

# Les facettes en céramique une question de p

Thérapeutique fiable et durable, les facettes en céramique permettent une approche *a minima* lorsque les protocoles de réalisation standardisés que nous connaissons aujourd'hui sont bien respectés.



# que : rotocole...



CV FLASH

Dr Ali  
SALEHI



- Chirurgien-dentiste
- AHU à Strasbourg
- Promotion Esthet Practical 2014

RUBRIQUE RÉALISÉE  
EN COLLABORATION AVEC

**Esthet'Practical**

Formation pratique en  
dentisterie esthétique  
fondée par Les docteurs  
Olivier ÉTIENNE, René SERFATY  
et Charles TOLEDANO  
3w : est-p.fr



**I**l est bien démontré et documenté de nos jours que le traitement par facettes en céramique collées constitue une thérapeutique fiable et durable lorsque l'indication est correctement posée et que l'opérateur suit un protocole de réalisation juste [1]. Pour ce qui est de la procédure de réalisation, de nombreux auteurs ont également travaillé sur une standardisation des différentes étapes cliniques visant à rendre le travail précis et bien balisé avec un résultat prédictif et reproductible quel que soit l'opérateur [2, 3], et ce autant pour les étapes de préparation [4-6] que pour celles du collage [7, 8].

## PRÉSENTATION DU CAS CLINIQUE

Le cas clinique présenté ici a pour objectif de dresser les grandes lignes d'un protocole de réalisation validé et admis par tous car répondant aux impératifs définis par la littérature d'aujourd'hui. Ainsi, le patient âgé de 33 ans se présente au cabinet pour une réhabilitation globale. Après avoir soigneusement traité les secteurs postérieurs et rétabli la fonction, le patient nous fait part de son désir d'améliorer son sourire n'étant pas satisfait de l'aspect de ses dents antérieures ; (Fig.1). Après une analyse précise de la situation en se basant sur les critères bien connus de l'esthétique du sourire [9] nous pouvons relever :

- *dysharmonie des dents dans leurs proportions respectives*
- *non alignement du bord incisif de 11 et 21*
- *non alignement des dents*
- *présence de nombreux composites soit colorés soit infiltrés*
- *dyschromie sévère de 23 dévitalisée*
- *dents trop plates avec un bombé vestibulaire pas suffisamment marqué*
- *une gencive inflammatoire*

*par endroit avec des collets pas suffisamment alignés.*

Au vu de l'analyse et dans une optique de respect de la biologie selon le concept du gradient thérapeutique [10], l'indication d'une réhabilitation du secteur antérieur de 13 à 23 par des facettes en céramique collées est alors posée.

Lors des échanges avec le patient sur les différentes options thérapeutiques, commencer le traitement par un temps orthodontique afin d'aligner les dents a bien entendu été discuté. Malgré l'avantage supplémentaire de cette approche en matière de respect de la biologie, le patient a préféré opter, de manière consciente et éclairée, pour une thérapeutique sans orthodontie préalable.

### Les différentes étapes de la réalisation

La préparation des dents pour des facettes en céramique collées est une étape importante et nécessite le respect de certains critères afin de garantir une intégration biologique, mécanique et esthétique optimale. Chercher à faire une préparation *a minima*, c'est-à-dire se limitant dans la mesure du possible à l'émail, aura entre autres, le double avantage de maintenir une forte résistance de la dent à la flexion et permettre également un collage de qualité.

Dans un premier temps, le prothésiste réalise un *Wax-Up* basé sur le projet esthétique du patient qui a été préalablement défini. Ce *Wax-Up* n'est autre qu'une représentation 3D de la proposition qui sera faite au patient ; (Fig 2). Un index en silicone peut alors être réalisé à partir du *Wax-Up* puis découpé de façon à mettre en évidence la position de l'enveloppe vestibulaire finale des futures restaurations, sur le modèle en plâtre ; (Fig.3a).

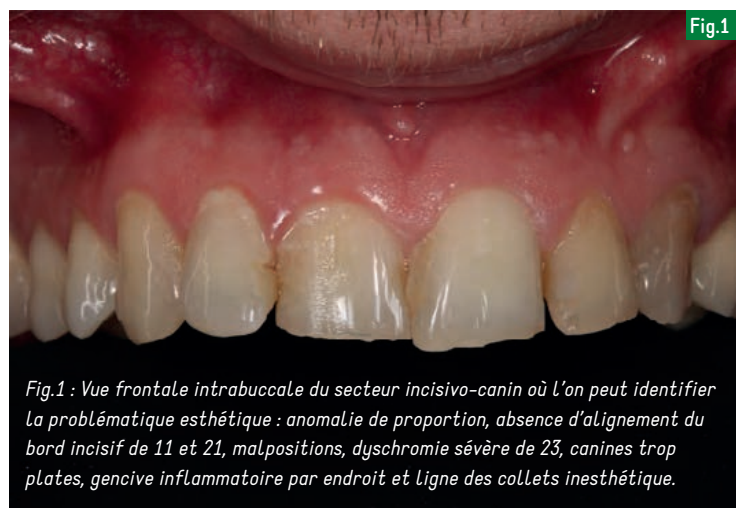

Fig.1 : Vue frontale intrabuccale du secteur incisivo-canin où l'on peut identifier la problématique esthétique : anomalie de proportion, absence d'alignement du bord incisif de 11 et 21, malpositions, dyschromie sévère de 23, canines trop plates, gencive inflammatoire par endroit et ligne des collets inesthétique.

Positionner ensuite cet index en silicone en bouche permettra de mettre en évidence la quantité de tissu dentaire à enlever lors de la préparation. Chez le patient, seules 22, 21, 12 seront touchées. Pour les autres dents il s'agira essentiellement d'ajouter de la matière ; (Fig.3b).

Ce projet est ensuite enregistré à l'aide d'une empreinte en silicone par une technique de double mélange pour un enregistrement plus précis (*Honigum*, DMG). Cet enregistrement va ensuite

servir à transférer le projet directement dans la bouche du patient. Pour ce faire, la clé en silicone est remplie de résine composite bis-acrylique (*Luxatemp Star*, DMG) puis insérée en bouche. Le point important à ce stade est de s'assurer que la clé en silicone est bien positionnée à fond. Après polymérisation, le tout est désinséré, les surplus sont enlevés et le reste de la résine est laissée en place. Pour savoir si le silicone était à fond, il suffit de lire l'excès de résine ayant débordé sur la gencive.

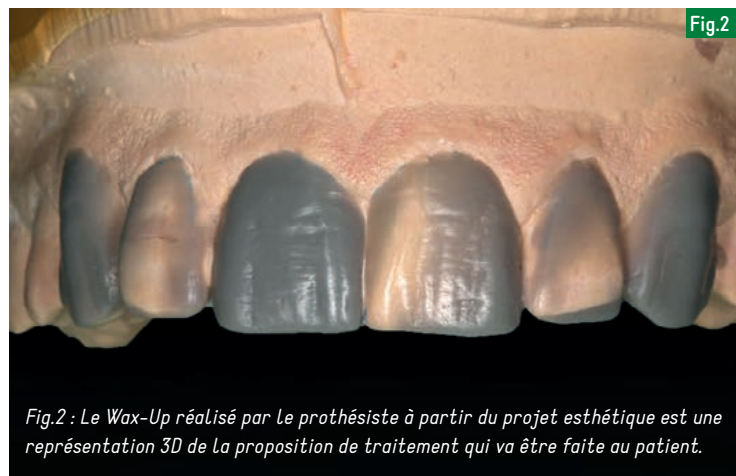

Fig.2 : Le *Wax-Up* réalisé par le prothésiste à partir du projet esthétique est une représentation 3D de la proposition de traitement qui va être faite au patient.

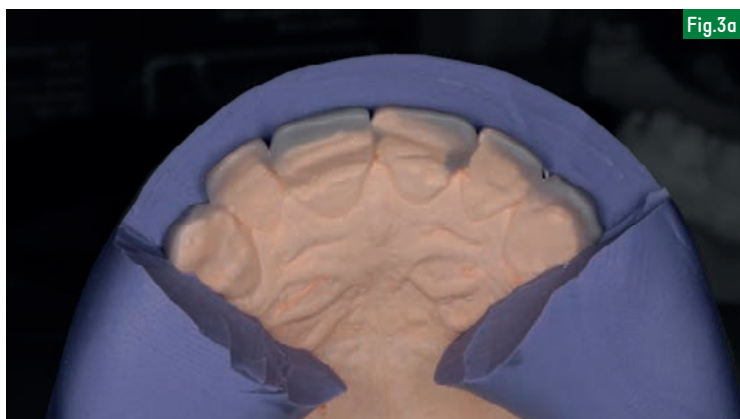


Fig.3a

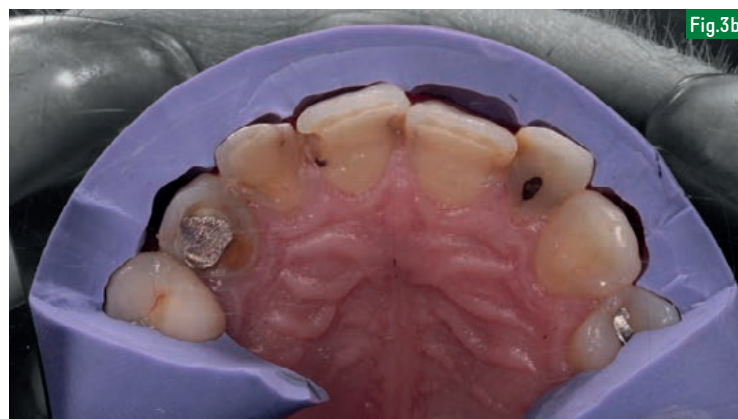

Fig.3b

Fig.3a et 3b : Cet index en silicone reproduisant le volume vestibulaire du Wax-Up permet, une fois en bouche, d'estimer la quantité de tissu dentaire vestibulaire qu'il faudra enlever lors de la préparation. Chez le patient, seules 22, 21, 12 seront touchées. Pour les autres dents il s'agira essentiellement d'ajouter de la matière.

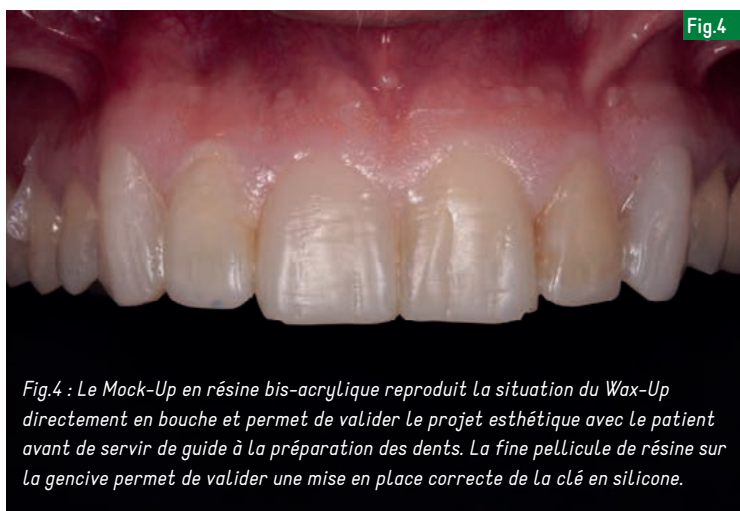

Fig.4

Fig.4 : Le Mock-Up en résine bis-acrylique reproduit la situation du Wax-Up directement en bouche et permet de valider le projet esthétique avec le patient avant de servir de guide à la préparation des dents. La fine pellicule de résine sur la gencive permet de valider une mise en place correcte de la clé en silicone.

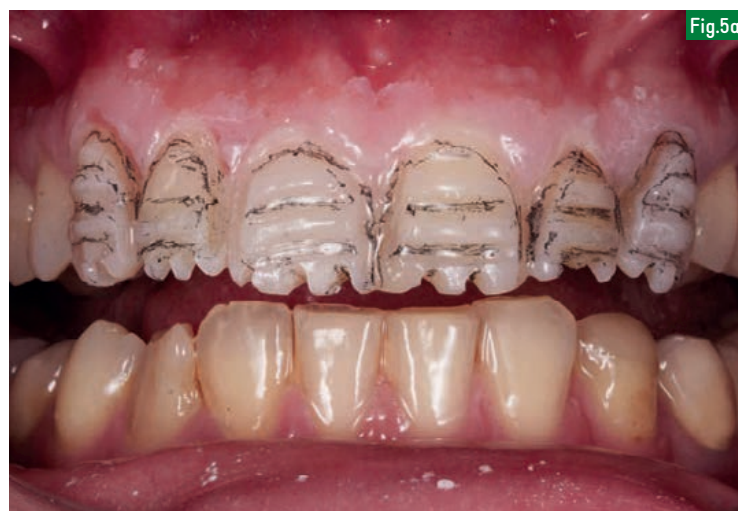

Fig.5a

Il doit être le plus fin possible ; (Fig.4). Il ne faudra pas oublier l'excédent en palatin qui souvent gêne le patient lors des tests de phonation, *Mock-Up* en place. Le projet esthétique peut alors être validé avec le patient avant de passer à l'étape de préparation. Avant de commencer les préparations, le *Mock-Up* va permettre de resituer la position de la ligne des collets. Dans le cas du patient la correction étant minime, une simple gingivoplastie à l'aide d'un bistouri électrique est effectuée en suivant la résine au niveau de ce qui sera le futur bord cervical des facettes.

#### Préparation réalisée à l'aide de fraises bien spécifiques

La préparation est ensuite réalisée à l'aide de fraises bien spécifiques permettant d'assurer une pénétration contrôlée toujours pour rester dans l'esprit d'une action *a minima*. Dans un premier temps le marquage se fait à l'aide d'une fraise à butée d'enfoncement parallèle à l'axe vestibulaire de la dent (fraise *Komet 868B 314 020*), assurant un enfoncement de 0,4 mm.

On notera que sur les incisives deux axes, V1 et V2 devront être pris en considération alors qu'un troisième axe, V3, est également présent au niveau des canines. Ensuite le marquage de la limite cervicale est faite grâce à une fraise boule diamantée à long col parallèle à l'axe V2 jusqu'à ce que le mandrin bute avec la résine (fraise *Komet 6801L 314 018*) ce qui assure encore une pénétration limitée à 0,4 mm. La réduction des bords libres de 1,5 mm se fait avec une pénétration totale du diamètre de la base d'une fraise à congé quart de rond bague verte (fraise *Komet 6856 314 016*). Une fois les marquages réalisés, les rainures sont marquées au crayon graphite ; (Fig.5a). Le masque est ensuite déposé à l'aide d'une curette et on peut alors voir les zones qui nécessitent une réelle préparation et celles qu'il faudra à peine toucher ; (Fig.5b).

Les rainures sont alors réunies avec une fraise à congé bague verte qui peut également servir à aplanir les bords libres et à préparer les limites proximales. À ce niveau il faudra bien s'assurer

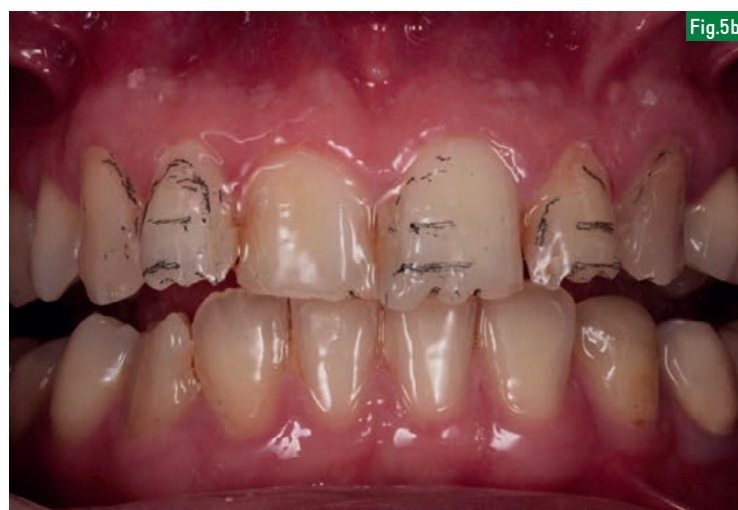

Fig.5b

d'étendre les extensions gingivo-proximales au-delà des papilles selon le principe du toboggan pour bien cacher les limites et éviter qu'elles ne soient visibles par la suite en vue de profil. La préparation se termine alors par les finitions avec une fraise à congé bague rouge (fraise *Komet 8856 314 016*). Ne pas oublier d'arrondir tous les angles de transition à l'aide d'un disque (*Softlex, 3M*).

Fig.5a et 5b : Le Mock-Up est utilisé comme guide de préparation dont l'objectif sera d'assurer une épaisseur de préparation suffisante tout en essayant d'être le plus conservateur possible. Après marquage des rainures de pénétration obtenues à l'aide des fraises guides et dépôt du Mock-Up, on remarque encore une fois que seules 22, 21 et 12 nécessitent une grande préparation.

le seul  
adhésif  
contenant  
de la  
Chlorhexidine

## Peak® Universal Bond un adhésif universel

PEAK UNIVERSAL BOND s'adapte à toutes les situations cliniques quel que soit le substrat : dentine, émail, porcelaine, métal, et aussi zircone.

PEAK UNIVERSAL BOND convient pour les restaurations directes et indirectes, mais également pour les reconstitutions de faux moignons sur tenons. PEAK UNIVERSAL BOND peut être utilisé aussi bien après un mordantage classique à l'acide phosphorique comme Ultra-Etch qu'avec le Primer PEAK SE lorsqu'il existe de forts risques de sensibilités ou lorsque la dentine demeure trop humide.

Existe en flacon ou conditionnement seringue.

### 0,2% de chlorhexidine... pour augmenter la longévité de votre adhésion

Le nouvel adhésif d'Ultradent à chimie bio-sélective intègre 0,2% de chlorhexidine. Ce pourcentage est significatif pour la protection de la couche hybride, et permet d'accroître fortement les valeurs d'adhésion dans le temps. L'action de la Chlorhexidine a été démontrée et validée dans de nombreuses études.<sup>1, 2, 3</sup>

1. Breschi L, Mazzoni A, Ruggeri A, Cadenaro M, Di Lenarda R, De Stefano Dorigo E. Dental adhesion review: aging and stability of the bonded interface. *Dent Mater*. 2008;24:90-101.
2. Breschi L, Cammelli F, Visintini E, Mazzoni A, Vita F, Carrilho M, et al. Influence of chlorhexidine concentration on the durability of etch-and-rinse dentin bonds: a 12-month in vitro study. *The journal of adhesive dentistry*. 2009;11:191-198.
3. Breschi L, Mazzoni A, Nato F, Carrilho M, Visintini E, Tjäderhane L, et al. Chlorhexidine stabilizes the adhesive interface: a 2-year in vitro study. *Dent Mater*. 2010;26:320-325.

Dispositif Médical pour soins dentaires, réservé aux professionnels de l'art dentaire. Lisez attentivement les instructions figurant dans la notice ou sur l'étiquetage avant toute utilisation. Peak Universal Bond, destiné à une utilisation en cabinet médical uniquement. Il est utilisé pour les techniques de collage et n'est pas remboursé. Classe IIa, certifié TUV Nord, Ultradent Inc.



Enfin une bande matrice abrasive à grain fin est passé sur les faces proximales ce qui évitera par la suite d'une part l'arrachement du silicone lors de la prise d'empreinte et d'autre part celui de la digue lors de la séance de collage. L'empreinte est ensuite réalisée dans la même séance, après la mise en place dans le sulcus d'un fil de rétraction gingival imprégné, avec du silicone, par une technique de double mélange en un temps avec un silicone d'addition (*Honigum, DMG*). Afin de faciliter la séparation des dies en plâtre au laboratoire, un petit morceau de bande matrice métallique est également placé avant la prise d'empreinte. Elles seront ensuite retirées de l'empreinte après désinsertion et avant la coulée. La séance se termine par la confection des facettes provisoires dont l'objectif principal sera de protéger l'émail en limitant la contamination bactérienne et d'assurer une esthétique correcte ; (Fig.6). Comme pour le *Mock-Up*, il est réalisé à l'aide de la même clé en silicone avec la même résine bis-acrylique (*Luxatemp, DMG*). Après polymérisation, désinsertion, ébarbage et polissage, les facettes provisoires seront fixées en un bloc à l'aide d'un ciment résine temporaire (*Telio CS Link, Ivoclar Vivadent*) qui sera photopolymérisé en bouche.

### Collage des facettes en céramique

La deuxième séance sera consacrée à l'essayage puis au collage des facettes en céramique. Cette étape nécessite en parallèle la préparation de l'intrados de la facette et celle de la dent en bouche. Un essayage des pièces est préalablement réalisé avec une pâte d'essayage

pour valider le travail du prothésiste. Le collage peut ensuite s'effectuer après la mise en place du champ opératoire. L'assistante s'occupe de la préparation de la pièce avec application d'acide fluoridrique pendant 20 secondes, rinçage puis séchage, application de silane (*Monobond S, Ivoclar Vivadent*) pendant une minute puis séchage. Le praticien s'occupe de préparer la dent avec application d'acide orthophosphorique à 35 % pendant 30 secondes sur l'émail, rinçage et séchage, application de l'adhésif (*Excite, Ivoclar Vivadent*), souffler puis photopolymériser. A ce stade l'assistante peut alors enduire à l'aide de l'embout mélangeur l'intrados de la facette et le praticien va insérer progressivement la pièce selon l'axe d'insertion. Les excédents seront supprimés par une technique d'essayage avec une micro-brush endodontique puis chaque face sera polymérisée pendant 30 secondes en commençant par la face palatine et en maintenant le tout fermement en place. Les excédents sont ensuite supprimés à l'aide du bistouri lame courbe ou d'une mini *CK6*. Les zones proximales sont contrôlées avec du fil dentaire. La digue est ensuite retirée, un polissage final et contrôle de l'occlusion effectué et pour finir une radio de contrôle pour s'assurer de ne pas avoir oublié de restes de colle. Le patient est examiné une semaine après pour un contrôle puis quelque temps plus tard. On peut constater la parfaite intégration esthétique du travail avec une très belle cohabitation entre le *White* et le *Pink* ; (Fig.7).

### CONCLUSION

Dans le cadre d'une réhabilitation esthétique du sourire, la facette en céramique

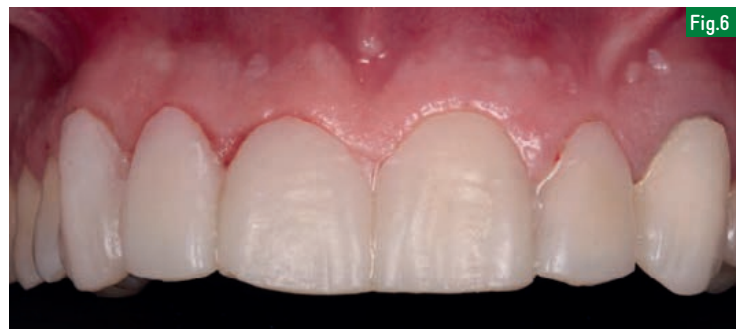

Fig.6 : Après la prise d'empreinte, à l'aide de la même clé en silicone qui a permis de faire le *Mock-Up*, un provisoire est immédiatement réalisé dans la séance avec de la résine bis-acrylique. L'assemblage se fera à l'aide d'une colle provisoire. Le bon ajustage et la bonne finition du provisoire permettront à la gencive de rester stable jusqu'à la séance de collage.

collée est une solution de choix pérenne, lorsque l'indication est bien posée, qui prend en compte le coût biologique du traitement qui va être proposé au patient en permettant une approche *a minima* lorsque les protocoles de réalisation standardisés que nous connaissons aujourd'hui sont bien respectés. Ces procédés sont fiables et

garantissent un résultat qu'il sera possible de prédire à l'avance si le praticien les respecte scrupuleusement dans le détail et avec sérieux.

Comme l'affirme **Pascal Magne** : *Less is more*, ce qui veut tout simplement dire que pour préparer moins il faut faire plus attention, anticiper et bien analyser ce que l'on fait. ■

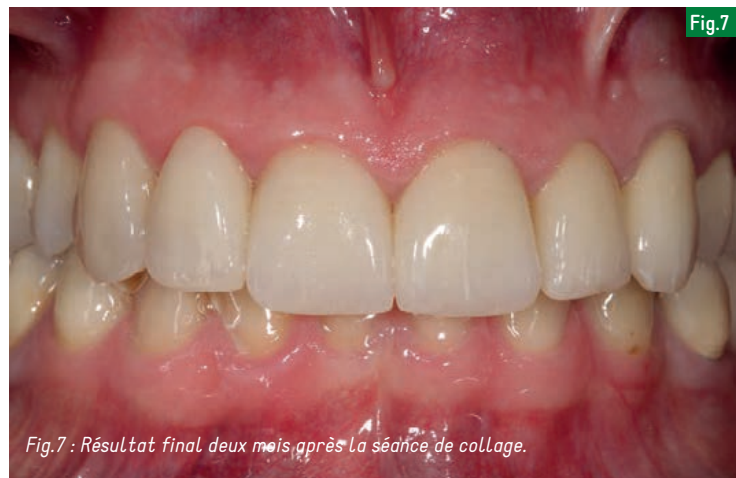

Fig.7 : Résultat final deux mois après la séance de collage.

## RÉFÉRENCES

- (1) MORIMOTO S, ALBANESI RB, SESMA N, AGRÀ CM, BRAGA MM. : « Main Clinical Outcomes of Feldspathic Porcelain and Glass-Ceramic Laminate Veneers: A Systematic Review and Meta-Analysis of Survival and Complication Rates. » ; *The International journal of prosthodontics*. 2016;29(1):38-49.
- (2) GUREL G. : « Les facettes en céramique - De la théorie à la pratique. » ; *Quintessence Internationale*; 2005.
- (3) ÉTIENNE O. : « Les facettes en céramique. » ; *Mémento, Édition CDP*; 2013.
- (4) GUREL G. : « Predictable, Precise, and Repeatable Tooth Preparation for Porcelain Laminate Veneers. » ; *Practical procedures & aesthetic dentistry: PPAD*. 2003;15(1):17-24; quiz 6.
- (5) GUREL G. : « Porcelain Laminate Veneers: Minimal Tooth Preparation by Design. *Dental Clinics of North America*. » ; 2007;51(2):419-31, ix.
- (6) MAGNE P, MAGNE M. : « Use of Additive Wax-Up and Direct Intraoral Mock-Up for Enamel Preservation with Porcelain Laminate Veneers. » ; *Eur J Esthet Dent*. 2006;15(1):17-24.
- (7) DEGRANGE M. : « Les systèmes adhésifs amélo-dentaires. *Réal Clin*. 2005;16:351-64.
- (8) ÉTIENNE O, TOLEDANO C, FRANCESCO P, SERFATY R. : « Restauration tout-céramique sur dents vitales : Prévenir et traiter Les sensibilités postopératoires. » ; *Clinique G*, editor: Édition CDP; 2011.
- (9) PARIS J-C, FAUCHER A. : « *Le Guide Esthétique Quintessence* » ; 2003.
- (10) TIRLET G, ATTAL J. : « Gradient thérapeutique : un concept médical pour les traitements esthétiques. » ; *Info Dent*. 2009;41(42):2561-8.



# 30 WATTS

## LA PUISSANCE POUR FAIRE PLUS.

Grâce à sa technologie SteadyTorque™ exclusive, la turbine Tornado fournit une puissance à laquelle il est difficile de résister. Habituez-vous à faire plus en moins de temps.

S W I S S  M A D E

NOUVELLE  
TURBINE  
TORNADO

JUSQU'À 3 ANS DE GARANTIE [www.bienair-tornado.com](http://www.bienair-tornado.com)

