

Traiter efficacement les béances antérieures

La technique des gouttières thermoformées Invisalign permet un traitement efficient et discret des béances antérieures, pathologie fréquente estimée à 15 % de la population.



RÉFÉRENCES

[1] CHAMPAGNE M. : « The anterior open bite problem » ; *J Gen Orthod* 1995 6:5-10. [2] SCHUPP W., HAUBRICH J., NEUMANN I. : « Treatment of anterior open bite with the invisalign system » ; *JCO* 2010 44:501-507. [3] SABOUNI W., PONSOT M., CHANAVAL P., RACHLIN G. : « Protocole ortho-chirurgical et parodontie : rapport de cas » ; *JPIO* 2015, 34:2, 131-139. [4] SCHUPP W., HAUBREICH J. : « Aligner Orthodontics » ; Quintessence Publishing, Novembre 2015.



CV FLASH

Dr Waddah SABOUNI



- Attaché d'enseignement à l'université de Paris V
- Responsable de formation au Masterclass européen en orthodontie invisible par aligneurs (EUMAA) certifié par Invisalign
- International Invisalign Speaker
- Align Technology Award Research Program 2015
- Membre des Sociétés française, allemande et européenne d'orthodontie par aligneurs

La béance antérieure peut être d'origine squelettique ou dentoalvéolaire. L'étiologie la plus fréquente a une origine fonctionnelle en rapport avec une dysfonction linguale, une ventilation mixte ou une succion digitale. Les béances antérieures correspondent à une pathologie fréquente estimée à environ 15 % de la population [1]. Le traitement non chirurgical consiste généralement à faire égresser les dents antérieures, ou ingresser les dents postérieures, ou encore à associer les deux mouvements. Le traitement par la technique des gouttières thermoformées de marque *Invisalign* permet un traitement efficace et discret des béances antérieures.

LE SYSTÈME INVISALIGN

C'est une série des gouttières thermoformées (*aligneurs*) amovibles et quasi invisibles, fabriquées sur mesure à partir d'un *set up* virtuel 3D. Les mêmes principes biomécaniques de l'orthodontie traditionnelle sont utilisés et fournissent un système de forces avancées conçues par un système d'algorithme. Le patient change ses aligneurs toutes les 2 semaines environ, des rendez-vous de contrôle sont prévus toutes les 6 à 8 semaines pour s'assurer que le traitement évolue conformément à la planification 3D.

Le traitement des béances avec ce système

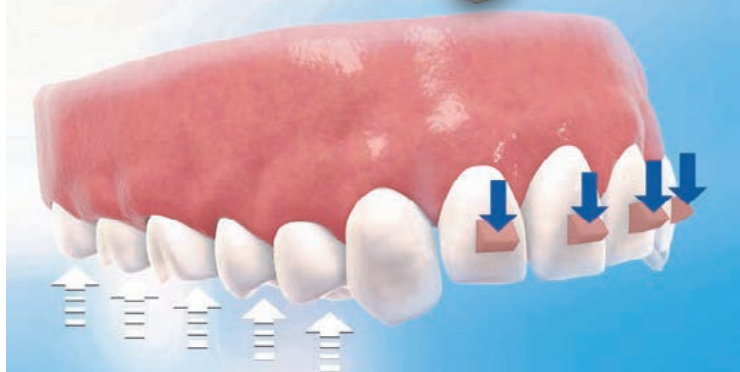Le diagnostic étiologique de la béance détermine le type de programmation à faire au niveau du *Set up* numérique [2] :

- Dans le cas d'une infra-alvéolie incisive, des taquets d'égression de forme rectangulaire biseautée sont mis en place au niveau des faces vestibulaires des incisives ; (Fig.1a et 1b).
- Dans le cas d'une béance incisive due à une supra-alvéolie molaire, une ingression postérieure sera programmée au niveau du *set up*. Elle est réalisée grâce à la double épaisseur des gouttières produisant une force d'ingression sur les dents postérieures. En cas d'ingression supérieure à 2 mm, l'utilisation d'un ancrage osseux par minivis est nécessaire.
- Dans le cas d'une béance sévère avec hyperdivergence squelettique, la chirurgie orthognathique est la solution de choix [3].



Fig.1a et 1b :
Exemple de taquets d'égression vestibulaire.

Fig.1b



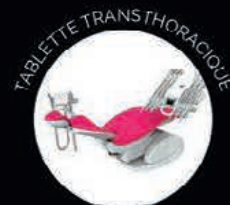Le PE8+,
le fauteuil dentaire
qui s'adapte à tous les praticiens

Découvrez le
nouveau design et
les offres du moment
chez votre revendeur
www.arel-quetin.fr



LE FAUTEUIL UNIVERSEL

Avec plus de 300 couleurs au choix, 6 configurations possibles et tous les instruments du marché à votre disposition



Le fauteuil universel PE8 s'adapte à votre position de travail et à votre activité.

Parfaitement ambidextre, il convient aussi bien aux droitiers et aux gauchers, en seulement quelques secondes.



Plus d'informations sur www.arel-quetin.com

Airel Quetin - 917, Rue Marcel Paul - 94500 Champigny-sur-Marne
Tél. 01 48 82 22 22 • commercial@arel.com
Dépositaire médical - Classe IIa - Organisme notifié - SNCH (6499) - Fabricant : Airel, France / Mai 2015
Pour toute information complémentaire, se référer à la notice d'utilisation

CAS CLINIQUE N°1

Clara, 19 ans, est venue nous consulter pour améliorer son sourire. Ses dents se sont redéplacées après un traitement d'orthodontie qui s'est terminé il y a 3 ans.

L'examen exo-buccal met en évidence un sourire labial qui découvre très peu ses incisives supérieures, un profil convexe avec une rétroposition du menton ; (Fig.2a à 2c). L'examen intra-buccal montre une dysharmonie dento-maxillaire avec absence de contact entre les incisives supérieures et inférieures ; (Fig.3). Au niveau fonctionnel, la patiente a une ventilation mixte et une déglutition

infantile avec position basse de la langue au repos. L'analyse céphalométrique de Delaire montre une classe II squelettique compensée par la vestibuloversion des incisives inférieures, normodivergente, abaissement de l'os hyoïde avec une position basse de la langue ; (Fig.4). Les germes des dents de sagesse sont présents sur la radiographie panoramique ; (Fig.5).

LA STRATÉGIE THÉRAPEUTIQUE DE TRAITEMENT

Si on prend en considération le sourire labial de la patiente et la dimension

verticale plutôt équilibrée, l'égression des incisives supérieures est le traitement de choix ; (Fig.6a à 6c). L'expansion alvéolaire transversale permet d'améliorer le sourire, et de corriger la dysharmonie dento-maxillaire.

Le set up informatique et la simulation virtuelle

Une animation 3D permet de visualiser l'évolution du traitement étape par étape. La durée du traitement prévue est de 12 mois avec 24 aligneurs ; (Fig.7).

Résultat final à 12 mois : la béance et la DDM sont parfaitement corrigées ;

(Fig.8a à 8e). Après le traitement, on peut noter un sourire équilibré et harmonieux de la patiente ; (Fig.9a à 9c).

Au niveau fonctionnel

Une rééducation fonctionnelle a été mise en place pour corriger la dysfonction linguale.

Au niveau contention

Des fils collés de canine à canine avec port de gouttières nocturnes sont proposés pour maintenir le résultat.

Fig.2a à 2c : Photos exo-buccales, début du traitement.

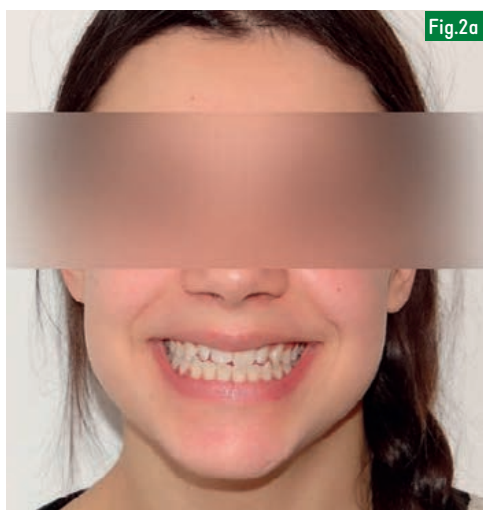

Fig.2a

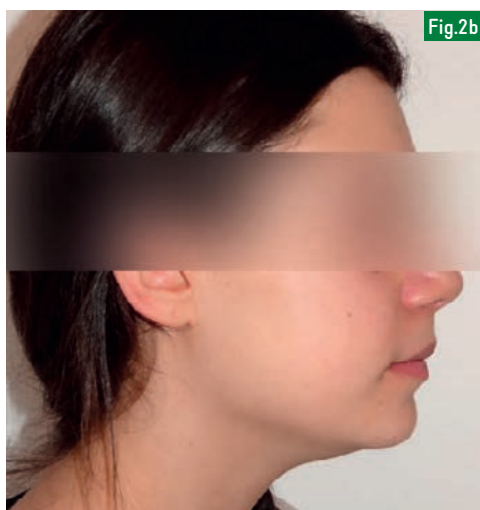

Fig.2b

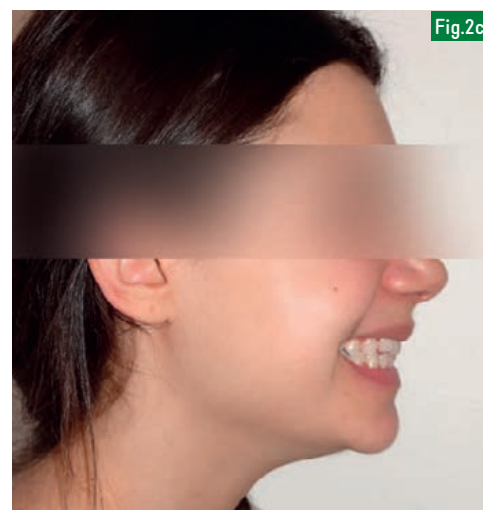

Fig.2c

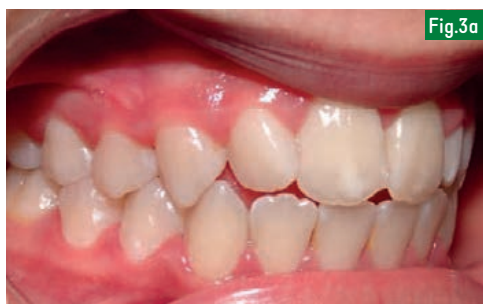

Fig.3a

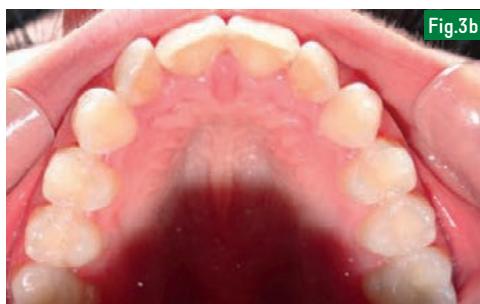

Fig.3b

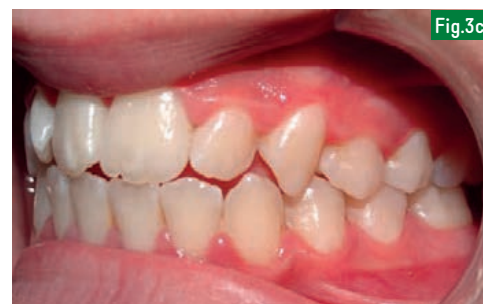

Fig.3c

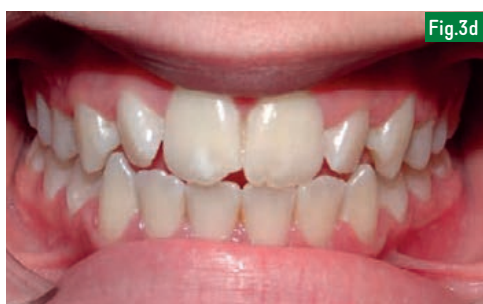

Fig.3d

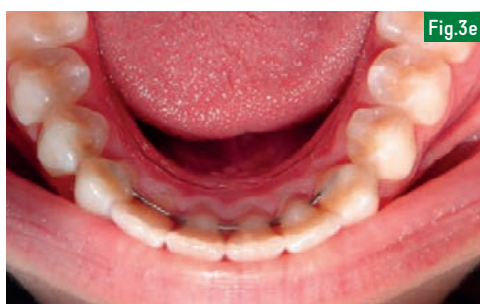

Fig.3e

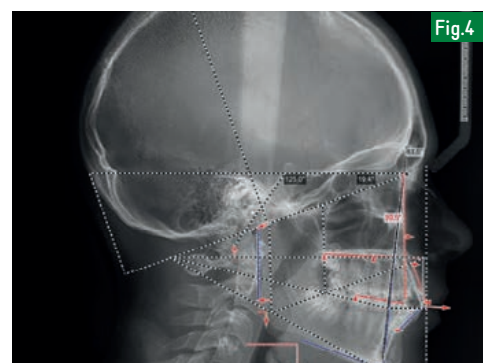


Fig.4

Fig.3a à 3e : Photos intra-buccales, début du traitement. Fig.4 : Analyse céphalométrique de Delaire.

Nouveau !

Le système d'éclaircissement professionnel le plus rapide

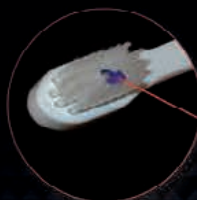

2 minutes au lieu de
6/8 heures par jour

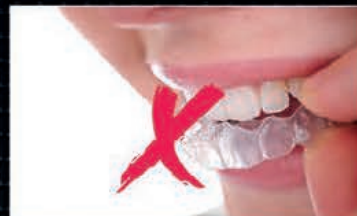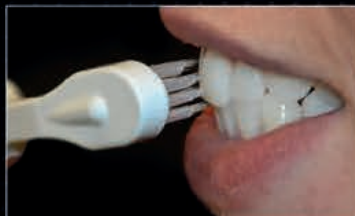- Sans gouttières
- 15/20 jours de traitement
- Peroxyde d'hydrogène à 6 %
- Accélérateur breveté XS151™

Offres exceptionnelles en cours !
Appelez le numéro vert

ENA WHITE 2.0



La brosse à dents spéciale munie d'un dispenser contient le gel d'éclaircissement, d'une quantité suffisante pour un traitement d'environ 20 jours.



The fastest professional
home bleaching



Fabricant :
Micerium S.p.A.
Via Marconi, 83 - 16036 Avegnò (GE) Italy
Tel. : +39 0185 7887 880
Fax : +39 0185 7887 970
hfo@micerium.it



Distribué par :
Bisico France
120, allée de la Coudoulette
13680 Lançon de Provence
svce.commercial@bisico.fr
www.bisico.fr

service & appel gratuits 0 800 247 420

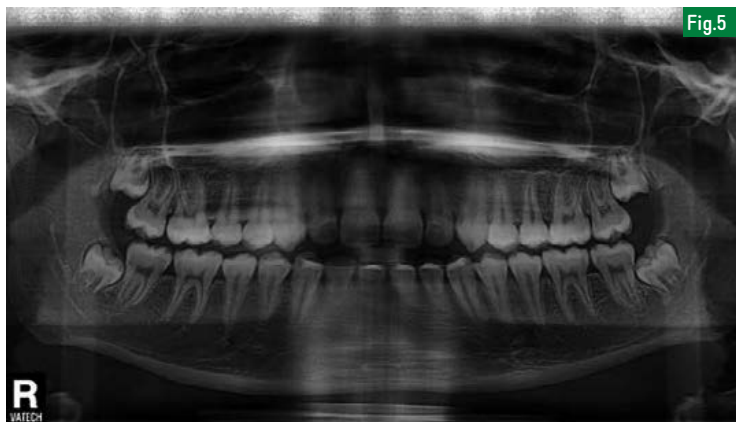


Fig.5

4. Rapport A-P

	D	G
Maintenir	<input checked="" type="radio"/>	<input checked="" type="radio"/>
Améliorer la relation canine uniquement	<input type="radio"/>	<input type="radio"/>
Améliorer la relation canine et molaire jusqu'à 4 mm (spécifier les détails dans les Instructions Spéciales)	<input type="radio"/>	<input type="radio"/>
Correction en Classe I (canine et molaire)	<input type="radio"/>	<input type="radio"/>

(Si plus d'une option est sélectionnée, indiquer la quantité et l'ordre dans les Instructions Spéciales)

Options thérapeutiques:

- RIP postérieure
- Simulation de correction Classe III (Élastiques exigés)
 - Precision Cuts - peuvent compromettre la résistance et la durabilité
 - Oui (Spécifier dans l'interface des Precision Cuts)
 - Non
 - Distalisation (Élastiques nécessaires)
 - Precision Cuts - peuvent compromettre la résistance et la durabilité
 - Oui (Spécifier dans l'interface des Precision Cuts)
 - Non
- Simulation de Chirurgie Orthognathique

Spécifier les extractions pour la correction A-P dans la grille des extractions, sous Espacement et Encombrement.

Fig.6a

5. Surplomb

- Réaliser les autres objectifs et j'évaluerai le surplomb
- Maintenir le surplomb d'origine (RIP peut être nécessaire)
- Améliorer le surplomb créé par RIP

Fig.6b

Si on prend en considération le sourire labial de la patiente et la dimension verticale plutôt équilibrée, l'égression des incisives supérieures est le traitement de choix.

6. Recouvrement

- Réaliser les autres objectifs et j'évaluerai le recouvrement
- Maintenir le recouvrement d'origine (RIP peut être nécessaire)
- Corriger la béance
 - Égression antérieure uniquement
 - Maxillaires
 - Mandibulaires
 - Égression antérieure et ingression postérieure
 - Maxillaires
 - Mandibulaires
 - Autre (par ex. simulation de chirurgie) spécifiez dans les Instructions Spéciales

Fig.6c

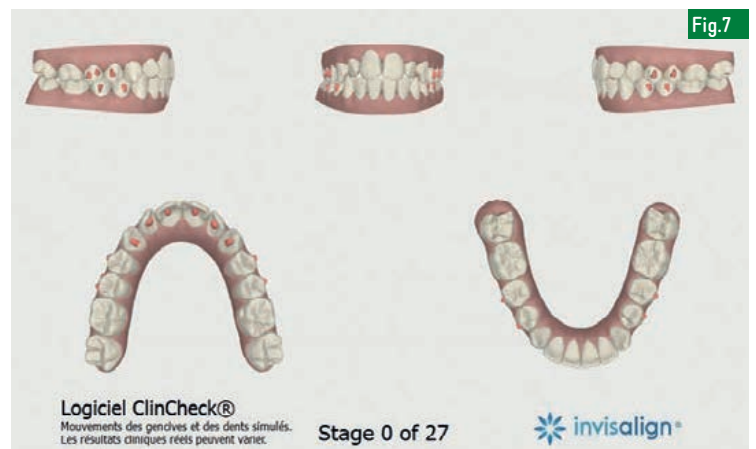


Fig.7

Fig.5 : Radio panoramique. Fig.6a à 6c : Fiche de prescription transmise au technicien pour l'élaboration du set up. Fig.7 : set up informatique. Fig.8a à 8e : Photos intra-buccales, fin de traitement.

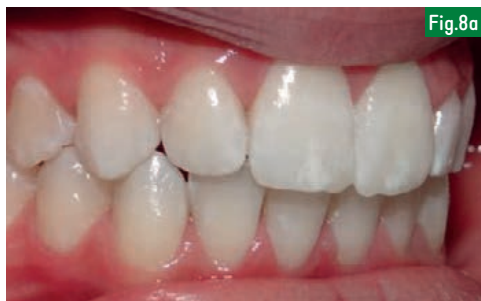

Fig.8a

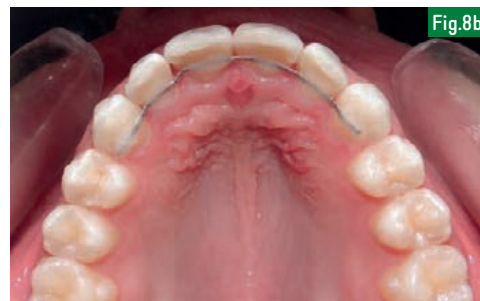

Fig.8b

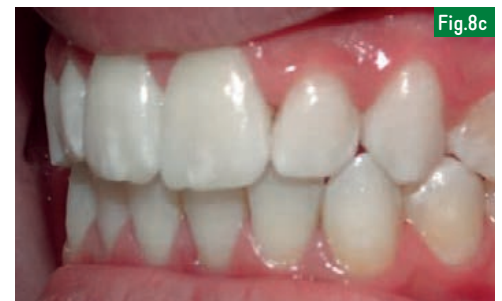

Fig.8c

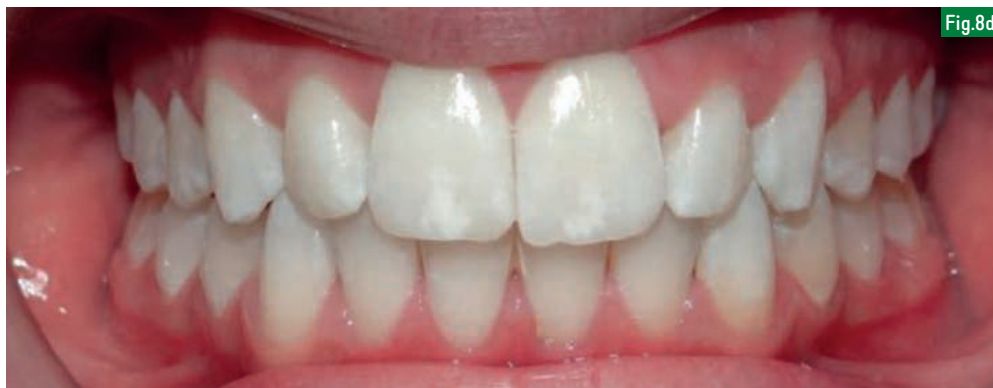

Fig.8d

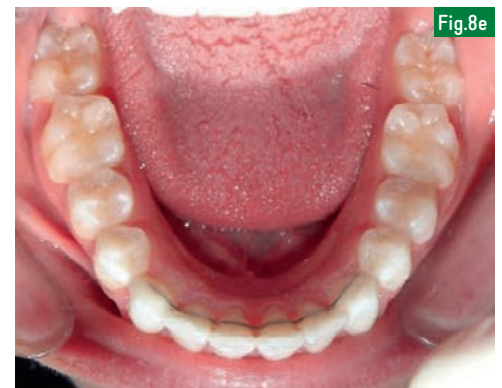

Fig.8e

elmex®

SENSITIVE PROFESSIONAL™

Dents sensibles ? Traitez la douleur à sa source.

INNOVATION

LE 1^{ER} STYLO ANTI-SENSIBILITÉ

- Brins extra souples et lamelles polissantes
- Technologie unique PRO-ARGIN®
- Molette pour délivrer la juste dose

- 1 BROSSEZ**
en douceur avec la brosse à brins extra souples
- 2 TRAITÉZ**
la douleur directement à sa source
- 3 RANGEZ**
le stylo dans le manche de la brosse après utilisation

Disponible en pharmacie et para-pharmacie.

COLGATE-PALMOLIVE SAS au capital de 6 911 180 €. RCS 478 991 649 Nanterre F. - 92270 Bois-Colombes

Soulagement immédiat et durable de la sensibilité

pour vos patients cherchant une solution anti-sensibilité efficace et pratique à tout moment de la journée

Colgate®

VOTRE PARTENAIRE
EN SANTÉ BUCCO-DENTAIRE

Service commercial : 02 37 51 67 59
Colgateprofessionnel_commandedentiste@colpal.com

Ce dispositif est un produit de santé qui porte, au titre de cette réglementation le marquage CE. Le stylo anti-sensibilité elmex® SENSITIVE PROFESSIONAL™ est un dispositif médical de classe IIa pour soulager l'hyperesthésie dentinaire. Pour un soulagement immédiat, appliquer jusqu'à 2 fois par jour directement avec le bout du doigt, en massant doucement pendant 1 minute. Lire attentivement les instructions avant usage, CE 0483. Colgate-Palmolive manufacturing Poland, Sp. z.o.o, Aleja Colgate 2, Swidnica 58-100, Poland. Mise à jour décembre 2015.

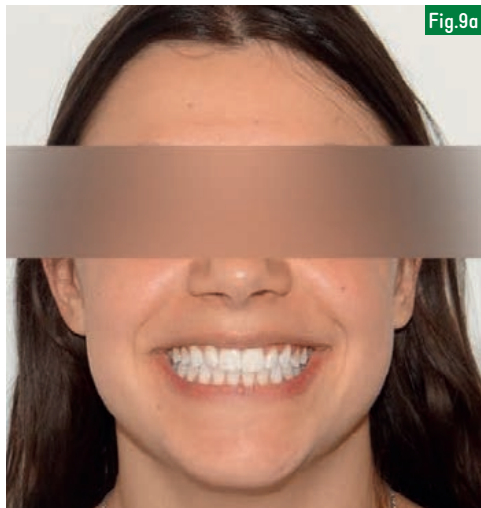

Fig.9a

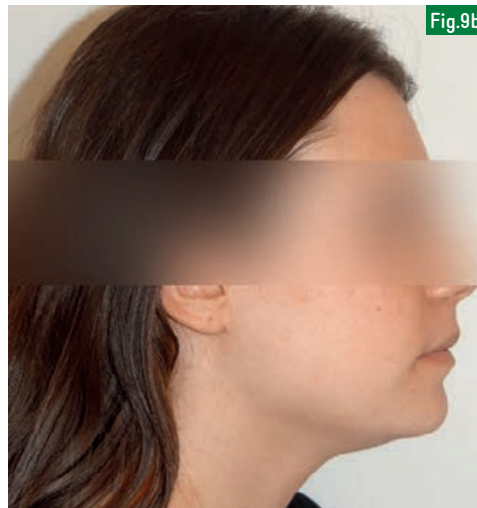

Fig.9b



Fig.9c

Fig.9a à 9b : Photos extra-buccales, fin de traitement.

CAS CLINIQUE N°2

Valérie, 55 ans, est venue consulter pour des raisons esthétiques (*amélioration de son sourire*). L'examen exo-buccal met en évidence un sourire étroit avec inversion de la ligne du sourire : profil droit, lèvre inférieure inversée ; (Fig.10a à 10c). L'examen endo-buccal montre une béance antérieure, une dysharmonie dento maxillaire et une récession gingivale au niveau de la 41 ; (Fig.11a à 11e). Sur la radiographie panoramique on peut noter la présence de couronnes sur le secteur 1 et 2, ce qui ne complique pas le traitement par aligneurs ; (Fig.12). L'analyse céphalométrique de **Delaire** ; (Fig.13) montre une classe II squelettique, biproalvéolie, une

dimension verticale équilibrée, et un abaissement de l'os hyoïde avec une position basse de la langue.

LA STRATÉGIE THÉRAPEUTIQUE

Compte tenu de la présence d'une récession sur la 41 et les couronnes en secteur 1 et 2, seule une égression des dents supérieures a été planifiée. La vestibulo version des incisives inférieures a été maintenue pour compenser la classe II squelettique. La durée prévue du traitement est de 10 mois avec 20 aligneurs ; (Fig.14). L'examen de la patiente en fin de traitement montre la correction de la béance et la diminution de

la version des incisives. On peut noter également que la récession de la 41 n'a pas évolué ; (Fig.15a à 15e). En fin de traitement, l'esthétique a été améliorée par rétablissement de la ligne du sourire et fermeture de la béance ; (Fig.16a et 16b).

CONCLUSION

Un diagnostic précis et un plan de traitement adapté sont indispensables pour la réussite du traitement par aligneurs comme pour tout traitement d'orthodontie. Les limites du traitement par aligneurs diminuent en même temps que la technique progresse : la majorité des malocclusions peut être prise en charge. Comme pour toute technique,

Un diagnostic précis et un plan de traitement adapté sont indispensables pour la réussite du traitement par aligneurs.

afin d'obtenir un résultat satisfaisant, il est nécessaire d'acquérir une expérience et de respecter une courbe d'apprentissage. De plus, il est devenu aujourd'hui indispensable d'utiliser cet outil qui fait partie intégrante de l'orthodontie moderne [4]. ■

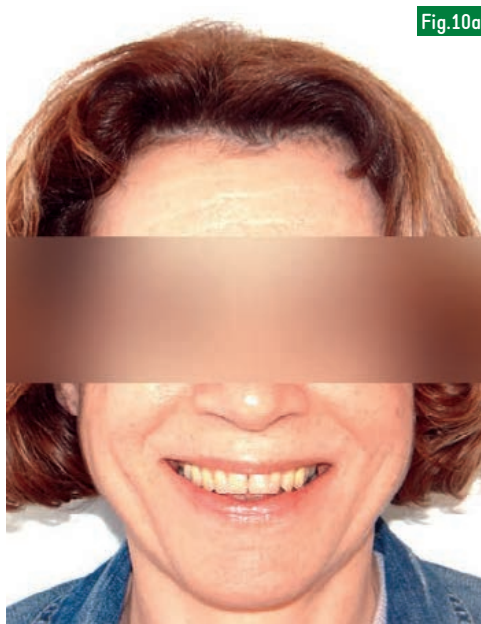

Fig.10a

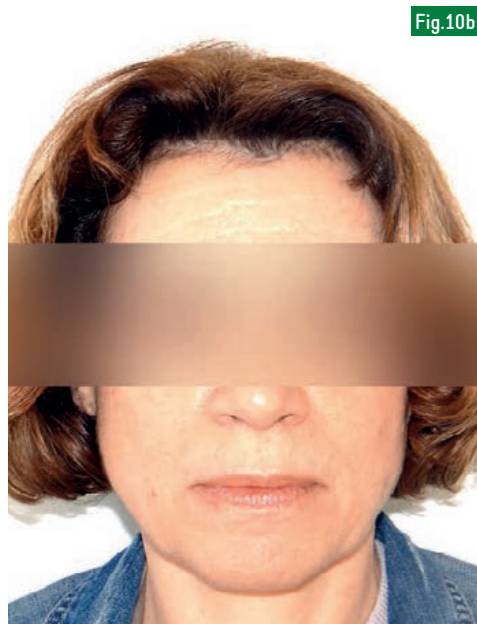

Fig.10b

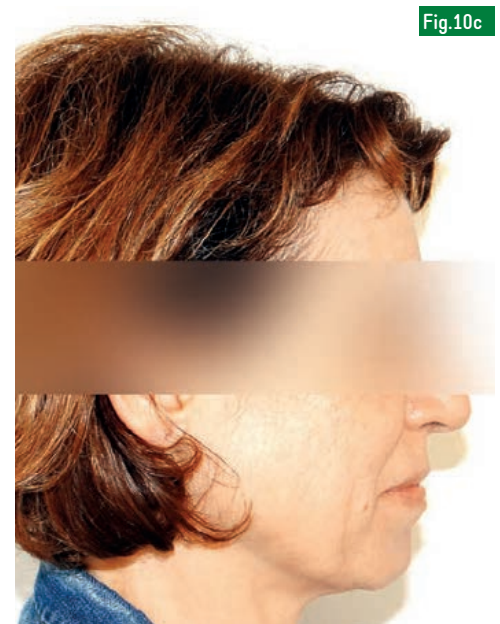
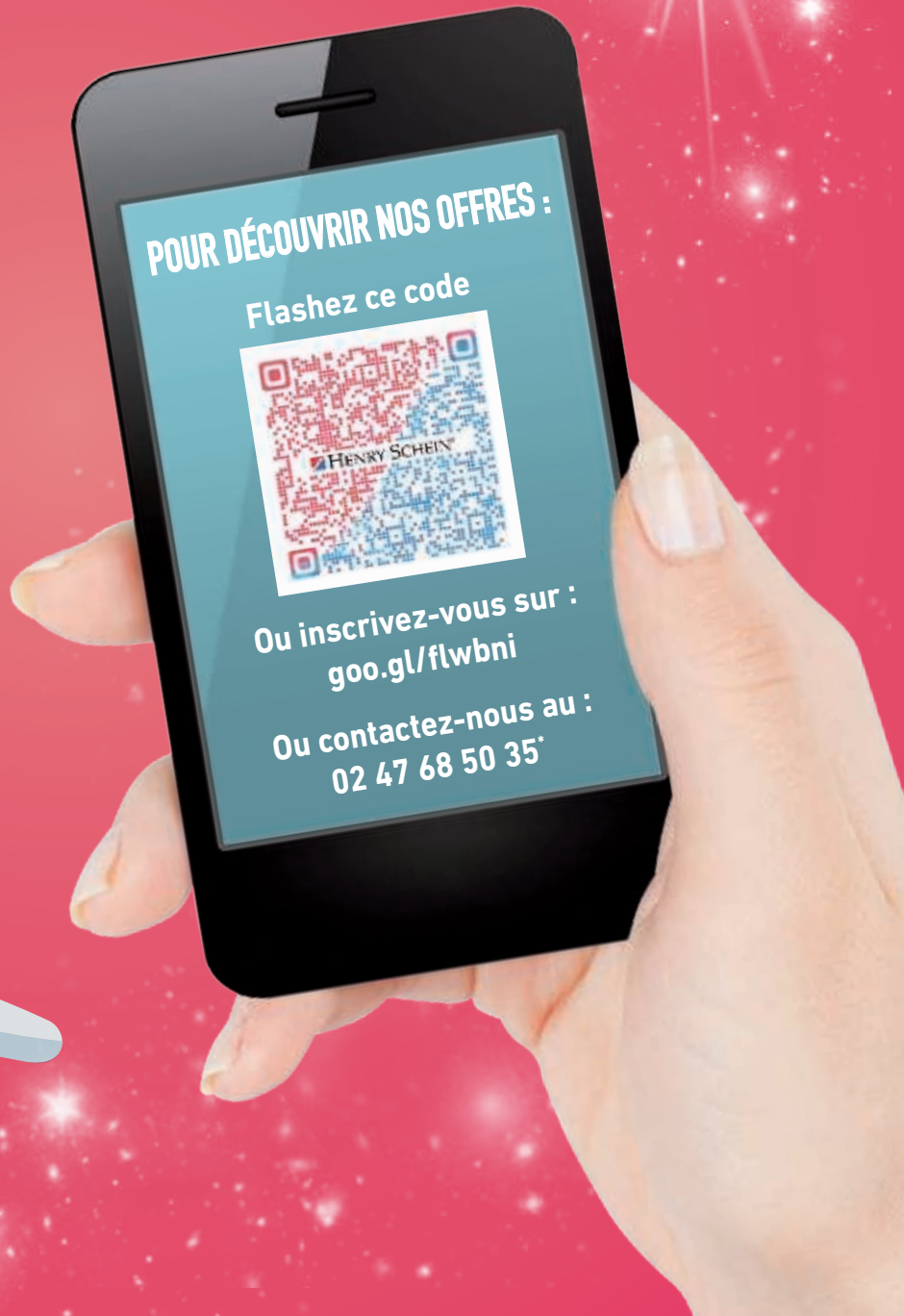
Fig.10c

VOUS PRÉVOYEZ DE RENOUVELER VOTRE FAUTEUIL ?

AVEC SCHEIN...
profitez d'offres reprises
WAOUH !



LE CHOIX ET LA QUALITÉ

sirona



aidec



Ces marques peuvent être en distribution nationale ou régionale

* coût d'un appel local

Marjorie vous répond du lundi au vendredi, de 9h30 à 16h30.

 HENRY SCHEIN®

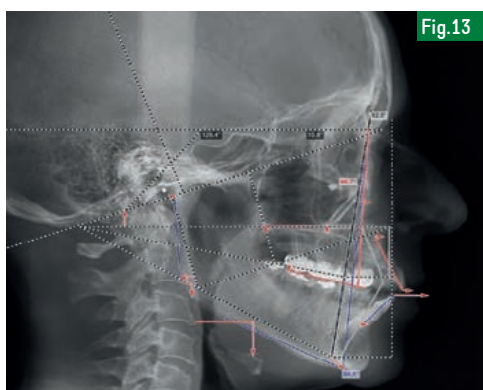
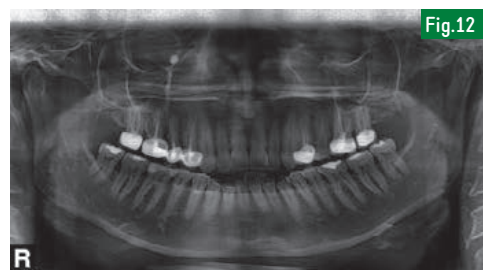
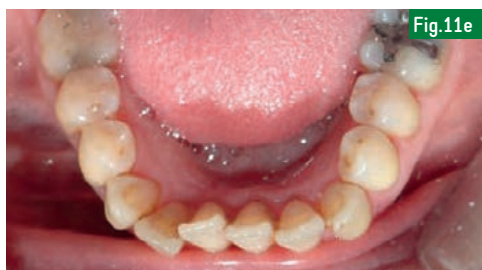
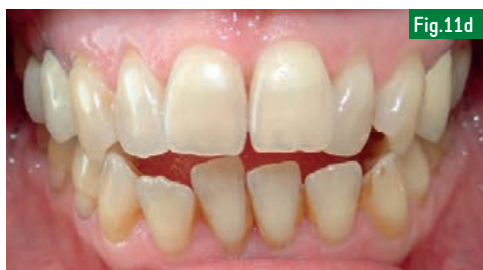
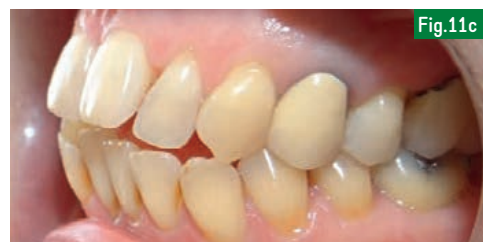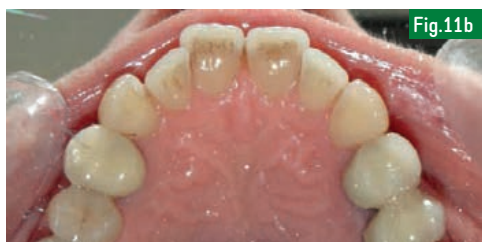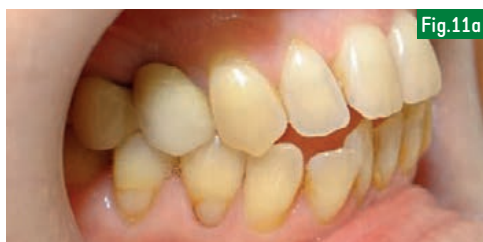Fig.11a à 11e : Photos intra-bucales début du traitement.

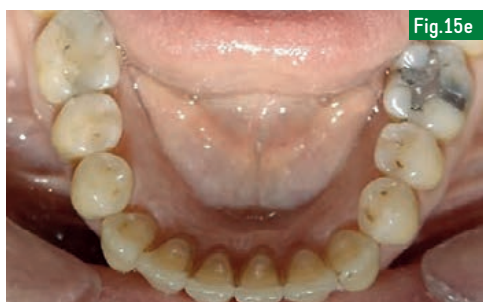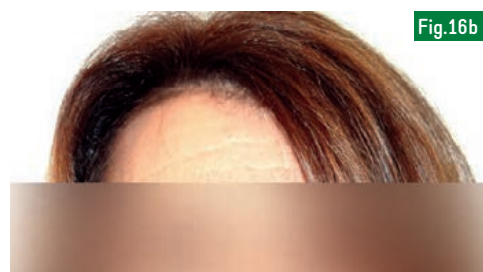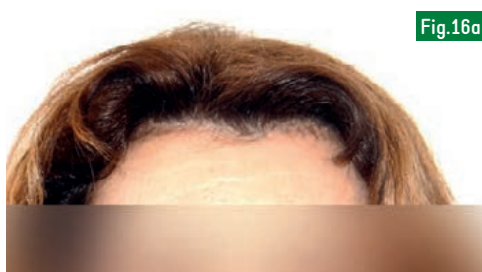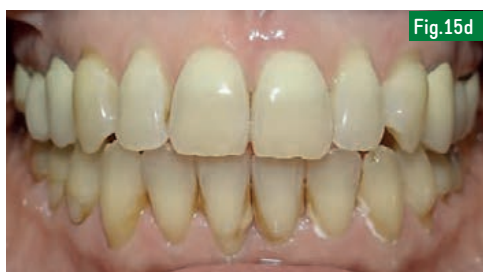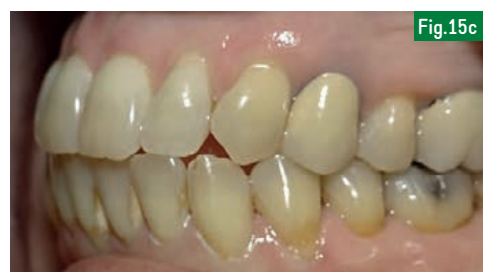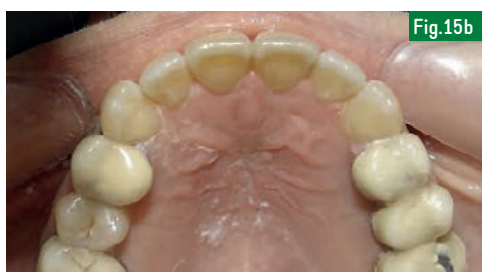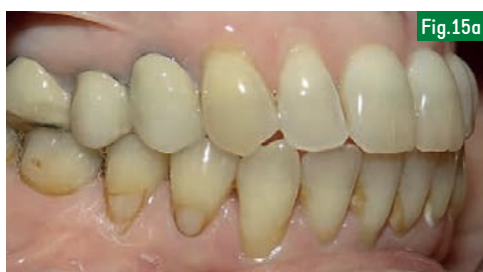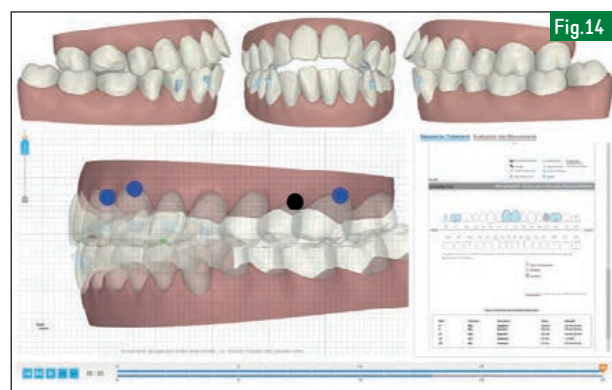
Fig.12 : Radio panoramique.

Fig.13 : Analyse céphalométrique de Delaire.

Fig.14a et 14b : Set up informatique.

Fig.15a à 15e : Photos intra-bucales fin de traitement.

Fig.16a et 16b : Photos extra-bucales avant et après traitement.



NOUVEAU

SpeedCEM[®] Plus

Composite de collage auto-adhésif

Offre de
lancement
-25%

+
1 Test Pack
OFFERT

Dispositif médical Classe IIA /CE 0123. Lire attentivement les instructions figurant dans la notice et/ou sur l'étiquetage. Non remboursé(s) par les organismes de santé. AD0316



UN VRAI PLUS POUR LA ZIRCONNE

LES PLUS:

- + **Excellente performance en mode** autopolymérisant, idéale pour la zircone et le métal
- + **Facile à appliquer** et à nettoyer
- + **Protocole simple** avec un seul produit

DEMANDEZ VOTRE ÉCHANTILLON GRATUIT
AU 04 50 88 64 00

www.ivoclarvivadent.fr

Ivoclar Vivadent SAS

B.P. 118 | 74410 Saint-Jorioz | France

Tel. +33 450 88 64 00 | Fax +33 450 68 91 52

ivoclar
vivadent[®]
passion vision innovation