

# DENTOSCOPE

L'actualité clinique et pratique des cabinets dentaires



Clinique ▲ 16

**Implants étroits associés à des implants courts : alternative à la greffe mandibulaire**

Événement ▼

La gamme produit ▼



32



54

**Thommen Days : Vers L'excellence en implantologie**

**NSK : à chaque pratique son équipement**

**ITENA**  
CLINICAL PRODUCTS

## HYDROSPEED<sup>HD</sup>

Découvrez nos 2 nouvelles viscosités

Gagnez du temps grâce au **système unique d'identification** de vos produits.

- 1:1 Cartouches
- Light Viscosité
- 0:30 Temps de travail
- 5:1 Auto-mélange
- 2:00 Temps de prise

CE, dispositif médical, consultez la notice pour plus d'informations.

[www.itena-clinical.com](http://www.itena-clinical.com)

Stabilité des implants



**NOUVEAU!**

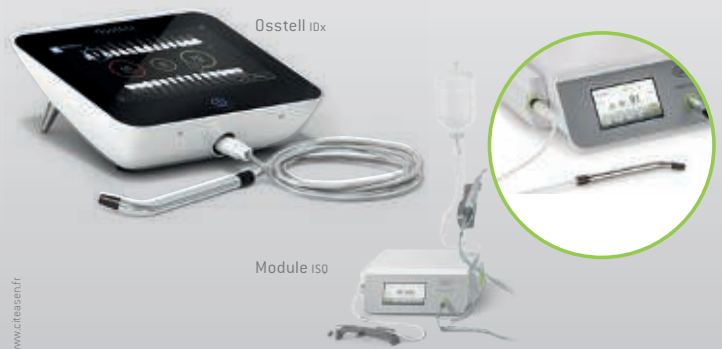**libertease**

> Profitez des services W&H et ne payez que ce que vous consommez.  
> Venez découvrir ce nouveau concept\* en exclusivité sur le stand W&H à l'ADF



Vous êtes sensible aux risques liés à la stabilité de l'implant ?

**OSSTELL**




W&H France | T. 0 388 773 600 | [commercial.fr@wh.com](http://commercial.fr@wh.com) | [wh.com](http://wh.com)

Dispositifs médicaux de classe 2a / CE 0297 / DOS et 2a / CE 0402 / SP. Veuillez lire attentivement les instructions figurant dans la notice d'utilisation. Produits non remboursés par les organismes de santé. Fabricant : W&H / Osstell, Novembre 2016.

# Infection Control System

Une nouvelle approche de la protection au sein du cabinet dentaire

**EURONDA**



## .Nettoyage

.Eurosafes 60  
.Eurosonic® 4D

## .Conditionnement

.Euromatic® Plus  
.Euroseal® Valida

## .Stérilisation

.E9 Recorder  
.E9 Next

Pour gérer correctement le protocole de stérilisation dans son ensemble, Euronda a développé l'Infection Control System. Un système spécialement conçu pour supprimer tout risque d'infection dans chaque phase du processus de stérilisation, du lavage au stockage.

Il ne s'agit pas d'un simple ensemble de produits, mais d'une toute nouvelle méthode qui garantit une sécurité maximale tout en offrant les avantages suivants:



**TRAÇABILITÉ ET RETRAÇABILITÉ**



**INNOVATION PERMANENTE**



**ORGANISATION EFFICACE  
DU TRAVAIL**



**TECHNOLOGIE D'AVANT-GARDE**



**MODULARITÉ**



**Venez découvrir l'Infection Control System au salon ADF  
sur notre STAND 2M52, du 22 au 26 novembre.**

EURONDA FRANCE - ZAC Les Vallées - Avenue de Bruxelles - 60110 Amblainville - Tél. +33 (0)3.44.06.69.70 - Fax +33 (0)3.44.02.03.89 - info@euronda.fr - www.euronda.fr  
NOS REPRÉSENTANTS: Paul Bacelar 07 61 64 77 55 - Gilles Mosca 06 10 45 56 35

Eurosafe 60, E9 Recorder, E9 Next. Dispositifs Médicaux Classe IIB, CE0051 - IMQ-, pour soins médicaux et dentaires, réservé aux professionnels de santé, non remboursé par la Sécurité Sociale. Lisez attentivement les instructions figurant dans la notice ou sur l'étiquetage avant toute utilisation. L'ensemble des produits présentés sur cet imprimé est fabriqué par la société Euronda SPA, Italie. Date de parution Novembre 2016





**L'avenir n'existe qu'au présent** (Louis Scutenaire)

# Année 2016, année de toutes les ruptures ?...

**M**ieux regarder, mieux comprendre, mieux envisager toutes les solutions thérapeutiques, mieux prévenir les effets délétères de nos traitements, mieux encadrer les médicaments nécessaires avant, pendant et après nos traitements, mieux communiquer avec notre personnel, nos fournisseurs, nos laboratoires de prothèse, mieux nous organiser, mieux nous former... C'est le but à atteindre pour tous les praticiens.

Cette année encore, c'est ce qu'a respecté la profession avec humilité et sérieux pour permettre à nos concitoyens d'être bien pris en charge. Des négociations ont lieu pour changer notre environnement conventionnel.

## ▼ L'HUMOUR DE RENAUD ▼

pour en savoir plus, rendez-vous à la page 10.



Que ces négociations aboutissent, c'est le vœu de tous. Cependant, aucune illusion, nous n'obtiendrons pas ce que nous désirons depuis tant d'années, un bel équilibre entre la prévention, les soins et tout le reste de notre exercice. Le retard pris s'est accentué et continue chaque jour de se creuser.

À l'heure où j'écris cet édit, notre ministre met en place l'amendement n°934 au *PLFSS* qui vient d'être déposé par le gouvernement, lequel risque fort de nous imposer une nouvelle convention par arbitrage si les négociations conventionnelles avec nos syndicats n'ont pas abouti au 1<sup>er</sup> février 2017.

C'est une véritable rupture de l'esprit conventionnel. Demain verra sans doute des conventionnements individuels et le CAS (*contrat d'accès aux soins*) imposera aussi ce nouveau « juste » équilibre entre les honoraires des soins et la prothèse.

Nous devons essayer de croire que nos syndicats vont se battre pour obtenir le meilleur résultat pour notre profession. Leur responsabilité sera de défendre notre éthique médicale, nos libertés, et aux Ordres de faire respecter nos valeurs sur le plan juridique !

Alors quelle attitude adopter dans ce monde inégalitaire ? La qualité des soins semble être la seule alternative pour faire respecter notre profession par les patients, véritables juges de nos prestations. Pour bénéficier de toutes les avancées technologiques, il va falloir muter, réaliser une rupture avec le passé, mais également avec le présent.

D'autres schémas vont devoir se mettre en place, toujours dans le cadre libéral, car c'est le seul qui puisse à la fois garantir notre intégrité et la responsabilité que nos patients sont en droit d'attendre de nous.

Des associations entre praticiens vont devoir faire renaître notre métier pour assurer aux patients la permanence de tout ce que nous pouvons leur proposer.

Notre patient est ce qui est le plus important et tout notre savoir-faire doit se concentrer sur sa santé et son bien-être. La formation continue et tous les congrès, comme l'ADF, nous proposent toutes les solutions pour y parvenir.

**Le gouvernement risque fort de nous imposer une nouvelle convention par arbitrage si...**

Le cœur de notre métier est de soigner nos patients avec humanité et compétence. Nous devons pour progresser tout mettre en œuvre pour que leurs traitements soient parfaitement réussis et durables.

Le but est de préserver leur santé bucco-dentaire et de ce fait, leur santé tout court ! À nous de faire tout pour... ☺

DENTOSCOPE N° 170 est édité par EDP SANTÉ (RCS Évry 429 728 827)

7 av. du Hoggar - PA de Courtabœuf - 91944 Les Ulis

• Gérant / Directeur de publication : Jean-Marc QUILBÉ.

• Rédacteur en chef : Dr Paul AZOULAY.

• Rédactrice en chef adjointe : Edwige FLOUS ([redac@dentoscope.fr](mailto:redac@dentoscope.fr)).

• Rédacteurs : Dr Paul AZOULAY et Agnès TAUPIN. Ont également participé à la rédaction :

Drs F. AZNAR, E. LANOISELÉE et A. F. ZERAH.

• Rédacteur graphiste, création et maquette : Cyril GIRAUD.

• Corrections : Martine LARUCHE.

• Illustration édit : Renaud CHAMMAS. Photos d'ambiance : iStock Getty Images.

• Publicité : Lydia SIFRE (04 67 18 18 20), Catherine BOUHNASS (04 67 18 18 22),

Angeline CUREL (06 31 34 69 27), et Stéphane VIAL.

• Diffusion / Petites Annonces : Martine LARUCHE (04 42 38 38 85 - [pa@dentoscope.fr](mailto:pa@dentoscope.fr)).

• Agenda : Lucie LEBENS (01 41 17 74 13 - [agenda@dentoscope.fr](mailto:agenda@dentoscope.fr)).

• Imprimerie : Imprimerie de Champagne - 52200 Langres (03 25 87 73 00).

• Encart du numéro : DMD France



N° ISSN  
1952-3394

# PROXI DENTAL innovation

ADF 2016  
Stand 1P11



Proxi  
Dental  
LES PROTHESISTES DENTAIRE ASSOCIES

Proxi  
Dental  
LES PROTHESISTES DENTAIRE ASSOCIES

la pointe de la technologie à votre service

N° Azur 0 810 310 308

PRIX APPEL LOCAL



actualités,  
produits et  
échange  
d'expérience

- l'édito de Paul Azoulay :** Le Rédac'Chef s'exprime ! p. 3
- les news :** Brèves, courriers, annonces et autres " potins " p. 9
- quoi de neuf docteur ? :** Seront-ils pour vous ? p. 28
- l'avis des utilisateurs** sur *G-CEM LinkForce* de GC p. 30
- gamme produit :** NSK p. 54

cas cliniques  
et pratique  
quotidienne

- étude clinique :** Dysbiose diarrhéique : comment *Saccharomyces boulardii* favorise-t-il la régénérescence du microbiote ? p. 12
- clinique :** Implants étroits associés à des implants courts : alternative à la greffe mandibulaire p. 16
- clinique :** L'empreinte optique dans l'activité d'omnipratique p. 38
- protocole :** Localiser le *foramen* apical (*L'Endo-Eze Find d'Ultradent*) p. 48
- clinique :** Traitement d'une perforation p. 50

vie dentaire

- l'événement :** *Thommens Days* : Vers l'excellence en implantologie p. 32
- l'agenda :** Les formations et les événements incontournables p. 36
- les petites annonces :** Échanges entre professionnels p. 56

À NE PAS  
MANQUER  
P.38



**L'empreinte optique dans  
l'activité d'omnipratique**

# Laboratoire 1Premier

Artisan en prothèse dentaire

Fabricant de prothèse dentaire depuis 1947 • Adjointe Conjointe et Implantologie

“

# Les dents mieux que l'argent !

*Jouez la carte Premier*

”



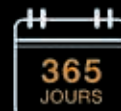LABORATOIRE GÉNÉRALISTE



FABRICATION FRANÇAISE



APPLICATION SMARTPHONE



LABORATOIRE OUVERT  
TOUTE L'ANNÉE







*"Votre A-dec ne s'arrêtera jamais...  
nous avons donc pensé utile  
de vous offrir quelques pauses..."*

**Stand ADF  
2P01**



*jura*

Partenariat Jura/A-dec pendant l'ADF

**a dec**  
reliablecreativesolutions™

Pour toute information, contactez votre concessionnaire A-dec sur [www.a-dec.fr](http://www.a-dec.fr)



**INAUGURATION DU CAMPUS DE L'ACADÉMIE D'ART DENTAIRE**

L'ÉCOLE QUI FORME DES PROTHÉSISTES ET ASSISTANTS DENTAIRES BÉNÉFICIE D'UN SITE MODERNISÉ. L'Académie d'art dentaire destinée à la formation des prothésistes vient d'inaugurer son nouveau campus à Montrouge (92). Ce site est dédié à la recherche, la formation, l'entrepreneuriat et aux nouvelles technologies professionnelles. L'Académie d'art dentaire a été fondée par Isabelle Dutel, seule femme Meilleur ouvrier de France en prothèse dentaire en activité. L'école, qui forme près de la moitié des prothésistes dentaires en France, est également présente à Lyon, Bordeaux et Aix-en-Provence. L'Académie d'art dentaire conjugue compagnonnage et business school et propose des cursus allant du Bac professionnel au BTS. « Nous avons à cœur de transmettre la passion de notre métier aux jeunes générations », souligne Isabelle Dutel, résumant la pédagogie qui va de l'apprentissage des techniques de conception à la fabrication assistée par ordinateur. L'école est équipée de quatre laboratoires et a investi dans des équipements de pointe : une usineuse et des imprimantes 3D. Le succès de la formation « assistant dentaire » qui compte 150 étudiants cette année a poussé l'école à s'équiper de son propre cabinet dentaire et d'une caméra intraorale dans le but de former aux nouvelles technologies.

**CONTRÔLÉ POSITIF À CAUSE D'UN BAIN DE BOUCHE**

Un conducteur ardéchois a été contrôlé positif à un test d'alcoolémie après avoir pris un bain de bouche prescrit par son praticien, relate France Bleu. Arrêté, il souffle dans le ballon et les gendarmes constatent qu'il dépasse le taux d'alcool autorisé (0,26 mg par litre d'air expiré au lieu des 0,25 autorisés). Il explique qu'il n'a pas bu mais aucune prise de sang de contrôle n'est effectuée et il est verbalisé. Sa femme a l'idée de vérifier la composition du médicament qui s'avère contenir 42,8 % d'alcool. L'automobiliste et son avocat ont réussi au bout d'un an à obtenir la relaxe, après avoir fourni l'ordonnance du chirurgien-dentiste, une attestation de celui-ci sur la composition du médicament et une jurisprudence de la Cour de cassation.

► ENTREPRISES

**Lancement des « Services Henry Schein »**

L'ENTREPRISE PROPOSE DES PRESTATIONS DESTINÉES À ACCOMPAGNER LES PROJETS DES CABINETS DENTAIRES.

Henry Schein, distributeur de matériel et consommables aux professionnels de la santé bucco-dentaire, développe aussi le conseil et la formation. Société de full service, elle accompagne le quotidien et les projets des cabinets dentaires. Depuis plus de 20 ans le groupe Henry Schein propose son expertise aux chirurgiens-dentistes, au travers d'un service technique de plus de 100 techniciens partout en France et d'un service Henry Schein Financement pour faciliter les démarches.

DES SERVICES EN COLLABORATION AVEC DES EXPERTS Henry Schein vient de lancer des solutions destinées aux praticiens qui veulent se recentrer sur leur cœur de métier, aux prothésistes et aux assistantes, en partenariat avec des experts dans leurs domaines respectifs.

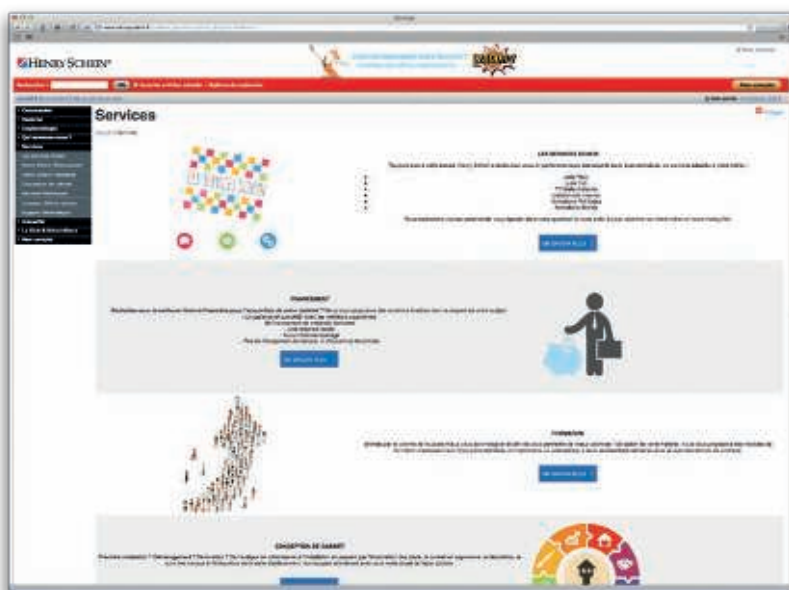
Henry Schein organise des formations techniques, managériales, commerciales et

organisationnelles. L'entreprise offre des solutions en matière d'aménagement : conception de cabinets dentaires d'orthodontie ou d'implantologie.

La communication est aussi développée pour échanger avec ses patients via le web, la TV salle d'attente ou la présentation de plans de traitements.

Enfin, des services en matière de gestion sont proposés : externalisation de la gestion administrative, gestion de cabinet mobile, amélioration de la rentabilité, gestion de la collecte et du recyclage des déchets en cabinet et laboratoire.

Pour en savoir plus : [www.henryschein.fr](http://www.henryschein.fr) (rubrique services).



► SCIENCES BIOLOGIQUES ODONTOLOGIQUES

**Colgate soutient le Collège national des enseignants**

COLGATE A RÉCOMPENSÉ UNE CONFÉRENCIÈRE POUR SA PRÉSENTATION SUR LE THÈME DE L'IMPRESSION 3D POUR LA FABRICATION DE SUBSTITUTS OSSEUX SUR MESURE. Le Collège national des enseignants en sciences biologiques odontologiques s'est tenu les 6 et 7 septembre derniers à Sète. Un programme scientifique de qualité articulé autour de présentations orales et de communications affichées qui ont permis de valoriser les activités de recherche sous la houlette du



Pr Brigitte Alliot-Licht, présidente du CNESBO. Colgate, partenaire depuis de nombreuses années, récompense les chercheurs et les conférenciers, en remettant un prix d'une valeur de 500 euros.

La société, représentée par Frédéric Herisson, chef de projets affaires scientifiques, a mis à l'honneur la lauréate du prix de la communication,

De gauche à droite : Prs D. Laurent-Maquin, G. Penel, F. Meyer, P. Kémoun, B. Alliot-Licht, Dr A. Gremare (lauréate), F. Herisson (Colgate), Dr. B. Fournier, Pr J.-C. Farges.

Dr Agathe Gremare (faculté d'odontologie de Bordeaux) pour sa présentation : Développement d'une technologie d'impression 3D pour la fabrication de substituts osseux sur mesure.

## ► les news

BRÈVES, COURRIERS, ANNONCES, ET AUTRES « POTINS »

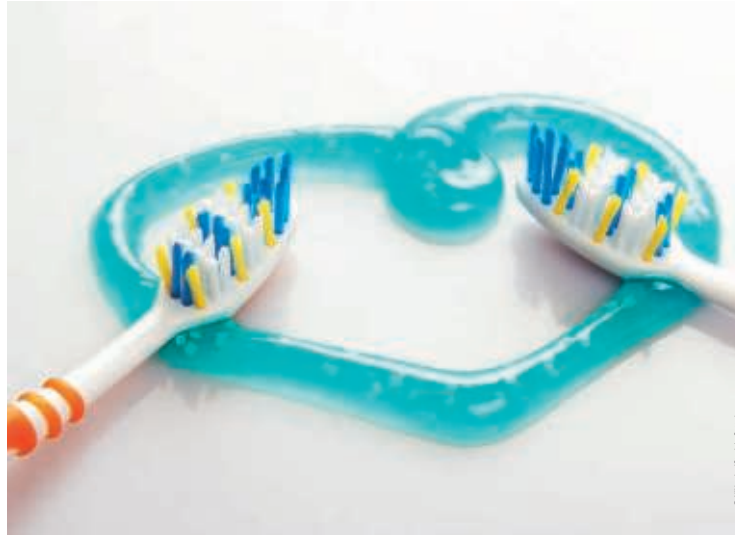### ► RECHERCHE

## Un dentifrice contre l'infarctus

**SE BROSSER LES DENTS AVEC UN DENTIFRICE SPÉCIALEMENT FORMULÉ CONTRE LA PLAQUE DENTAIRE POURRAIT DIMINUER LES RISQUES CARDIAQUES**

Selon une étude américaine parue dans *The American Journal of Medicine*, se brosser les dents avec un dentifrice spécialement formulé anti-plaque dentaire pourrait réduire le risque cardio-vasculaire, rapporte le site Sciences et avenir. Le Dr Charles Hennekens de l'université de Floride (États-Unis), codécouvreur du rôle protecteur de l'aspirine sur le cœur, s'est intéressé à la plaque dentaire.

Colonisée par des bactéries, elle peut être à l'origine non seulement de problèmes sur les tissus mous et durs, mais aussi d'affections cardiaques, comme une endocardite, inflammation de l'enveloppe du cœur, surtout chez des personnes fragilisées. Les chercheurs américains ont appuyé leurs recherches sur un dentifrice spécifique contre la plaque dentaire permettant de localiser les endroits où le brossage a été efficace. Pendant deux mois, deux groupes de volontaires de trente personnes ont utilisé soit ce dentifrice, soit un autre plus classique du commerce. Des dosages sanguins mesurant le niveau d'inflammation



(taux de la CRP protéine), ont été réalisés. Dans le groupe ayant utilisé le dentifrice anti-plaque, la diminution de celle-ci a été plus importante (49 % contre 24 %). L'inflammation a également été réduite de 29 % dans ce groupe contre 25 % chez les utilisateurs d'un dentifrice classique.

D'autres travaux devront confirmer que le risque de maladie cardio-vasculaire est bien diminué par l'utilisation d'un dentifrice spécifique. Une étude à plus large échelle est déjà en cours d'élaboration avec le *National Institutes of Health* (NIH), précise *Sciences et avenir*.



## CONGRÈS : L'ÉDENTÉ TOTAL ET LE DIGITAL

LA SOCIÉTÉ FRANÇAISE DES TRAITEMENTS DE L'ÉDENTÉ TOTAL ORGANISE UN CONGRÈS SUR LE THÈME DE LA DENTISTERIE NUMÉRIQUE LES 8 ET 9 DÉCEMBRE À PARIS.

Deux jours de conférences scientifiques sont proposés par la Société française des traitements de l'édenté total (SFTET) les 8 et 9 décembre à Paris. Un symposium intitulé : Dentisterie digitale, le soulèvement des machines ?, sous la présidence du Pr Dardel, président de l'université René Descartes. Le président de la SFTET, Marwan Daas, donnera une allocution inaugurale le jeudi 8 décembre (14 h 15) avant de présenter une conférence sur le thème du plan de traitement interactif autour de l'édenté complet maxillaire. Elle sera suivie d'un exposé de Karim Dada titré : Plan de traitement interactif autour de l'édenté complet mandibulaire (16 h 30). Le vendredi 9 décembre, Andréa et Alessandro Agnini donneront une conférence en deux parties sur le thème : Intégrer le numérique dans le cabinet dentaire (9 h et 11 h). Puis ils aborderont le numérique au regard du protocole pour l'édenté complet (14 h), et ses limites (16 h). Léon Pariente et Louis Toussaint présenteront quant à eux le digital workflow au quotidien (12 h).

12 rue de l'École de médecine (Paris 6<sup>e</sup>).  
Renseignements : 07 69 47 99 59  
@ : contact@sftet.com - 3w : sftet.com

## EKLER RACHÈTE DENTAL MOVING

L'ENTREPRISE DENTAL MOVING SPÉCIALISÉE DANS LES LOGICIELS ET LA VIDÉO INTRAORALE VA PERMETTRE À EKLER DE RENFORCER SON LEADERSHIP. La société Ekler vient de faire l'acquisition de Dental Moving, entreprise spécialisée dans les logiciels de gestion dentaire et la conception de solution vidéo intraorale. Le concept EMV (Easy Macro View) fabriqué par Dental Moving intègre une mini caméra endoscopique CMOS qui offre une autre possibilité de voir de très près la zone à traiter. Par cette acquisition Ekler se dote de compétences complémentaires dans le domaine de la capture de signal vidéo et s'ouvre de nouvelles perspectives de développement pour maintenir sa position de leader mondial dans l'imagerie vidéo dentaire.



### ► ÉTUDE

## Quand les médicaments ne font pas bon ménage avec les implants

SELON UNE ÉTUDE CANADIENNE, LES MÉDICAMENTS CONTRE LES BRÛLURES D'ESTOMAC DIMINUENT LES CHANCES D'INTÉGRATION D'UN IMPLANT. D'AUTRES MÉDICAMENTS FAVORISERAIENT EUX L'OSTÉOINTÉGRATION

Une étude canadienne révèle que certains médicaments peuvent constituer des obstacles à la pérennité d'un implant, rapporte le site Actu Santé. Publiés dans le *Journal Of Clinical Periodontology*, ces travaux menés par des chercheurs de l'université McGill (Canada) analysent l'impact des bêtabloquants (traitement de l'hypertension) et des médicaments contre les brûlures d'estomac sur la solidité des implants dentaires.

Dans la première étude, les scientifiques ont analysé les données de 1 773 implants posés sur 799 patients. 133 implants ont été posés chez 58 patients prenant un médicament contre les brûlures d'estomac (antiacides ou anti-sécrétoire). Le taux d'échec s'élève à 6,8 % pour ces personnes contre seulement 3,2 % pour celles qui ne prennent pas de médicaments.

Dans la seconde, les chercheurs se sont attardés sur les données de 728 patients. Sur les 1 499 implants posés, 327 l'ont été sur des personnes prenant des bêtabloquants. Les médicaments semblent avoir des effets positifs sur la chirurgie. En effet, le taux d'échec n'est que de 0,6 % contre 4,1 % chez

les personnes non traitées par bêtabloquants. « Nous savions que les bêtabloquants pouvaient stimuler la formation osseuse, notre hypothèse était que cet effet pouvait réduire le risque d'échec des implants dentaires. Nous savions que les médicaments contre les brûlures d'estomac réduisent l'absorption du calcium dans les os et augmentent le risque de fracture.

Certains médicaments agissent sur le métabolisme osseux et sur les processus de guérison, de multiplication et de mort des cellules osseuses, et peuvent donc influencer fortement sur la réussite d'une implantation dentaire », concluent les chercheurs.





► NÉGOCIATION CONVENTIONNELLE

## L'amendement qui fait grincer des dents



UN AMENDEMENT DÉPOSÉ PAR LE GOUVERNEMENT MET EN COLÈRE LES CHIRURGIENS-DENTISTES.

« Une violation inacceptable des règles », c'est par ces mots cinglants que s'ouvre le communiqué co-signé par les trois syndicats représentatifs de chirurgiens-dentistes (FSDL, CNSD et Union dentaire).

Ils fustigent le dépôt par le gouvernement de l'amendement n°934 au PLFSS stipulant qu'en cas d'échec de la négociation de l'avenant de la convention dentaire au 1<sup>er</sup> février 2017, c'est un règlement arbitral qui créerait une nouvelle convention en y inscrivant des dispositions coercitives.

Marisol Touraine souhaite en effet une baisse des tarifs pour réduire le reste à charge des patients qui peut

parfois les conduire à renoncer à des soins de prothèses. Dénonçant un tour de passe-passe législatif, les syndicats estiment que cette « ruse fragilise l'ensemble des conventions en modifiant de façon autoritaire des règles inscrites dans le code de la Sécurité sociale ». La négociation de l'avenant n°4 à la Convention dentaire a été entamée le 22 septembre 2016 entre l'UNCAM, l'UNOCAM et les syndicats de chirurgiens-dentistes.

« La volonté de changer la situation en vue d'améliorer l'accès aux soins est unanime », soulignent les syndicats qui assurent vouloir aller au bout des négociations, mais « sans pression ».



► INDUSTRIE

## BTI, un fabricant différent

LA SOCIÉTÉ ESPAGNOLE SPÉCIALISÉE EN IMPLANTOLOGIE S'INSTALLE EN FRANCE AU MOIS DE JANVIER PROCHAIN.

L'entreprise espagnole **BTI** (BioTechnology Institute) cultive sa différence. Elle s'implante en France, à Bordeaux, en janvier 2017, avec une philosophie basée à la fois sur la recherche scientifique et le capital humain.

Ses axes de développement sont l'implantologie orale et la médecine régénérative. La société s'enorgueillit d'excellentes ressources humaines, avec plus de 300 collaborateurs, dont 20 % de chercheurs.

Née en 1995, **BTI** s'est entourée de spécialistes dans les domaines de l'odontologie et de la médecine (traumatologues, ophtalmologistes, médecins du sport, praticiens esthétiques) pour l'accompagner

sur le chemin des techniques les plus innovantes et des meilleures solutions pour répondre aux besoins spécifiques des patients.

Les utilisateurs des produits **BTI** publient dans les principales revues scientifiques internationales, testent et aident à homologuer, produire et commercialiser les innovations dans plus de vingt pays.

**BTI** se développe sur un site de 5 000 m<sup>2</sup> voués aux technologies médicales et audiovisuelles les plus modernes au service de la formation, de la recherche et des applications cliniques. Elle dispose aussi de 2 500 m<sup>2</sup> dédiés à la fabrication, au contrôle et à la recherche des produits.

Lundi 9 Janvier 2017

# Conférence Exceptionnelle

du docteur Dan Fischer  
sur la chirurgie dentaire moderne

Entrée gratuite - de 18h45 à 21h  
UFR d'odontologie de Montpellier  
545 av. du Prof J.L Viala  
34193 Montpellier

**ULTRADENT**  
PRODUCTS, INC.

Improving Oral Health Globally



De dentiste  
à dentiste...

Ultradent France / Ultradent.fr  
5 chemin du Jubin - Bat A  
69570 Dardilly  
france@ultradent.com / 0800 00 81 50



# Dysbiose diarrhéique : comment *Saccharomyces boulardii* favorise-t-il la régénérescence du microbiote ?

**L**a levure probiotique d'usage médical *Saccharomyces boulardii* CNCM I-745 est utilisée dans la prévention des diarrhées associées aux antibiotiques et le traitement des diarrhées aiguës. Afin de mieux comprendre ses effets sur le microbiote intestinal, des auteurs berlinois ont passé en revue la littérature récente sur ce sujet et analysé toutes les publications détaillant les effets de *S. boulardii* CNCM I-745.

## LE MICROBIOTE DU CÔLON SAIN

Le microbiote colique est essentiel à la digestion. Il permet de produire à partir des nutriments des métabolites essentiels, vitamines et acides gras à chaîne courte (AGCC) aux nombreuses propriétés (régulation, croissance épithéliale, anti-inflammatoire...). Normalement, la population bactérienne dense du microbiote est séparée de la paroi intestinale par une épaisse couche de mucus. Composé de mucines, ce mucus est disposé en une strate interne très dense avec des pores trop petits pour permettre aux bactéries d'entrer en contact avec l'épithélium ; et une strate externe, plus poreuse, infiltrée de bactéries qui se comportent comme un réservoir de microbiote.

## QUAND LES BACTÉRIES ESSENTIELLES DIMINUENT ET LES BACTÉRIES PIONNIÈRES AUGMENTENT

Au cours d'une dysbiose, les bactéries habituelles (essentielles) diminuent en nombre (*Lachnospiraceae*, *Ruminococcaceae*, *Bacteroidaceae* et *Prevotellaceae*) et les bactéries pionnières augmentent (*Enterobacteriaceae*, *Bifidobacteriaceae* et *Clostridiaceae*). Les nutriments, moins bien métabolisés, stagnent dans la lumière intestinale avec « l'eau osmotique » correspondante, donnant des selles liquides. Les

AGCC se raréfient. Certaines bactéries, en se nourrissant de mucines, ouvrent une voie permettant l'accès des pathogènes aux cellules épithéliales et favorisent l'infection.

## QUELS MÉCANISMES D'ACTION DE *S. BOULARDII* CNCM I-745 ?

*S. boulardii* CNCM I-745 est absent du microbiote intestinal naturel. Après administration chez le sujet sain, sa concentration à l'état d'équilibre dans le côlon est atteinte en 3 jours et, après arrêt de l'administration, il disparaît des selles en 2 à 5 jours. Des études expérimentales et essais cliniques chez l'homme montrent que la prise de ce probiotique en cas de dysbiose accélère le retour du microbiote sain. En effet, cette levure thérapeutique est capable de créer un environnement favorable à la croissance du microbiote intestinal, tout en protégeant la couche de mucus et la muqueuse (paroi intestinale) de l'hôte. Comme toutes les levures, *S. boulardii* CNCM I-745 produit des activateurs du système immunitaire. De plus, il sécrète des facteurs anti-inflammatoires et antisécrétoires, réduit la sécrétion d'eau et d'électrolytes et renforce l'effet de barrière contre l'infiltration bactérienne. Sa paroi est composée de glucanes, mannoprotéines et chitine, qui constituent d'excellents substrats pour la fermentation microbienne, en particulier pour les bactéries productrices d'AGCC (effet prébiotique). En synthétisant et sécrétant des polyamines, *S. boulardii* CNCM I-745 exerce un effet trophique sur les entérocytes et renforce l'expression des enzymes intestinales. Enfin, il est capable d'éliminer les toxines bactériennes (la toxine cholérique, par exemple), de se lier aux pathogènes microbiens (*C. difficile*, *E. coli*, *Salmonella typhimurium* et *S. typhi*) et d'inhiber leur croissance.

## QUELS RÉSULTATS DES ÉTUDES CLINIQUES DANS LA DYSBIOSE INDUITE PAR LES ANTIBIOTIQUES ?

Selon différents travaux, *S. boulardii* CNCM I-745 ne semble pas modifier la composition du microbiote sain. En revanche, comme l'ont montré des études cliniques contrôlées, *S. boulardii* CNCM I-745 corrige la dysbiose et notamment en cas de diarrhée des antibiotiques (Kelly, n = 48 ; Swidsinski et coll., n = 60). Différentes données indiquent que le traitement optimal en cas de dysbiose induite par les antibiotiques serait de prescrire *S. boulardii* CNCM I-745 concomitamment au traitement antibiotique et de le poursuivre ensuite pendant au moins deux semaines ; (Fig.1). Par rapport

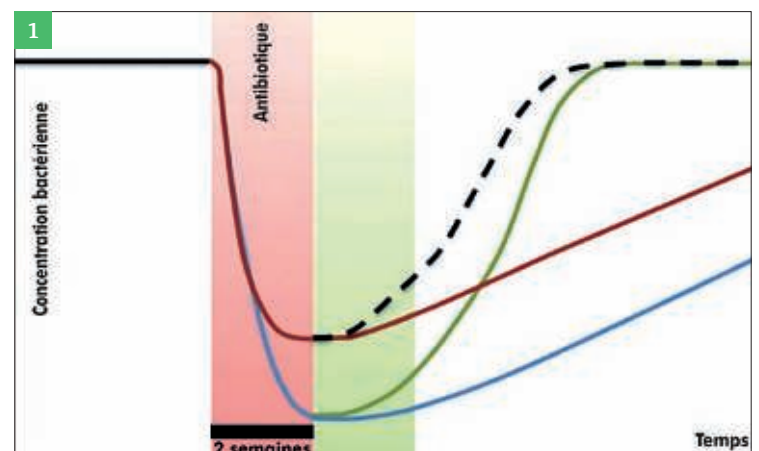
aux probiotiques bactériens, *S. boulardii* CNCM I-745 résiste aux antibiotiques grâce à sa nature fongique et n'échange pas de gènes de résistance avec les bactéries.

Claude SARLIN

## la biblio'

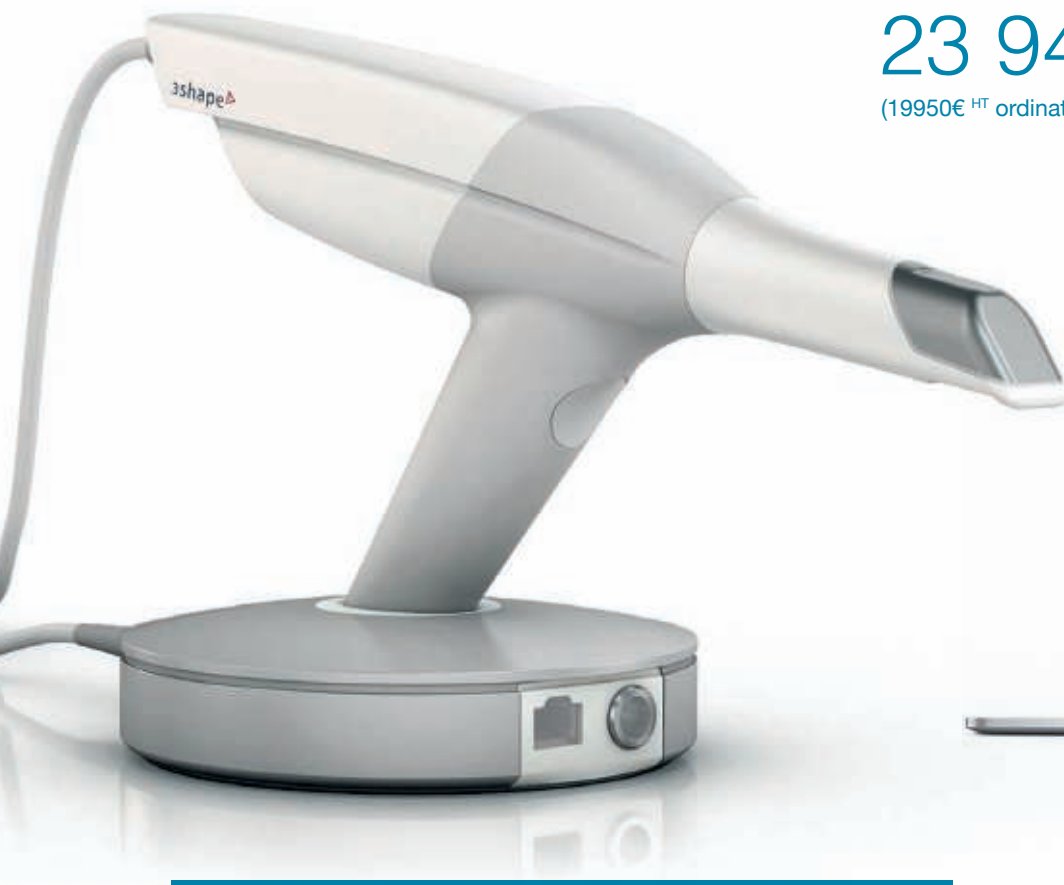MORÉ M.I. & SWIDSINSKI A. : *Saccharomyces boulardii* CNCM I-745 supports regeneration of the intestinal microbiota after diarrheic dysbiosis – a review. Clinical and Experimental Gastroenterology 2015 (8) : 237-255.

Fig.1 : SCHÉMA GÉNÉRAL DES EFFETS DE LA DYSBIOSE INDUITE PAR LES ANTIBIOTIQUES SUR LES BACTÉRIES HABITUELLES/ESSENTIELLES ET D'AUTRES BACTÉRIES IMPORTANTES. Au cours d'une antibiothérapie de deux semaines (zone rouge), la principale population microbienne présente une diminution brutale (courbe bleue). L'administration de *Saccharomyces boulardii* CNCM I-745 pendant le traitement antibiotique (zone rouge, courbe rouge) permet d'atténuer cette diminution en protégeant le microbiote. Si *S. boulardii* CNCM I-745 est plutôt administré après le traitement antibiotique (zone verte, courbe verte), il peut favoriser une régénérescence plus rapide de la population microbienne. Le schéma optimal serait donc une combinaison des deux : un traitement par *S. boulardii* CNCM I-745 pendant et après le traitement antibiotique. Il est représenté par la courbe pointillée noire hypothétique dérivée des autres courbes. Le scénario du pire des cas possibles est l'absence d'administration de *S. boulardii* CNCM I-745 (courbe bleue). Les bactéries pionnières et les bactéries occasionnelles sont exclues.



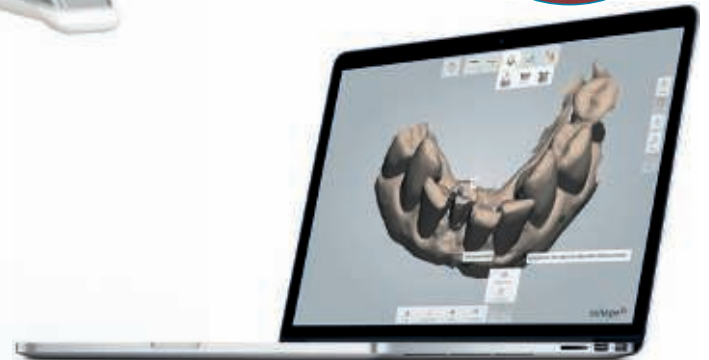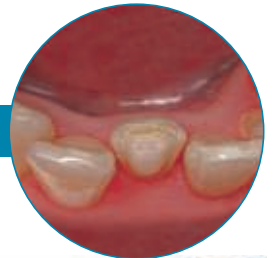# EMPREINTE OPTIQUE DERNIÈRE GÉNÉRATION

Simplicité, rapidité et précision

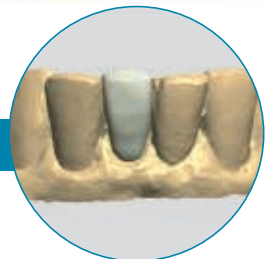


23 940 € (TTC)  
(19950€ HT ordinateur inclus)

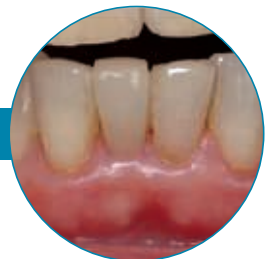Avant



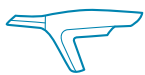CAO



Après



## 5 Raisons de choisir Trios®



Technologie de numérisation avancée



Prise d'empreinte précise et rapide



Suite de logiciels inédite sur le marché



Conception assistée par ordinateur pour la création de toutes vos prothèses



Possibilité de transmettre toutes les photos de vos cas cliniques

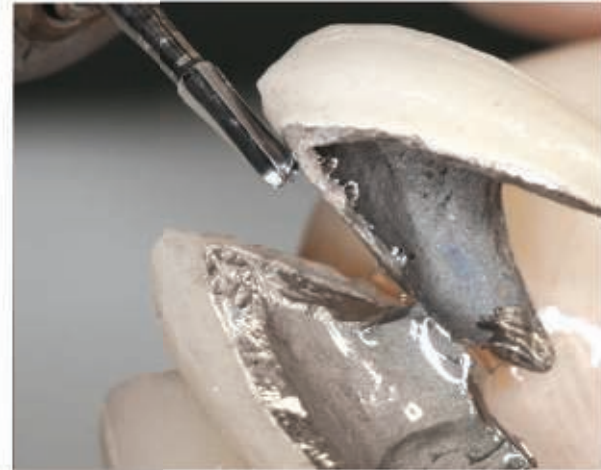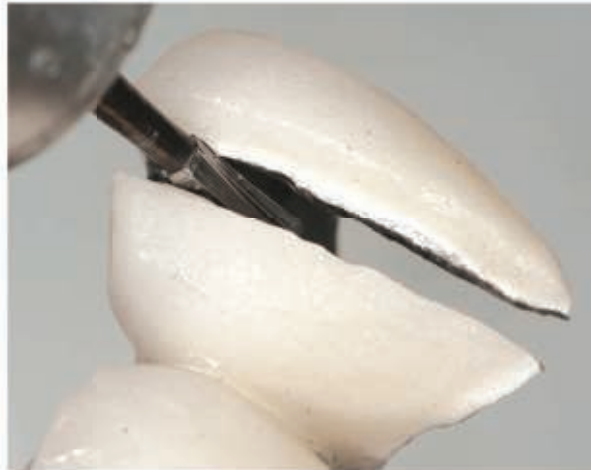

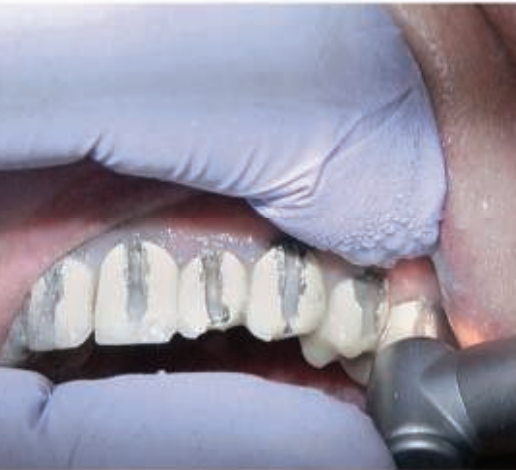


# POUVEZ-VOUS DÉPOSER 6 COURONNES EN MOINS DE 2 MINUTES?

**NON? Essayez la fraise Talon 12.  
Vous serez ÉTONNÉ par sa vitesse,  
sa précision et sa force.**

- Coupez à l'horizontale et à la verticale
- Coupez la porcelaine, le métal, les amalgames et l'émail
- Commencez rapidement, terminez encore plus rapidement
- Réduisez le temps de travail par patient



 **TALON**

**VÉRITABLEMENT LA FRAISE LA PLUS EFFICACE ET LA PLUS RAPIDE AU MONDE.**

**OFFRE D'ESSAI**

**10**

fraises

**pour 50€**

**Pour obtenir votre trousse d'essai MAINTENANT!**

**COMPOSEZ LE +35220992328**

**COURRIEL: [europesales@trihawk.com](mailto:europesales@trihawk.com)**



**TRI HAWK**  
FOR THE BUR CONNOISSEUR





**TRI HAWK**  
FOR THE BUR CONNOISSEUR



**TRI HAWK COMPTE CHAQUE SECONDE!**  
Essayez la fraise à métaux la plus rapide au monde.



ADF 2016  
stand  
1P20

 **TALON** surgical

 **TALON**

**La meilleure qualité  
au meilleur prix**

**Achetez  
2 rouleaux  
obtenez-en  
1 rouleau  
gratuit!**



[europesales@trihawk.com](mailto:europesales@trihawk.com)  
[www.trihawk.com](http://www.trihawk.com)

**COMPOSEZ LE**  
**+352 20 99 23 28**

# Implants étroits associés à des courts : alternative à la greffe

À l'aide d'implants courts ou étroits, on peut solutionner le problème du remplacement de dents absentes, sans l'apport de greffe supplémentaire. Démonstration à travers un cas clinique.

**D**epuis de nombreuses années, l'utilisation d'implants en chirurgie buccale est une excellente solution au remplacement de dents absentes. Malheureusement, il existe de très nombreux cas cliniques où le manque d'os est un obstacle difficile à surmonter. Au niveau du maxillaire supérieur, l'apport de greffe d'apposition ou de surélévation sous-sinusienne ; (Fig.1a et b) offre d'excellents résultats, et permet de poser des implants dans ces secteurs avec des solutions implanto-prothétiques fonctionnelles, esthétiques et surtout pérennes.

A contrario, au niveau de la mandibule, l'apport de greffe d'apposition ; (Fig.2) reste une technique aléatoire, avec des résultats pas toujours probants. L'objectif de cet article est d'essayer de trouver une alternative à ces greffes mandibulaires, grâce à l'utilisation d'implants étroits et d'implants courts, avec la même réussite fonctionnelle et esthétique que celle obtenue au maxillaire supérieur.

## FAIRE APPEL À UNE RECONSTRUCTION OSSEUSE

L'édentement du secteur mandibulaire pose souvent problème. Plusieurs solutions sont envisageables pour remplacer des dents absentes dans ce secteur. On peut, soit poser un implant le jour de l'extraction ; (Fig.3) si le site à implanter est « sain », avec ou sans greffe, soit

attendre quelques semaines, afin que l'alvéole « s'assainisse », et poser l'implant dans un deuxième temps, après avoir greffé l'alvéole ; (Fig.4), soit attendre plusieurs mois, afin d'obtenir une cicatrisation complète, et ensuite poser l'implant.


Le problème de la troisième solution, ou lorsque l'extraction est très antérieure, est qu'il y a, associée à la phase de cicatrisation, une phase de résorption, qui réduit souvent de manière considérable le volume d'os résiduel en hauteur, et aussi dans certain cas en largeur ; (Fig.5a et b). On doit donc, pour résoudre ce problème, faire appel à une reconstruction osseuse au niveau de ce secteur. Et, comme vu

précédemment, si la greffe est facile et prédictible au maxillaire supérieur, elle devient beaucoup plus compliquée et aléatoire à la mandibule. Si l'on envisage de redonner du volume au site à implanter, quels sont les différents types

de greffes, et quels matériaux utiliser ? En tant que chirurgien-dentiste spécialisé dans ce domaine, j'ai eu au cours de mon expérience professionnelle la possibilité de tester tous les types de greffes, et tous les biomatériaux possibles, pour ces greffes mandibulaires.

Concernant le type de greffes, il y a plusieurs options possibles : greffe de comblement d'alvéole avec ou sans pose de l'implant simultanément, greffe d'apposition verticale, horizontale, ou les deux simultanément.

**L'édentement du secteur mandibulaire pose souvent problème.**



## l'auteur

**Dr A. F. ZERAH**

• Exercice limité à la chirurgie maxillo-buccale et à la prothèse sur implants (Paris)



# implants mandibulaire

## rappel

Le remplacement de dents absentes par des implants est aujourd'hui une technique fiable et pérenne en chirurgie buccale. Le problème est que, dans de nombreux cas, et surtout à la mandibule, la résorption de l'os horizontalement ou verticalement est un obstacle relatif à la pose d'implants. Un apport osseux, au moyen d'une greffe, s'avère être une solution afin d'obtenir le volume nécessaire et suffisant à la pose d'implants. Malheureusement, la greffe d'os à la mandibule est une technique très risquée présentant de nombreux échecs et alourdissant grandement l'acte chirurgical. Le but de cette présentation est de montrer, à travers un cas clinique, qu'en utilisant de nouveaux implants courts ou étroits, on peut solutionner le problème du remplacement de dents absentes, sans l'apport de greffe supplémentaire.



Autre choix pour ces greffes : l'utilisation, soit de poudre d'os, soit de blocs osseux stabilisés au moyen de vis d'ostéosynthèse ; (Fig.6a et b). Enfin, concernant le choix du biomatériau, nous disposons de quatre types ; soit de l'os autogène (os du patient), soit de l'os allogreffique (os provenant d'un donneur humain), soit de l'os xéno-greffique (os d'origine animale), et en dernier lieu un biomatériau d'origine synthétique.

La panacée, ou le *gold standard*, a été pendant de nombreuses années l'os autogène, les prélèvements s'effectuant le plus souvent soit au niveau intra-buccal, région de la symphyse mentonnière, ou de l'angle goniale (plus précisément au niveau du ramus) ; (Fig.7a et b), soit au niveau extra-buccal, de l'os pariétal (situé sur le crâne) ; (Fig.8), ou au niveau de la hanche (dans l'os iliaque) ; (Fig.9).

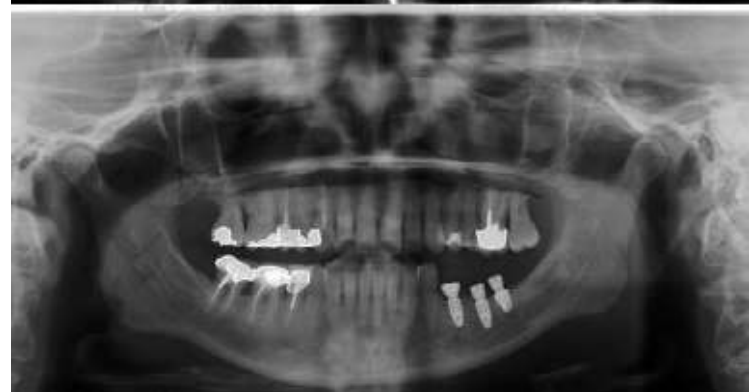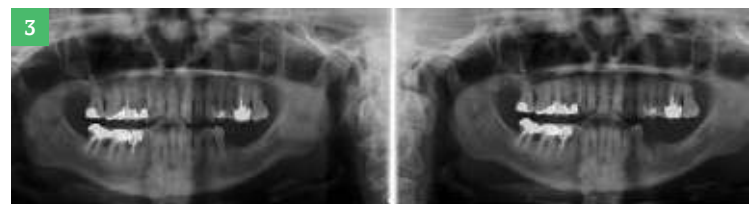
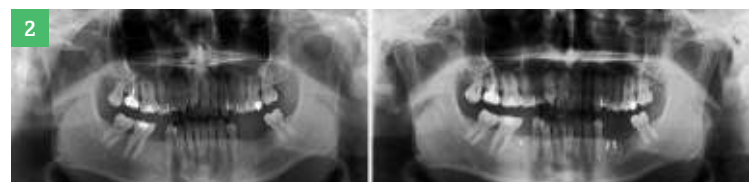
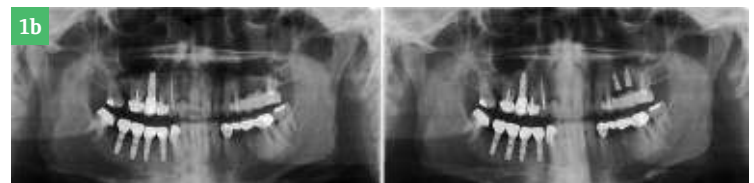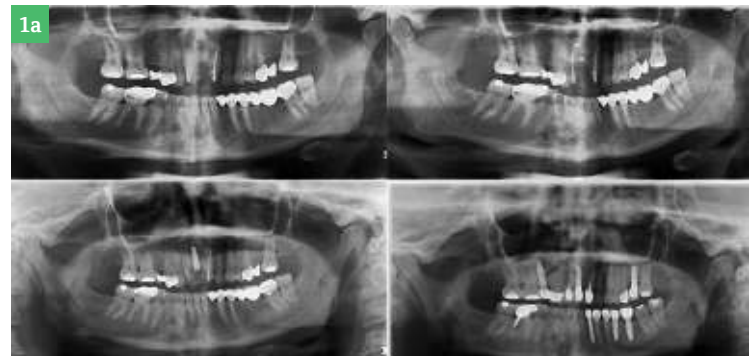Aujourd'hui, l'évolution des biomatériaux, qu'ils soient d'origine humaine, animale, ou synthétique, nous permet de réaliser des reconstructions de secteurs mandibulaires avec la même réussite qu'avec l'os autogène. La seule différence se situe dans le temps de cicatrisation et de coaptation du greffon sur le site receveur. La conclusion est donc que tout semble aller pour le mieux dans ce type de greffe. En fait, il s'avère qu'à la mandibule, justement, tout ne se passe pas comme on peut l'espérer. Si l'on fait exception de la greffe de comblement d'une alvéole post-extractionnelle, avec ou sans pose simultanée d'implant, qui

Fig.1a : Greffe d'apposition antérieure au maxillaire antérieur.

Fig.1b : Greffe sous-sinusienne postérieure, au maxillaire supérieur.

Fig.2 : Greffe d'apposition à la mandibule, secteur postérieur.

Fig.3 : Pose d'implants mandibulaires, post-extractionnel, sans comblement de l'alvéole.





## ► clinique : Dr Albert Franck ZERAH

### IMPLANTOLOGIE

reste une technique sûre et fiable, pourquoi, et quels sont les facteurs qui se présentent comme des obstacles aux autres types de greffes ?

#### PROBLÈME AU NIVEAU DE LA MANDIBULE

En premier lieu, il faut prendre en compte le facteur anatomique. Pour réussir une greffe, il faut donner un maximum de laxité aux lambeaux gingivaux, afin que ceux-ci recouvrent sans tension le site greffé. Le problème au niveau de la mandibule est que nombre de muscles tirent dans toutes les directions. De plus, étant donné que c'est le seul os mobile de la face, il y a donc une très grande tension au niveau des tissus gingivaux pouvant entraîner l'ouverture du site, operculisation

débouchant le plus souvent sur la contamination, suivie de la perte du greffon.

Le deuxième problème est lié à la qualité, à la densité, et donc au type d'os rencontré, au niveau du site receveur. Une greffe « prend » à partir du moment où elle entre en contact avec de l'os « vivant ». L'os cicatrisé au niveau d'une mandibule atrophiée en hauteur ou en largeur va le plus souvent présenter une épaisseur importante d'os corticalisé, et très peu d'os spongieux ; (Fig.10a et b).

On sait aujourd'hui que la greffe ne prend que lorsqu'il y a une bonne revascularisation du site. Si l'on veut obtenir un résultat positif, il faudra, au moyen de petits trous dans l'os receveur, allant jusqu'au contact avec l'os spongieux,

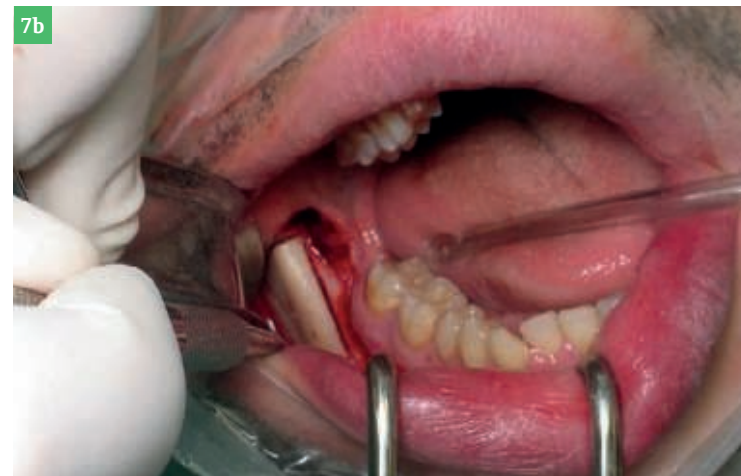
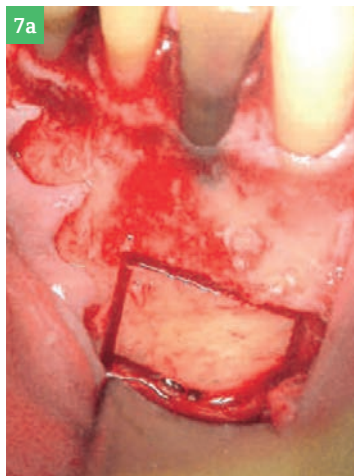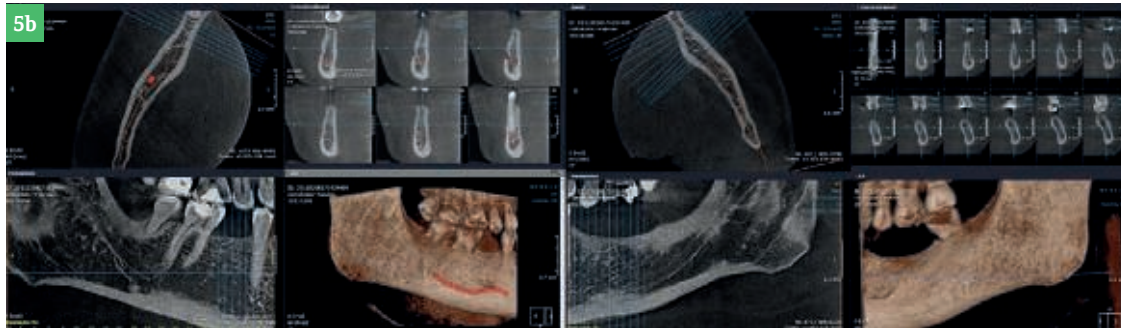
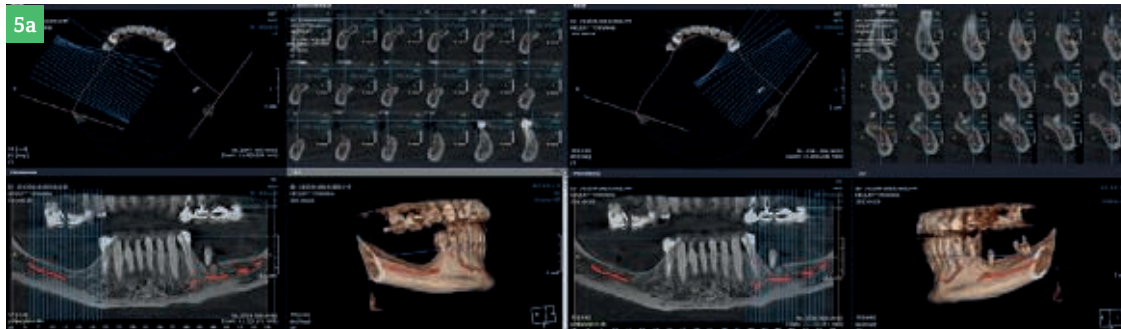
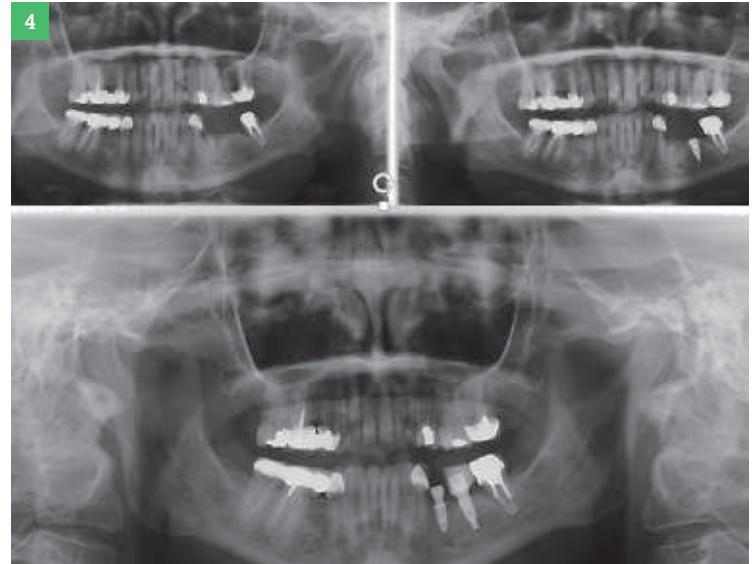


Fig4: Pose d'implants mandibulaires, après greffe de comblement du premier site à implanter.

Fig.5a : Site à implanter, après cicatrisation, avec absence de hauteur.

Fig.5b : Site à implanter, après cicatrisation, avec absence de largeur.

Fig.6a : Os allogreffique en poudre.

Fig.6b : Os allogreffique en bloc cortico-spongieux.

Fig.7a : Prélèvement symphysaire.

Fig.7b : Prélèvement ramique.

TRAITEMENT SYMPTOMATIQUE DES DOULEURS D'INTENSITÉ MODÉRÉE À INTENSE  
OU NE RÉPONDANT PAS À L'UTILISATION D'ANTALGIQUES PÉRIPHÉRIQUES SEULS.

# PRONTALGINE®

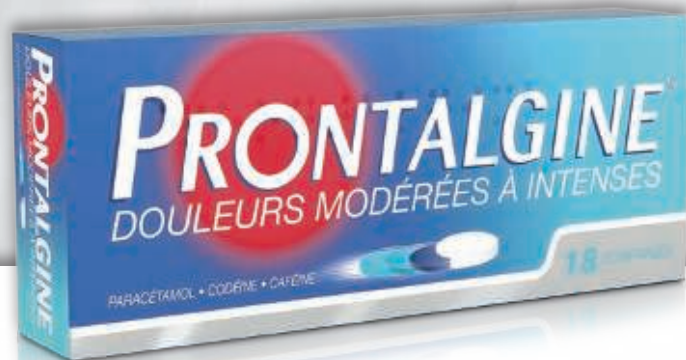## Douleurs dentaires

# Je prontalgis

### FORMULATION UNIQUE

**EFFICACE :**  
Complémentarité  
d'action du  
paracétamol  
et de la codéine

**RAPIDE :**  
Potentialisation  
de l'effet antalgique  
du paracétamol  
par la **CAFÉINE** <sup>1</sup>



CHC-15-234 - 16/01/61644230/PM/002



Téléchargez l'application  
QR code et scannez ce code  
avec votre smartphone ou  
votre tablette pour accéder aux  
mentions légales Prontalgine®.

1. Template from the German Federal Institute for Drugs and Medical Devices (BfArM) for the summary of product information (SPC) for the fixed combination of paracetamol and caffeine tablets 400 mg/50 mg, current version N°8000298 – dated 23 January 2008



## ► clinique : Dr Albert Franck ZERAH

### IMPLANTOLOGIE

tenter de recréer cette revascularisation. L'obstacle est que, au niveau de la mandibule, comme vu précédemment, l'os spongieux étant très rare sur un site atrophie, il sera difficile d'obtenir cette revascularisation nécessaire, et l'on assistera le plus souvent à une pseudarthrose du greffon (*Le greffon semble intact, mais ne s'est pas lié avec le site receveur*).

#### LA QUALITÉ DES IMPLANTS

Alors, que faire pour réhabiliter un secteur mandibulaire édenté, au moyen d'une thérapeutique implanto-prothétique ? La réponse se trouve dans l'évolution du design, des propriétés, et de la qualité des implants mis à notre disposition par les fabricants. Les premiers implants utilisés il y a plus de trente ans étaient réalisés en titane de grade très faible, avec une surface lisse. Leur résistance à la fracture s'avérait plutôt faible. Le concept généralisé était d'essayer, chaque fois qu'il s'avérait envisageable, de poser un implant le plus large et le plus long possible. Et donc, en cas d'absence de volume osseux nécessaire et suffisant, d'envisager une reconstruction osseuse.

Aujourd'hui, les concepts ont changé, suivant en cela l'évolution des systèmes implantaire. En premier lieu, le grade des implants a grandement évolué, leur conférant une grande résistance à la fracture. Cette résistance nous permet donc d'utiliser des implants très courts (*en-dessous de 7 mm de longueur*), ou très étroits (*en-dessous de 3.5 mm de diamètre*) ; (Fig.11).

Le deuxième point important est l'évolution de l'état de surface des implants. Nous sommes passés d'un état de surface lisse, à une surface traitée, le plus souvent sablée et mordancée, créant de nombreuses anfractuosités à la surface ; (Fig.12).

Ces anfractuosités vont augmenter la surface linéaire de l'implant. Plus l'interface os-implant est importante, plus la stabilité de l'implant est augmentée dans le temps. Cela revient à démontrer que la surface de contact entre un implant et un site à implanter sera sensiblement la même entre un implant à surface lisse long ou large, et un implant à surface traitée court ou étroit.

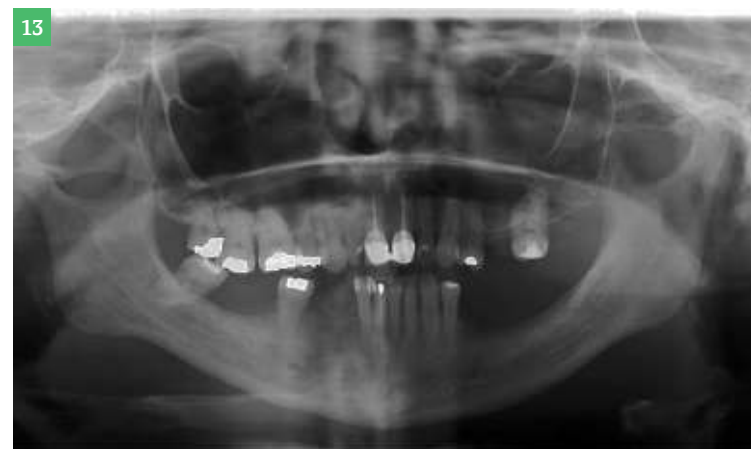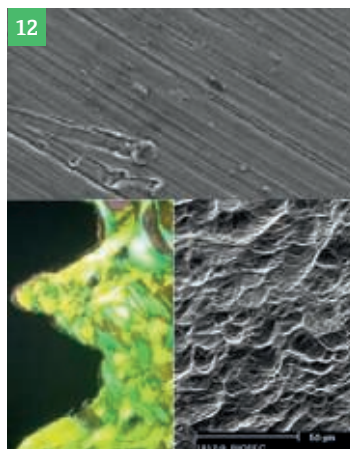
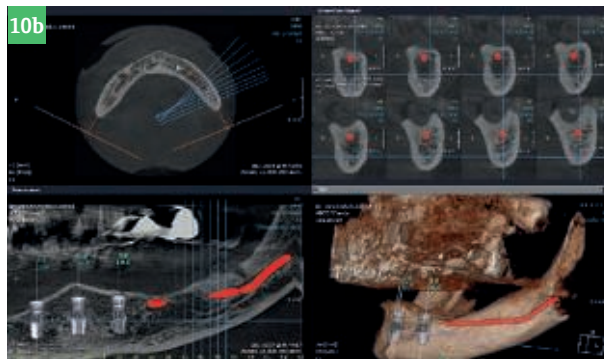
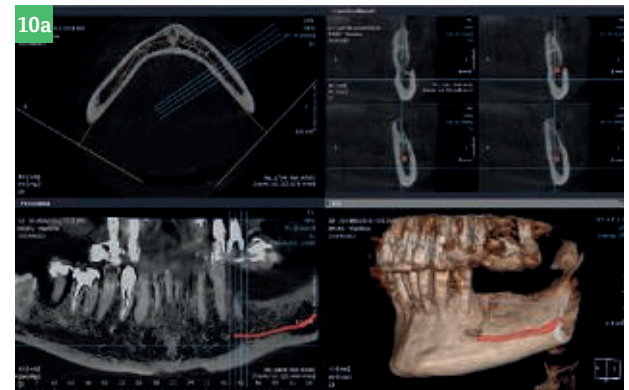
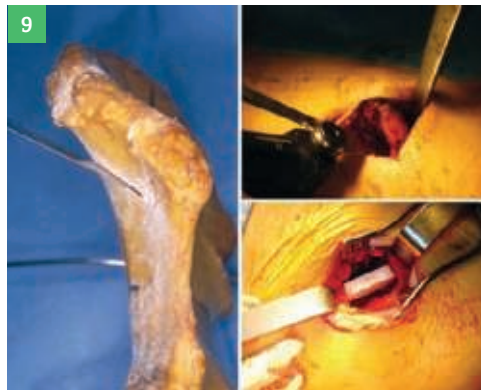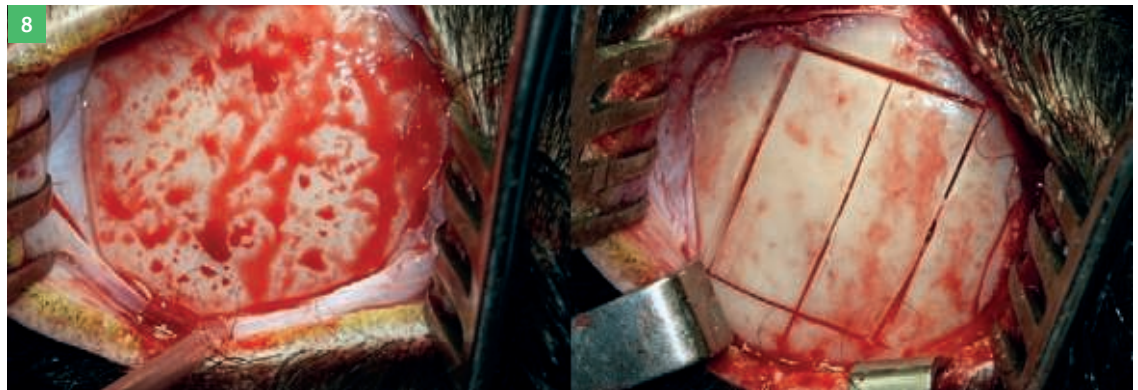


Fig.8 : Prélèvement pariétal. Fig.9 : Prélèvement iliaque. Fig.10a : Absence d'os spongieux sur un site résorbé en largeur. Fig.10b : Absence d'os spongieux sur un site résorbé en hauteur. Fig.11 : Implant court et implants étroits. Fig.12 : Comparaison microscopique entre une surface lisse et une surface mordancée et sablée d'un implant. Fig.13 : Radiographie panoramique initiale.



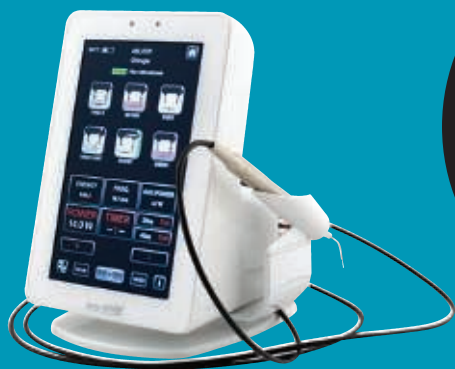**Omnipratique, Paro, Endo,  
Implanto, Maxillo, Orthodontie...**

Quelles longueurs d'ondes choisir,  
pour quels effets et quelles applications.

JOURNÉES DE FORMATIONS ACCÉLÉRÉES ORGANISÉES PAR KAELUX SAS

# FORMATIONS LASERS

CHIRURGIE DENTAIRE LASERS ASSISTÉE  
BIEN DÉMARRER AVEC UN LASER



RENSEIGNEMENTS  
ET INSCRIPTIONS

**0805 620 160**

[info@kaelux.com](mailto:info@kaelux.com)

**Formations assurées en totale liberté scientifique  
par le Docteur Gérard Rey**

Diplômé de la faculté de Médecine - Docteur en chirurgie Dentaire  
Diplômé en Expertise Bucco-Dentaire - Expert in Oral Implantology  
DGOI - AFI

Directeur d'Enseignement sur les Lasers Médicaux - Paris Garancière  
Milan Bicocca - Montpellier UFR  
Professeur A.C. Université Milan Bicocca

Quelles longueurs d'ondes,  
quels effets, pour quelles applications en dentisterie.  
Décontamination des sites extractionnels et implantaires,  
des poches parodontales, et des sites endo.

Ablation des tissus mucogingivaux  
avec hémostase immédiate.

Vasodilatation et vascularisation des sites.

Biostimulation des sites,  
activation des facteurs de croissance,  
aide à la cicatrisation.

Indications et applications en omnipratique,  
en implatologie, en parodontologie et endodontie...

**Prise en main - Réglages - Maniement - Travaux pratiques**

PRIX DE LA FORMATION : 280 € (Cours, TP, et déjeuner inclus)

# PARIS

15 DECEMBRE 2016

# TOULOUSE

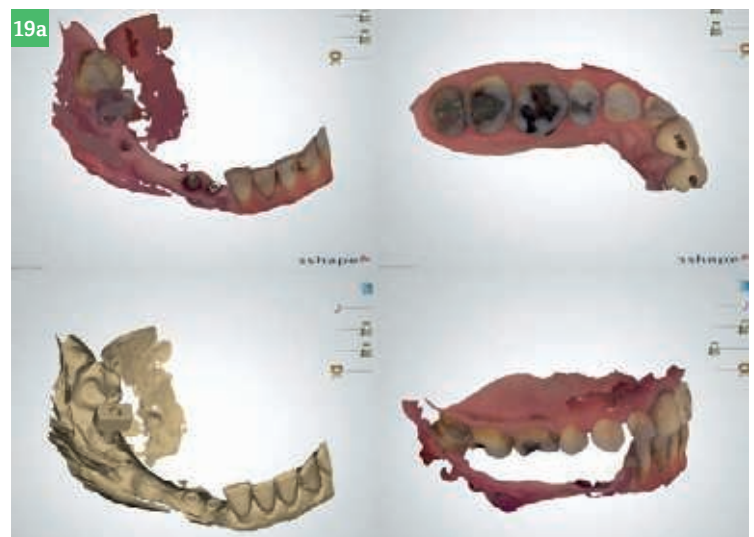
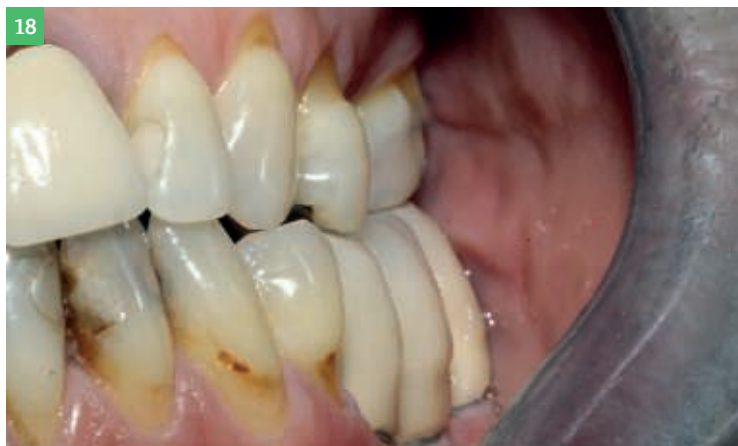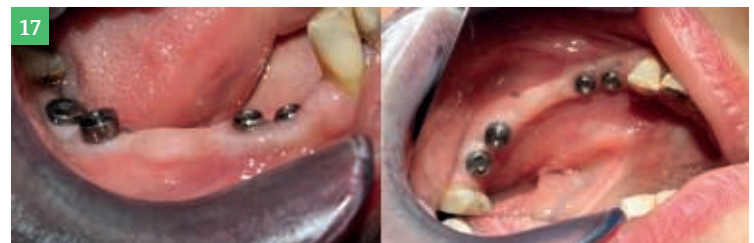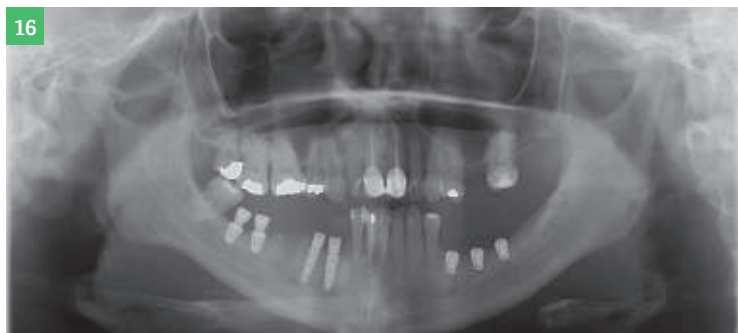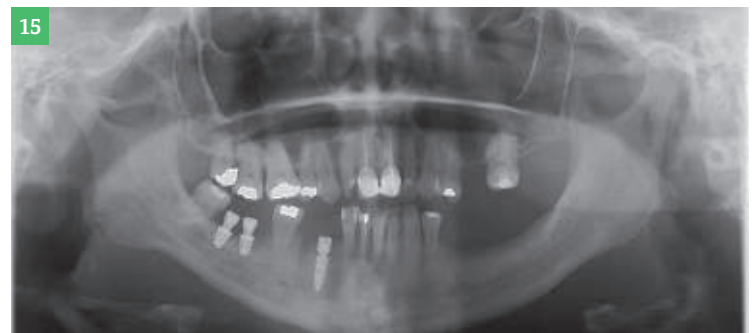
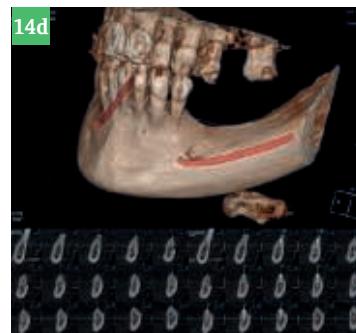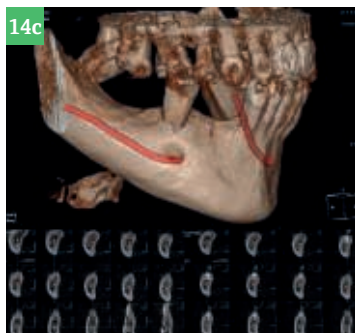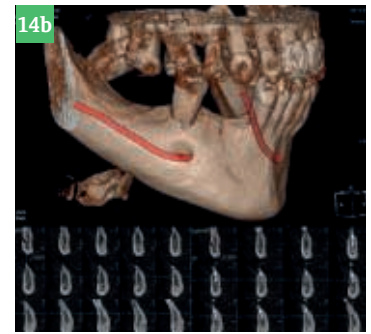
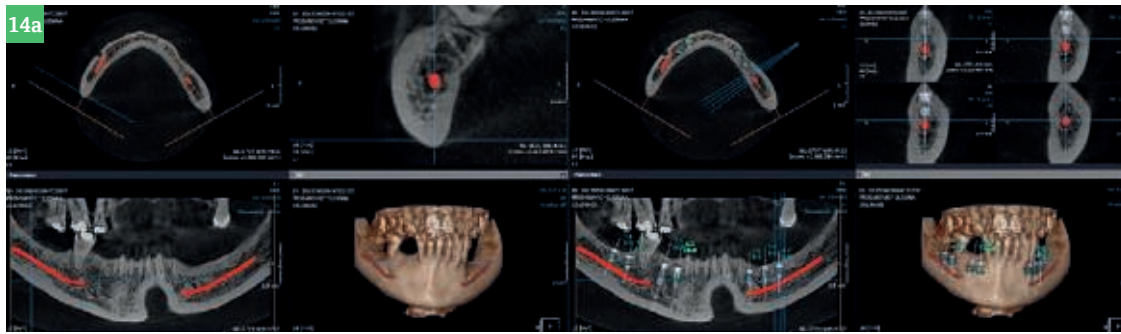
23 FÉVRIER 2017



# Kaelux

Ne manquez pas de découvrir tous nos produits sur [www.kaelux.com](http://www.kaelux.com). Appel gratuit 0 805 620 160 - [info@kaelux.com](mailto:info@kaelux.com)

Kaelux distributeur DOCTOR SMILE



**CAS CLINIQUE**

Le but du cas clinique suivant, en s'appuyant sur les données exposées précédemment, est de démontrer que l'utilisation, en fonction du site à implanter, d'implants courts ou étroits peut s'avérer une excellente alternative à la greffe

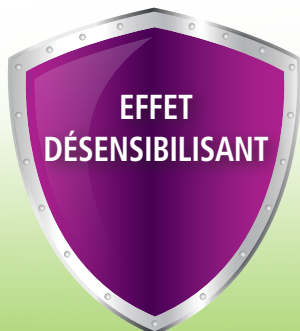mandibulaire de secteurs atrophiés. Une patiente de 55 ans se présente au cabinet et souhaite une réhabilitation fixe implanto-portée. Cette patiente, qui présente des édentements mandibulaires bilatéraux, refuse catégoriquement depuis plusieurs années de porter le squeletté que lui a

Fig.14a : Cone beam avec et sans planification implantaire. Fig.14b : Planification implantaire secteur droit (*prémolaire*), avec implants étroits. Fig.14c : Planification implantaire secteur droit (*molaire*), avec implants courts. Fig.14d : Planification implantaire secteur gauche (*molaire*), avec implants courts. Fig.15 : Contrôle panoramique après la première chirurgie. Fig.16 : Contrôle panoramique après la deuxième chirurgie. Fig.17 : Vis de cicatrisation. Fig.18 : Couronnes sur implants secteur mandibulaire gauche. Fig.19a : Empreinte CAD CAM de l'implant posé au niveau de la deuxième molaire droite.



# Adhese® Universal

Adhésif universel



Technique directe  
Technique indirecte  
Mordançage total  
Mordançage sélectif  
Automordançant  
Wet & Dry

# Tout en un clic

- Jusqu'à 190 applications unitaires par VivaPen de 2 ml\*
- Pour le collage direct et indirect avec toutes les techniques de mordançage
- Valeurs d'adhésion élevées sur dentine sèche ou humide

**DEMANDEZ VOTRE ÉCHANTILLON GRATUIT**  
au 04 50 88 64 00

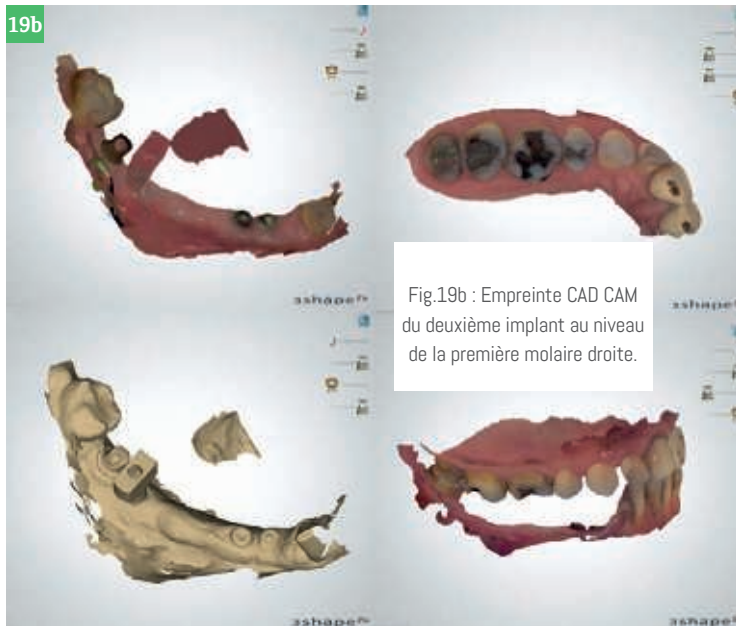
Dispositif médical Classe IIA/CE0123. Nous vous invitons à lire attentivement la notice. Produits non remboursés par les organismes de santé. A0816  
\*Dans la limite des stocks disponibles.

[www.ivoclarvivadent.fr](http://www.ivoclarvivadent.fr)

Ivoclar Vivadent SAS  
B.P. 118 | 74410 Saint-Jorioz | France | Tel. +33 450 88 64 00 | Fax +33 450 68 91 52



**ivoclar**  
**vivadent**  
passion vision innovation



réalisé un autre praticien. Une radiographie panoramique est réalisée, montrant l'absence dans sa bouche de la deuxième prémolaire et des deux molaires inférieures gauches, ainsi que de la canine, de la première prémolaire et des deux molaires inférieures droites ; (Fig.13).

D'autre part la deuxième prémolaire droite, qui supporte toutes les pressions occlusales postérieures (avec la dent de sagesse résiduelle), est mobile et sensible à la percussion. Dans un deuxième temps, des moulages d'étude sont effectués, avec enregistrement des rapports d'occlusion, montrant un trouble important de l'occlusion (présence de secteurs en inversé d'articulé).

Un questionnaire médical est rempli et un bilan sanguin est réalisé, montrant une carence en vitamine D ayant une influence négative sur la cicatrisation osseuse. Cette carence est traitée au moyen d'un apport médicamenteux de vitamine D. Un CBCT ou *cone beam* est ensuite effectué, montrant deux gros problèmes au niveau des sites édentés.

Les extractions étant très anciennes et réalisées, au dire de la patiente, avec un grand délabrement osseux, on visualise dans certains secteurs une absence importante de hauteur par rapport au canal mandibulaire, et dans d'autres secteurs, une absence conséquente de largeur, avec la présence d'une corticale épaisse, et très peu d'os spongieux ; (Fig.14a, b, c et d).

En conséquence, vu la difficulté et le risque important d'échec d'une greffe, il est pris,

en accord avec la patiente, la décision de poser des implants courts dans les secteurs faibles en hauteur, et des implants étroits dans les secteurs pauvres en largeur.

**Protocole opératoire et chirurgical**  
La patiente, extrêmement anxieuse, est prémédiquée avec un décontractant, et nous décidons de ne poser les implants que dans un seul secteur édenté, au niveau de la canine et des deux molaires droites. Dans ce secteur, nous utilisons deux implants courts de diamètre 4.8 mm et de longueur 6.0 mm du type **Kontakt** de la marque **Biotech Dental**, pour les deux molaires, et un implant étroit de diamètre 3.5 mm et de longueur 10 mm du type **NeO** de la marque **Alpha-Bio**, pour la canine ; (Fig.15).

L'utilisation de ces deux types d'implants nous permet donc de respecter le cahier des charges que nous avons envisagé, c'est-à-dire, un implant court mais large au niveau de l'os atrophié en hauteur, et un implant étroit au niveau de l'os atrophié en largeur. Après un délai de cicatrisation, une deuxième intervention est réalisée, en suivant le même protocole. La seule différence se situe dans le fait que la patiente, souffrant de la mobilité importante de la deuxième prémolaire droite, il est envisagé de poser les implants du secteur gauche, et d'extraire la deuxième prémolaire droite, en ajoutant un implant supplémentaire au niveau de la première prémolaire droite.

Pour cette intervention, après l'extraction de la deuxième prémolaire droite,

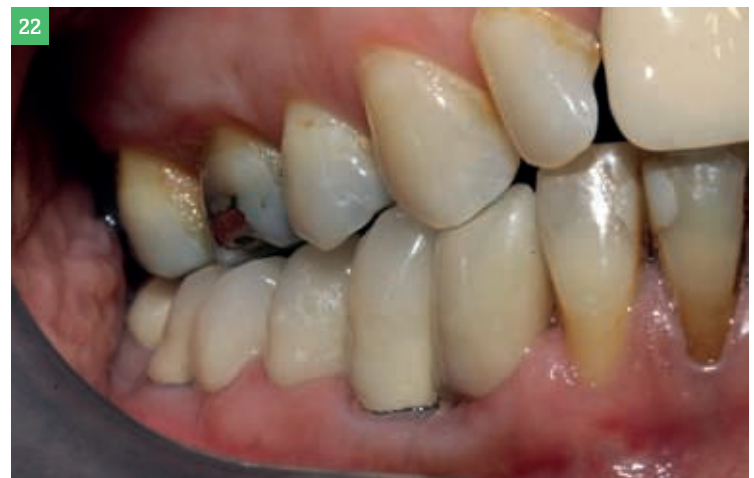
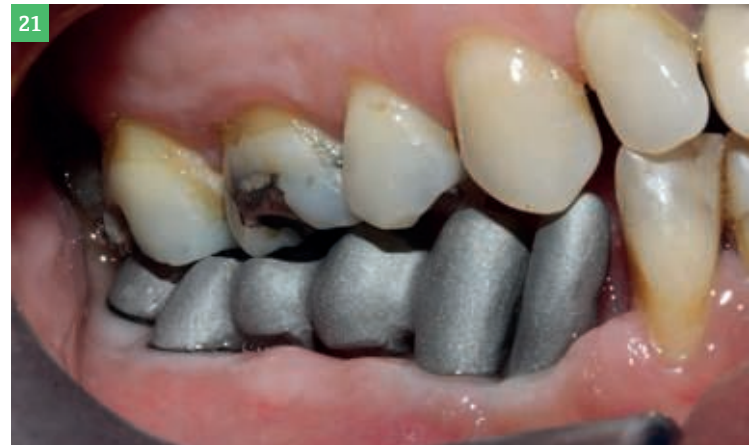
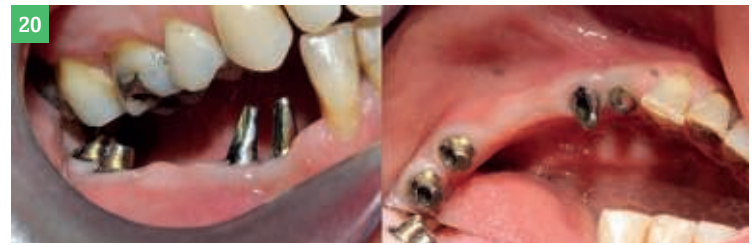Fig.20 : Piliers personnalisés réalisés par CFAO. Fig.21 : Armature métallique du bridge et de l'unitaire. Fig.22 : Bridge et couronne sur implants secteur mandibulaire droit.

nous posons trois implants courts de diamètre 4.2 mm et de longueur 6.0 mm de type **Weego** (**Biotech Dental**), pour la deuxième prémolaire et les deux molaires gauches, et un implant étroit de diamètre 3.2 mm et de longueur 10 mm de type **NeO** (**Alpha-Bio**) pour la première prémolaire gauche ; (Fig.16).

Dans ce cas précis, nous avons aussi respecté le cahier des charges, et, en utilisant ce type d'implants, nous avons pu éviter l'addition d'une greffe osseuse qui aurait augmenté de manière considérable la lourdeur de l'intervention chirurgicale, et bien sûr des suites postopératoires.

#### Protocole postopératoire et prothétique

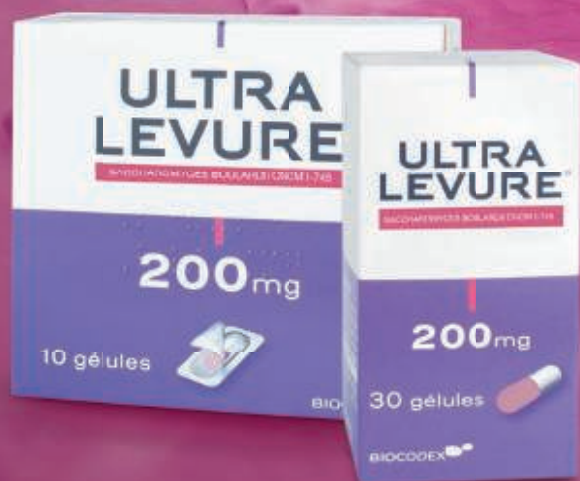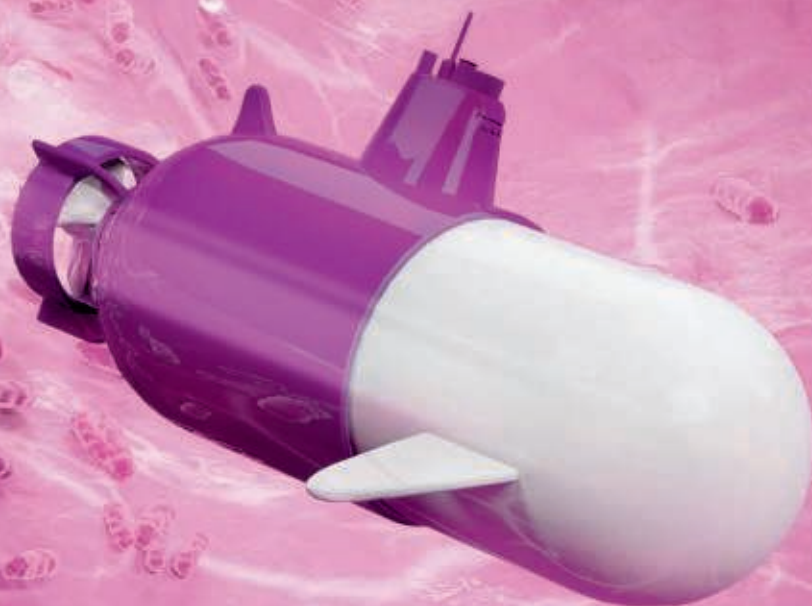Après cicatrisation et ostéointégration des implants, la prothèse est réalisée ; (Fig.17). Lorsque nous avons ébauché le projet implanto-prothétique, nous avons choisi des implants possédant une double connectique, de type cône morse, associée à une deuxième connectique (hexagone interne ou *indexation étoilée*), afin d'assurer une parfaite stabilité des piliers sur les implants, et une excellente étanchéité au niveau de l'espace biologique péri-implantaire. Ayant dû rajouter un implant supplémentaire dans le secteur droit, zone en



# ULTRA LEVURE®

SACCHAROMYCES BOULARDII CNCM I-745

**Pour faire régner la paix  
dans les profondeurs intestinales**



**MÉDICAMENT DU  
MICROBIOTE INTESTINAL**

**Traitement symptomatique  
d'appoint de la diarrhée  
en complément de la réhydratation**

Visa n° 15/04/63398083/PM/003



Les mentions obligatoires sont accessibles sur la base publique des médicaments :  
[base-donnees-publique.medicaments.gouv.fr](http://base-donnees-publique.medicaments.gouv.fr)

**microbiote-intestinal.fr**  
voyage au cœur du microbiote

BIOCODEX 

23

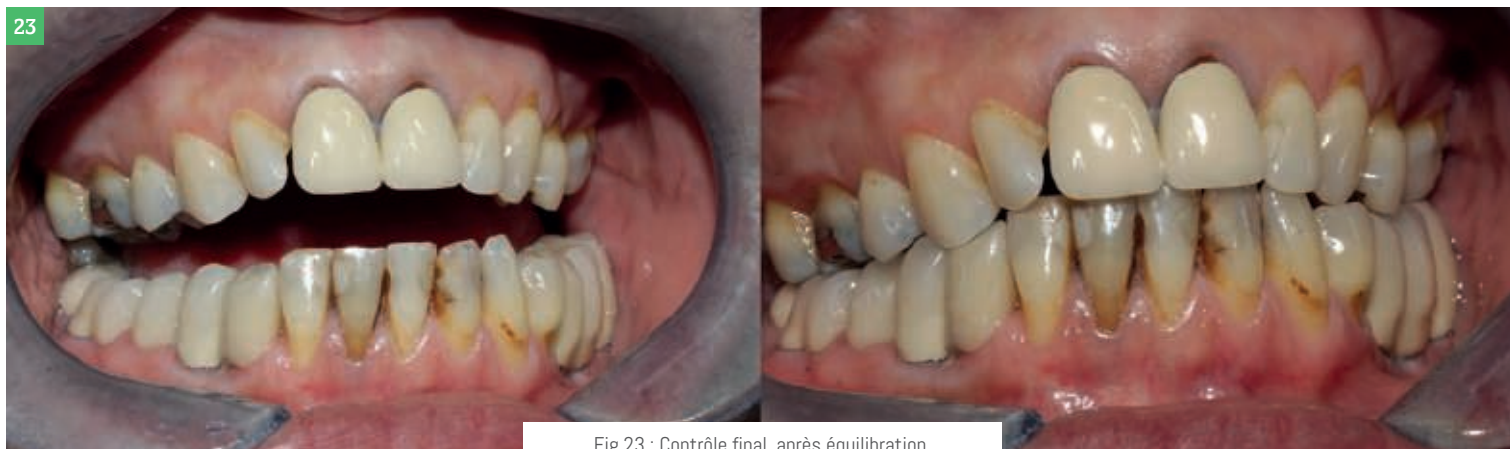

Fig.23 : Contrôle final, après équilibration.

cicatrisation (dû à la pose d'un implant dans un site extractionnel), nous prenons la décision, le temps de la cicatrisation de cet implant, de réhabiliter prothétiquement le secteur gauche de la patiente.

Un point fondamental, concernant cette patiente, est que l'on se trouve devant une situation assez compliquée du point de vue de la relation inter-arcade. En fait, elle est en normo-position du côté gauche, et en inversé d'articulé du côté droit. Il est donc décidé de réaliser des couronnes avec piliers traditionnels dans le secteur gauche, et des couronnes sur piliers personnalisés (par « CAD CAM ») dans le secteur droit, afin de tenter de retrouver une occlusion la plus équilibrée possible.

#### Empreinte en silicone

Une empreinte en silicone, avec des transferts traditionnels, est prise pour le secteur gauche, et les couronnes céramo-métalliques unitaires sur piliers traditionnels, commandées chez le fabricant d'implants, sont réalisées et posées en bouche. Pour ce secteur gauche, il n'y a pas d'obstacle à la réalisation d'une réhabilitation prothétique « traditionnelle » ;

(Fig.18). Par contre, du côté droit, nous nous heurtons à deux problèmes importants. Comme il a été vu précédemment, cette patiente, a, de ce côté-là, un problème d'inversé d'articulé qui est associé à une égression des dents antagonistes due surtout à l'ancienneté de l'édentement. Dans ce cas précis, l'utilisation de piliers traditionnels ne nous permettrait pas de résoudre la problématique de correction de l'articulé (à des fins fonctionnelles et surtout esthétiques au niveau de la canine), et de la rétention de la future prothèse (les piliers traditionnels retouchés pour ajustement par le prothésiste deviendraient trop réduits pour être rétentifs). Nous utilisons dans ce cas précis une caméra numérique intra-buccale, associée à des scan bodies vissés sur les implants, afin de réaliser une empreinte numérique de la bouche de la patiente ; (Fig.19a, b). En suivant le protocole habituel, un centre d'usinage (Lyra-Implanto) réalise les piliers dans la meilleure position possible. Ils sont essayés en bouche ; (Fig.20), et nous prenons une empreinte traditionnelle avec silicone, car après les nombreux tests en recherche et développement que nous avons effectués, nous nous sommes rendu compte qu'il n'était

pas possible de prendre une empreinte numérique fiable et sans distorsion, lorsqu'il y a plus de quatre éléments. L'empreinte est coulée, et un bridge céramo-métallique est réalisé ; (Fig.21) de la première prémolaire à la deuxième molaire ; la canine, pour des raisons esthétiques, étant réhabilitée de manière unitaire ; (Fig.22). Une équilibration de l'ensemble est réalisée après quelques semaines pour contrôler la disparition des para-fonctions ; (Fig.23). Nous envisagerons dans un dernier temps le remplacement de la molaire supérieure gauche, après la réalisation d'un sinus lift.

#### CONCLUSION

Ce cas clinique nous permet de prouver qu'aujourd'hui il est possible de réhabiliter à l'aide d'une thérapie implanto-prothétique une patiente très délabrée d'un point de vue osseux, sans avoir à faire d'apport osseux supplémentaire.

La seule contrainte, dans ce cas précis, est de respecter le cahier des charges suivant :

- Utiliser des implants avec un grade élevé, possédant donc une résistance à la fracture importante, surtout pour

les implants de faibles diamètres.

- Avoir au niveau de ces implants une double connectique interne, afin d'éviter tous micro-mouvements du pilier supra-implantaire - ou de la vis de fixation de ce pilier - préjudiciables à la stabilité des implants.
- Placer le maximum d'implants possible, et faire en sorte que ces implants soient le plus possible dans le couloir prothétique des futures couronnes, afin de respecter les couloirs de force et ne pas exercer de forces masticatoires nocives pour la pérennité des implants.
- Et enfin, peut-être le plus difficile à respecter, placer les implants le plus possible dans de l'os spongieux, car les études montrent aujourd'hui que celui-ci (ou « os vivant ») est le plus à même de répondre positivement aux sollicitations masticatoires que vont subir les implants.

L'apport de guide radiologique, de guide chirurgical, voire de chirurgie guidée par ordinateur doit nous permettre de réussir ce type de cas, sans avoir besoin de greffe osseuse, avec la même réussite à long terme. ☺

## la biblio'

- [1] BLANES R.J. : To what extent does the crown-implant ratio affect the survival and complications of implant-supported reconstructions? A systematic review. Clin Oral Implants Res. 2009;20(suppl4):67-72. [2] LAZZARA R.J., PORTER S.S. : Platform Switching: a new concept in implant dentistry for controlling post restorative crestal bone levels. Int J Periodontics Restorative Dent. 2006 Feb;26(1):9-17. [3] MALO P, DE ARAÚJO NOBRE M., RANGERT B. : Short implants placed one-stage in maxillae and mandibles: a retrospective clinical study with 1 to 9 years of follow-up. Clin Implant Dent Relat Res March 2007;9(1):15-21. [4] NÉDÉLEC O. : Est-il raisonnable de caractériser un implant uniquement par sa longueur ? Alpha Oméga News Oct.2008. [5] RAMSEY C.D., RITTER R.G. : Utilization of digital Technologies for fabrication of definitive implant-supported restorations. Journal of Esthetic and Restorative Dentistry 2011;24(5):299-308. [6] RAVIV E., TURCOTTE A., HAREL-RAVIV M. : Short dental implants in reduced alveolar bone height. Quintessence Int. 2010 Jul-Aug; 41(7):575-9. [7] REDDY M.S., O'NEAL S.J., HAIGH S., APONTE-WESSION R., GEURS N.C. : Initial clinical efficacy of 3-mm implants immediately placed into function in conditions of limited spacing. Int Oral Maxillofac Implants 2008 Mar-Apr;23:281-8. [8] RENOARD F., NISAND D. : Short implants in the severely resorbed maxilla: a 2-year retrospective clinical study. Clin Implant Dent Relat Res 2005; 7 Suppl 1: S104-10. [9] ROMPEN E., DOMKEN O., DEGIDI M., PONTES A.E., PIATELLI A. : The effect of material characteristics, of surface topography and of implant components and connections on soft tissue integration: a literature review. Clin Oral Implants Res 2006;17(Suppl2):55-67. [10] SCHNECK E., CHAPOTAT B. : Intérêt de la connectique cône morse dans la connectique implant-prothèse. Implant 2011 ; 17:203-214. [11] TAWIL G., YOUNAN R. : Clinical evaluation of short, machined-surface implants followed for 12 to 92 months. Int J Oral Maxillofac Implants 2003;18(6):894-901. [12] VIGOLO P., GIVANI A., MAJZOUB Z., CORDIOLI G. : Clinical evaluation of small-diameter implants in single-tooth and multiple-implant restorations: a 7-year retrospective study. Int J Oral Maxillofac Implants. 2004;19(5):703-709.



# neo

# LA NOUVELLE SENSATION

par Alpha-Bio Tec.



## Caractéristiques et avantages

BREVET EN COURS  
D'HOMOLOGATION



Guide axial avec harpons latéraux, filets acérés et profonds, spires favorisant la condensation de l'os.

- ✓ Insertion primaire à stabilisation immédiate
- ✓ Pénétration facile
- ✓ Efficacité des filets coupants



Spires coupantes spéciales et platform switching

- ✓ Pression réduite sur les corticales
- ✓ Meilleure conservation de l'os
- ✓ Forte stabilité initiale



Forme innovante du filetage avec deux micro filetages et angle d'attaque acéré

- ✓ Pénétration efficace
- ✓ Forte stabilité primaire dans l'os mou comme dans l'os dur
- ✓ Surface de contact plus grande (BIC)

## REJOIGNEZ-NOUS! ADF STAND 4M21 FORUM PRATICIENS: 1 THEME PAR JOUR



Distributeur exclusif pour la France :

ALPHA BIO FRANCE  
87-95 rue Louis Ampère  
93330 Neuilly Sur Marne

01 49 89 38 50  
contact@alphabiofrance.com  
[www.alphabiofrance.com](http://www.alphabiofrance.com)

 **AlphaBio**<sup>TEC</sup>  
Implantology



# ► quoi de neuf docteur ?

AMÉLIORERONT-ILS VOTRE PRATIQUE ?

## ► STERILPORT PAR DENTAL ART

### La stérilisation en toute sécurité

Pour la première fois un produit a été spécialement pensé, conçu et fabriqué pour la stérilisation et ce, dans chaque détail. **Sterilport** a été créé pour gérer de manière simple et rationnelle toutes les étapes du cycle, du ramassage des instruments infectés jusqu'au stockage du propre, en accueillant facilement tout appareil de n'importe quelle marque ou modèle. Le flux de travail que vous avez toujours désiré est devenu une réalité. Ce nouveau concept devient une zone opérationnelle qui optimise la durée de ces procédures, l'organisation des espaces et donc de ce fait augmente le niveau de sécurité pour le personnel.

C'est pourquoi il offre des performances exceptionnellement supérieures à celles de tout autre concept sur le marché, dès sa configuration de

base. Ce produit **Dental Art** sera présenté en avant-première à Paris, à l'ADF 2016.



ADF stand 2M51

**Dental Art**

Tél. : 06 10 45 56 35 ou

07 61 64 77 55

@ : info@dental-art.it

3w : dental-art.it

## ► PT-MASTER PAR OXYLABO

### Détartrage et parodontie sans douleur

C'est un concentré d'innovation dans le domaine du détartrage et de la parodontie. Il permet un traitement plus confortable pour le praticien et sans douleur pour le patient. Le **PT-Master** est un expert du traitement parodontal sans anesthésie, jusque dans les poches profondes ! Grâce à sa fréquence de 28 000 Hz et son amplitude vibratoire de 20 microns, le traitement est totalement indolore. Des vidéos de démonstration sont disponibles sur : [www.pt-master.com/videos](http://www.pt-master.com/videos). La pièce à main génère un mouvement circulaire et orbital de l'insert, spécialement conçu pour la chirurgie, le traitement parodontal, et assurant également un détartrage et un polissage simultanés. L'instrument est à LED, permettant une visibilité optimale. Les inserts en titane préservent la dent (dureté de l'insert de 30 HRC, inférieure à la dureté du ciment, contrairement aux inserts traditionnels) et sont conçus pour un détartrage à 360°. Ce dispositif peut s'utiliser soit avec le bac fourni, soit s'alimenter directement sur une arrivée d'eau. Son écran tactile est ultra réactif et étanche. Fourni avec 2 pièces à mains lumière, 8 inserts en titane, et 2 cassettes de stérilisation, l'équipement est le plus complet de sa catégorie.



ADF stand 2M35

**Oxylabo**

3w : oxylabo.com

## ► E-STERICODE LOGICIEL DISTRIBUÉ PAR CQO

### Vivez l'expérience e-stericode

Ce logiciel centralise l'ensemble des informations nécessaires à la réalisation d'une réponse pour une demande d'information sur la traçabilité de la désinfection d'un dispositif médical thermorésistant entre deux utilisations. L'ensemble de ces données est sécurisé et stocké sur un serveur dédié hébergé en salle blanche. Les sauvegardes sont régulièrement réalisées pour la réduction optimale des risques. Chaque client est totalement personnalisé au niveau de ses traitements (important filtre de sécurité). Il permet une hotline aisée et une correction quasi instantanée des bugs par intervention centralisée de l'administrateur gestionnaire. Il réalise l'analyse de l'état de fiabilité des enregistrements produits par le cabinet avec un rapport d'alerte immédiat en cas de décalage ou autre dysfonctionnement. Il existe une formule abonnement avec durée personnalisable. Le prix regroupe l'utilisation de l'application, la hotline, les mises à jour et l'hébergement des données en salle blanche sur serveur dédié (offre de lancement à partir de 49 € TTC/mois, avec engagement de 6 mois).

Set examen

Cycle A65\_4

DLU 19/12/2016

Date STE 20/10/2016

PATRICIA

By Stericode



ADF stand 3M28

**Stericode by CQO**

Tél. : 04 27 11 85 26

3w : stericode.com



► KITVIEW PAR LE GROUPE ORQUAL

## Une application smartphone pour le suivi du patient

*Kitview* a été conçu pour les praticiens motivés par l'iconographie et la traçabilité visuelle de leurs traitements. Pour obtenir un résultat de dossier unique du patient, *Kitview* a développé des interfaces (*passerelles*) avec presque tous les systèmes dentaires existants. Tout le numérique d'un patient se trouve dans son « dossier *Kitview* ». C'est donc une simplification de votre informatique : au lieu d'avoir tous vos logiciels installés sur tous les postes, ils ne le seront que sur le poste qui fera l'acquisition ! La création des dossiers patients est désormais faite par *Kitview* dans chaque logiciel (*nom, prénom, sexe, naissance*) : un gain de temps et surtout moins d'erreur car nul besoin de créer les patients dans chaque logiciel ! Avec l'application *Kitview*, votre smartphone sert aussi bien d'appareil photo pour votre suivi patientèle, de scanner pour vos documents, que de douchette pour la traçabilité. Maintenant disponible en version prépayée, le logiciel est gratuit, vous ne payez que ce que vous consommez, sous la forme de packs photos. Retrouvez *Kitview* au congrès de l'ADF sur le stand 3M46.



ADF stand 3M46

**Groupe Orqual**

Tél. : 09 70 16 11 98

@ : contact@groupe-orqual.com

► ISPEC STERIL FIT D'HAGER & WERKEN

## Protection maximale et autoclavables !

Chaque jour, le chirurgien-dentiste et le personnel du cabinet sont exposés à de nombreux risques de contaminations (*bactéries, virus, champignons, levures*). Pendant les soins, la transmission de ces micro-organismes peut avoir lieu de différentes manières et en

particulier la projection dans les yeux. La seule protection fiable contre ce risque de contamination est le port de lunettes. Les verres de ces lunettes sont autoclavables et stérilisables à 121° C. Ils protègent tout d'abord contre les projections de sang et de salive du patient dans les yeux. Les bactéries projetées sur les lunettes pendant le traitement clinique peuvent être éliminées et cela supprime tout risque de contamination lors de l'utilisation suivante. Un revêtement spécial extrêmement résistant aux rayures et antibuée offre une visibilité optimale. Elles sont extrêmement légères (21 g) et offrent un confort absolu. Le design moderne et élégant convient aussi bien aux hommes qu'aux femmes. Elles sont disponibles en 2 modèles. Le modèle *OTG* convient aux porteurs de verres correcteurs. Pas étonnant que ces lunettes fassent partie de la sélection finale du grand prix de l'innovation ADF 2016 !



ADF stand 1S34

**Hager & Werken**

Tél. : 06 21 04 11 94

@ : s.sanchez@hagerwerken.de

3w : hagerwerken.de

Utilisation simple. Fixation sûre. Patients heureux.



## Sans soucis

Après une seule intervention!

### Le système miniSKY

La fixation de prothèse  
« sûre et confortable »

**C'est tout simple** | Implantation minimalement invasive avec les implants miniSKY – On évite de fastidieuses reconstitutions osseuses.

**Rapide** | Fixation immédiate de la prothèse complète par des supports implanto-portées

**Profitable** | La cicatrisation transgingivale évite une deuxième intervention.

Vous obtiendrez de plus amples informations sur la fixation de prothèses avec le système miniSKY sous le N° 04.75.34.20.96

**miniSKY**  
IMPLANT SYSTEM



40 YEARS DENTAL INNOVATIONS  
1 9 7 4  
2 0 1 4

bredent group

## ► l'avis des utilisateurs

ÉCHANGES D'EXPÉRIENCES SUR... G-CEM LINKFORCE DE GC

# Simplifier le protocole du collage

G-CEM LinkForce répond à tous les défis adhésifs, conjuguant résistance et esthétique pour toutes les indications.

**G**-CEM LinkForce, colle à prise duale, fonctionne grâce à une recette unique, et un protocole standardisé sur tous les éléments prothétiques et les substrats, sans compromis de qualité et de pérennité.

Le protocole est simplifié et maximise l'adhésion avec trois produits. **G-Prémio Bond** colle à toutes les préparations sans compromis. **G-CEM LinkForce** garantit une liaison exceptionnelle dans toutes les indications. **G-Multi Primer** assure une adhésion stable à toutes les restaurations prothétiques.

Après avoir sélectionné une des quatre teintes (*Translucent, A2, Opaque et Bleach*), les praticiens pourront apprécier le mode automix pour une distribution directement dans la restauration ou avec un embout endo pour le canal radiculaire.

### LE RETRAIT DES EXCÈS EST TRÈS SIMPLE

La mise en place et l'adaptation sont au cœur d'une procédure de collage parfaite : la mouillabilité optimale et la viscosité de **G-CEM LinkForce** jouent donc un rôle essentiel. Elles veillent à ce que la colle soit bien répartie, et l'épaisseur du film exceptionnelle de seulement 4 µm est une garantie supplémentaire de l'adaptation de la prothèse sur le pilier.

Le retrait des excès est très simple après une photopolymérisation rapide (*Tack Cure*) de 1 à 2 secondes.

La fonction duale **G-CEM LinkForce** est exceptionnelle, assurant une polymérisation efficace dans les deux modes, photo

et chémo, cette dernière étant cruciale, sachant que pour de nombreuses restaurations indirectes, seul un petit pourcentage de lumière les traverse.

Enfin, **G-CEM LinkForce** est hautement polissable et l'utilisation des charges ultra-fines en concentration élevée et dispersées de manière homogène offre une résistance à l'usure très importante, même au niveau des marges occlusales. ↔

## Le témoignage du docteur Guillaume Lance (14)



### UN COLLAGE EFFICACE ET STABLE DANS LE TEMPS

Je l'ai choisi pour la très faible épaisseur de l'adhésif obtenue après polymérisation qui autorise la photopolymérisation avant l'application de la colle. Le primer est multiple, il permet le collage de tous types de restaurations (céramique, zircon, métal précieux et non précieux). Ses propriétés adhésives sont très performantes. La fluorescence, paramètre indispensable lors des restaurations esthétiques, est identique à celle de la dent naturelle. Le protocole d'utilisation est simple et peu dépendant de la manipulation ce qui garantit un collage efficace et stable dans le temps.

### GC France

Tél. : 01 49 80 37 91

@ : info@france.gceurope.com

3w : france.gceurope.com



L'épaisseur du film exceptionnelle de seulement 4 µm est une garantie supplémentaire de l'adaptation de la prothèse sur le pilier.



## Le témoignage du docteur Pascal Civel (44)



### LA COLLE EST AGRÉABLE À UTILISER

Le système de collage est parfait et son protocole très simple. L'adhésif est universel et utilisable avec ou sans etching aussi bien sur l'émail et la dentine que sur tous matériaux d'obturation (composite, métal). Le primer silanise toutes les céramiques vitreuses ou hybrides et permet l'adhésion de la zircone et du métal. La colle est agréable à utiliser, fluide, et les excès se retirent sans problèmes après quelques secondes de photopolymérisation. Quatre teintes sont disponibles : transparent, clair, opaque et blanc. On pourrait peut-être ajouter une teinte jaune.

## Le témoignage du docteur Christian Moussally (75)



### LE PROTOCOLE DE MISE EN ŒUVRE DEVIENT TRÈS SIMPLE

J'utilise depuis plus de six mois cette colle composite à prise duale qui me permet d'assembler mes restaurations esthétiques : inlays, onlays, facettes et couronnes tout céramique. Lorsque le G-Cem LinkForce est associé à un système adhésif amélo-dentinaire universel comme le G-Premio Bond, le protocole de mise en œuvre devient très simple. Ce composite de collage existe en plusieurs teintes. Le gel d'essayage « Try-in » correspondant permet de valider le rendu esthétique final avant le collage. Au moment de l'assemblage, après un « flash » de photopolymérisation, les excès de colle gardent une certaine élasticité, ce qui permet de les éliminer facilement. Dans les secteurs antérieurs, pour le retrait des excès, j'utilise une lame de bistouri n°12 placée tangentiellement à la restauration. La coupe nette du matériau au niveau du joint de collage me permet de simplifier les étapes suivantes de finition. J'applique ensuite un gel de glycérine sur les limites pour parfaire la photopolymérisation en supprimant la couche d'inhibition par l'oxygène. Je n'ai pas noté de point perfectible pour ce matériau qui me donne entière satisfaction.



## Le témoignage du docteur Max Cordelette (59)



### L'AISANCE AU RETRAIT DU MATÉRIAU

J'utilise le G-CEM LinkForce depuis 6 mois pour le collage des restaurations céramiques CFAO qui composent l'essentiel de mon activité d'omnipratique. La marque GC est gage de qualité et surtout de validation poussée avant la mise sur le marché des produits. Je trouve l'ergonomie du système bien faite, les différents flaconnages aisés à manipuler. J'apprécie le temps de travail, les différentes consistances et viscosités, et ce que je trouve le plus séduisant est l'aisance au retrait du matériau, juste après la prise. Je n'ai pas encore testé toutes les différentes opacités et je suis en attente notamment d'un blanc apportant de la luminosité sans trop couper la translucidité... le dosage est subtil ! Je suis ravi de constater les efforts des fabricants à nous fournir des produits performants, ergonomiques, garants de succès pérennes pour nous qui sommes entrés dans l'ère du collage, et ce dans les divers domaines de notre activité de santé.

## Le témoignage du docteur Jean-Michel Meyer (13)



### FACILE D'EMPLOI EN OMNIPRATIQUE


On peut avoir besoin d'un produit qui soit capable d'adhérer à différents substrats souvent présents sur une même préparation en prothèse fixée classique. Par exemple : émail, dentine, un inlay-core métallique, situation fréquente dans des cas de retraitement. Facile d'emploi en omnipratique, je l'utilise depuis un an. Le protocole est simple et sûr. Le produit étant dual, il nécessite un temps et une quantité de photopolymérisation beaucoup plus importants qu'un système simplement photo, contrairement à ce que beaucoup pourraient penser. Les masses Try-in ont toutefois les mêmes défauts que ceux de la concurrence. Leur utilisation ne donne qu'une approximation par rapport au résultat final et pourrait même induire en erreur.

edp dentaire  
Groupe EDP Sciences

## L'agenda perpétuel de rendez-vous

### Cet agenda va vous faciliter la vie au cabinet !

Il vous permet de gérer vos rendez-vous par modules de 10 minutes, de consigner de façon exacte urgences et rendez-vous courts. Pas de dimanches ni de pub, une amplitude horaire de 8 h 00 à 20 h 00, cet agenda va devenir un outil privilégié de votre vie professionnelle. Avec en plus à photocopier à volonté un questionnaire de connaissance, un questionnaire médical, une fiche de premier rendez-vous et des tableaux de bord de suivi des devis.



Couverture  
et page intérieure

25€  
SEULEMENT  
inclus :  
le questionnaire  
médical

Format 30 x 24 cm,  
65 semaines  
sans mention  
de date  
(personnalisable).

Commandez dès aujourd'hui en ligne sur  
[www.librairie-garanciere.com](http://www.librairie-garanciere.com)

# Vers l'excellence en implantologie

Les *Thommen Days* rassembleront des experts des techniques implantaires les 19 et 20 janvier à la Bibliothèque nationale de France à Paris.

**S**ecteurs antérieur et postérieur, choix d'un système, préservation des tissus : les *Thommen Days* offriront une vision complète de l'implantologie les 19 et 20 janvier à la Bibliothèque nationale de France, à Paris. Sous la présidence scientifique du *Dr Jean-Louis Giovannoli*, le symposium explorera les différentes étapes d'un plan de traitement : utiliser un implant qui satisfait aux exigences biologiques et biomécaniques, sélectionner les composants prothétiques adaptés à chaque situation, mesurer les bénéfices esthétiques et les différentes options thérapeutiques et gérer les complications esthétiques autour des implants.

D'éminents spécialistes se succéderont pour présenter leur exposé clinique : *Ueli Grunder, Markus Hürzeler, Mauro Merli, Konrad Meyenberg* et *Sofia Aroca, Dominique Aubazac, Frank Bonnet, Jean-Nicolas Hasson, Olivier Le Gac, David Nisand, Frédéric Raux* et *Pascal Valentini*. ⇨

Le symposium explorera les différentes étapes d'un plan de traitement.

## les infos'

### Date de l'événement

19 et 20 janvier 2017

### Lieu de l'événement

Bibliothèque nationale de France  
Quai François Mauriac - 75013 Paris

### Renseignements et inscriptions

3w : [implant-thommen.fr/thommen-days/](http://implant-thommen.fr/thommen-days/)



## ASPECTS ACTUELS DES RECONSTRUCTIONS IMPLANTAIRES : CONSIDÉRATIONS ESTHÉTIQUES, TECHNIQUES ET BIOLOGIQUES

Konrad Meyenberg (Zurich)

Jeudi 19 janvier (9 h 30 à 10 h 30 et 12 h à 13 h)



Konrad  
Meyenberg

D'innombrables concepts en implantologie orale ont été proposés durant ces dix dernières années et commercialisés par les fabricants, très souvent sans documentation scientifique ou clinique suffisante démontrant une supériorité ou un succès durable dans le temps.

Cette présentation résume les faits cliniques et scientifiques essentiels, et montre quels concepts apportent des avantages concrets au cabinet, quels sont les risques qui y sont liés et enfin comment les différents concepts peuvent être utilisés pour en tirer le maximum.

Les aspects suivants seront débattus.

Première partie :

- *Préservation des tissus osseux et*

*mous : quel est le meilleur design ? Deux implants côte à côte en antérieur : concepts et résultats, quel est le mieux ?*

*Design traditionnel ou expérimental de l'implant : avantages et complications possibles.*

*Osseointegration optimale : quelles surfaces faut-il privilégier ? Quel est le matériau optimal ?*

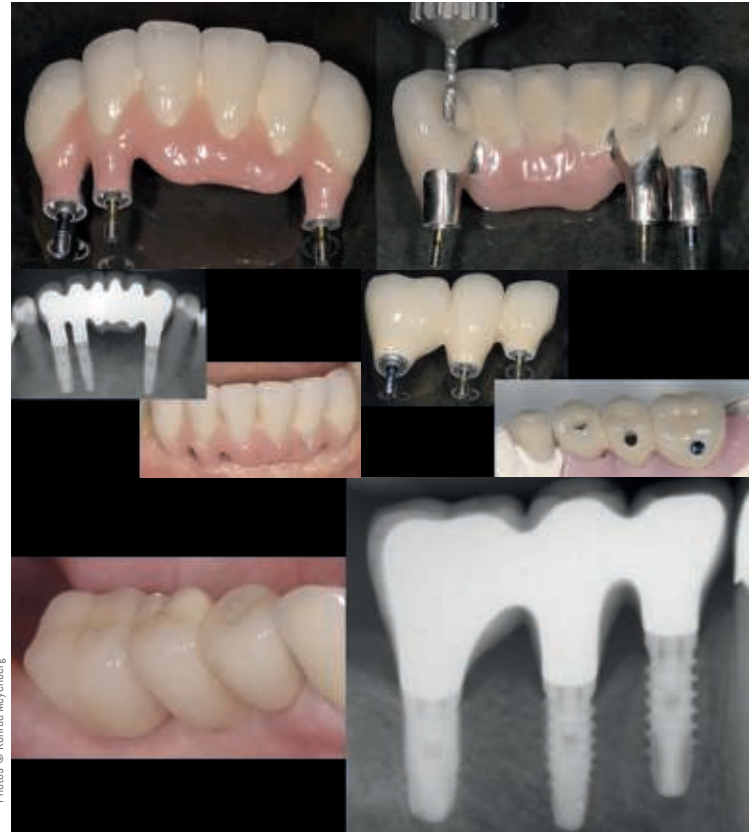*Intégration optimale des tissus mous : concepts et risques, péri-implantites et surfaces.*

Seconde partie :

*La connexion optimale : plate, conique, platform switching : qu'est-ce qui apporte quoi ?*

*Vissé ou scellé : concepts et analyses de cas.*

*Couronnes unitaires : céramo-métalliques, reconstructions monoblocs, solutions CAD CAM.*



Photos © Konrad Meyenberg

## OPTIMISER LA PRÉCISION DANS LE POSITIONNEMENT 3D DES IMPLANTS

Jean-Nicolas Hasson (Mulhouse)

Jeudi 19 janvier (10 h 30 à 11 h)



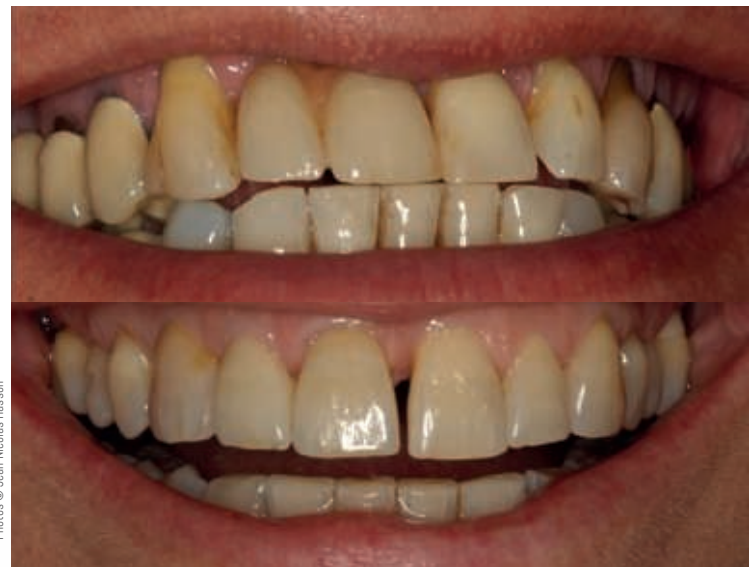Jean-Nicolas  
Hasson

Les progrès relatifs à la préservation de crête n'apportent qu'une réponse partielle au défi esthétique lié aux extractions multiples dans le secteur antérieur.

greffe gingivale épithélio-conjonctive. Le volume tissulaire ainsi généré permet une orientation optimale des implants et de leurs joints implanto-prothétiques.

La position de l'émergence de la vis prothétique au niveau du *cingulum* combinée à l'utilisation de bases titanes donne la possibilité de réaliser aisément une prothèse qui allie esthétique, pérennité et solidité.

Un abord multidisciplinaire qui inclut l'extrusion orthodontique engendre une régénération apicale, facilite l'extraction, limite le volume osseux alvéolaire à greffer et permet la survie d'une



Photos © Jean-Nicolas Hasson

## PRÉFÉRER LES SUPRASTRUCTURES PROTHÉTIQUES TRANSVISSÉES

Olivier Le Gac (Agen)

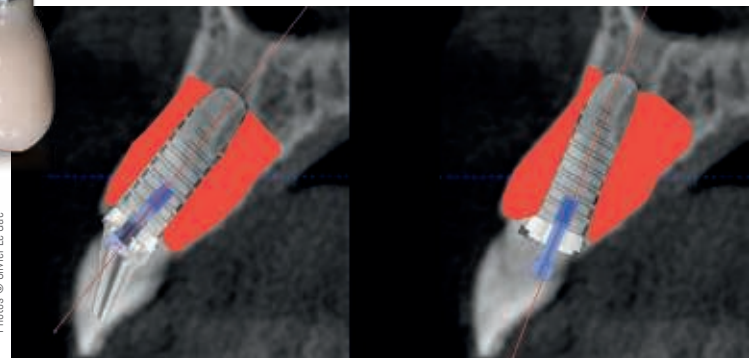
Jeudi 19 janvier (11 h 30 à 12 h)



Olivier  
Le Gac

Il n'est pas montré dans la littérature de différence de taux de succès entre les couronnes scellées et les couronnes vissées. Le choix ne dépendrait-il

ainsi que d'effets de mode ou de préférences personnelles ? Cette présentation se propose de décliner, à la lumière d'une bibliographie actuelle et de l'évolution des processus de fabrication, les différents paramètres permettant d'élaborer des protocoles cliniques cohérents.



Photos © Olivier Le Gac

## ► événement

THOMMEN DAYS

### MESURER LES BÉNÉFICES ESTHÉTIQUES ET LES DIFFÉRENTES OPTIONS THÉRAPEUTIQUES

Ueli Grunder (Zurich)

Jeudi 19 janvier (14 h 30 à 15 h 30 et de 17 h à 18 h)



Ueli Grunder

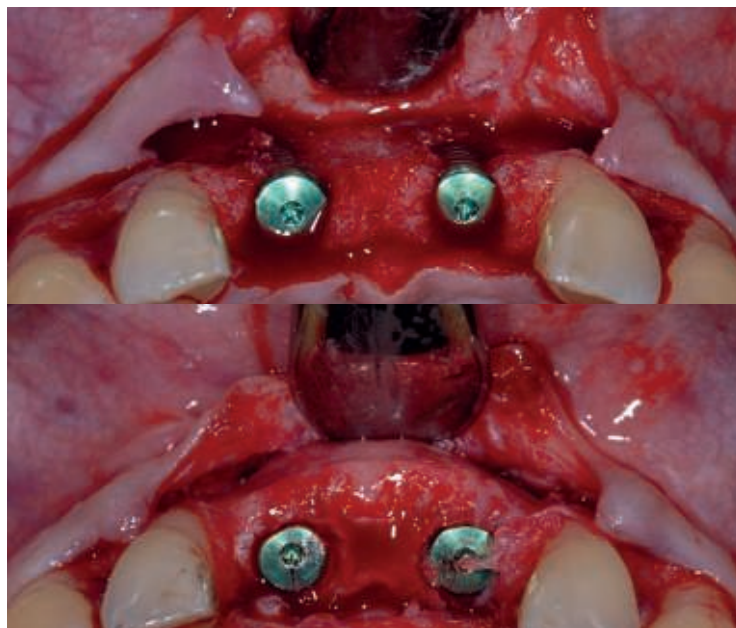
Si l'implant est placé dans une position optimale (en particulier pas trop loin vestibulairement), un volume osseux horizontal d'au moins 2 mm (de préférence 3 ou 4 mm)

est requis autour de la partie émergente vestibulaire de l'implant. Les papilles autour de deux implants adjacents demandent aussi de l'os support.

Comme cette épaisseur d'os manque dans la plupart des cas, une augmentation osseuse est nécessaire. La difficulté

de ses traitements dépend du type de défaut osseux. Souvent le point de départ est un défaut d'un des murs osseux (surface osseuse plane). L'augmentation de la masse osseuse sur une surface osseuse plane est appelée : « *novo bone formation* » (os de régénération).

Ce processus implique un apport d'os différent de l'os génétique du patient. Dans la zone esthétique, ce nouvel os de régénération est dans la plupart des cas nécessaire, ce qui rend la procédure chirurgicale plus complexe.



Photos © Ueli Grunder

### RATIONALISER LA MISE EN PLACE DES IMPLANTS : LE « ALL-IN-TWO »

Markus Hürzeler (Munich)

Vendredi 20 janvier (9 h 30 à 10 h 30)



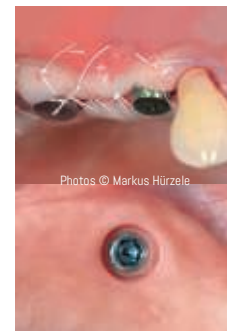
Markus Hürzeler

L'attention portée sur la zone esthétique de patients jeunes nous fait oublier parfois que nous avons également besoin de solutions innovantes, durables et non invasives dans le secteur postérieur. « *All in two* » signifie un traitement implantaire postérieur en deux rendez-vous. Le premier, le plus long, est celui au cours duquel on intervient, scanne et met en place une couronne provisoire. Au cours du second rendez-vous, très court, on remplace la prothèse provisoire par la restauration définitive.

### GÉRER LES DÉFAUTS ESTHÉTIQUES AUTOUR DES IMPLANTS

Markus Hürzeler (Munich)

Vendredi 20 janvier (12 h à 13 h)



Photos © Markus Hürzeler

La correction des défauts péri-implantaires en zone esthétique est connue pour être difficile. Si, de plus, ils s'accompagnent de récessions, d'autres techniques chirurgicales deviennent nécessaires, car il ne s'agit plus de défauts bidimensionnels mais bien tridimensionnels. Ces derniers nécessitent des approches chirurgicales particulières.

### ÉVALUER LES AVANTAGES ET LES LIMITES DES TECHNIQUES DE RECONSTRUCTION OSSEUSE

Mauro Merli (Rimini)

Vendredi 20 janvier (14 h 30 à 15 h 30)



Mauro Merli

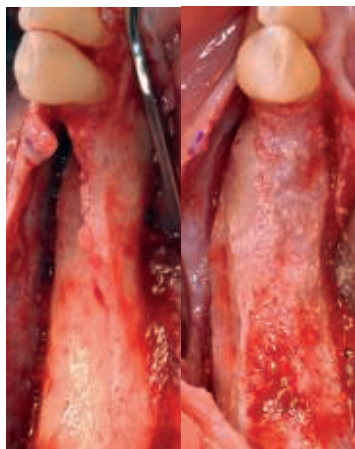
L'objectif de cette présentation est d'évaluer une alternative aux techniques chirurgicales dans les secteurs

sevèrement atrophiés où la pose d'implants a été planifiée.

Depuis ces dernières années, nous avons été témoins d'une profonde transformation dans la manière de concevoir et de mettre en œuvre un plan de traitement, particulièrement en ce qui concerne les cas complexes, en prenant en considération l'aspect invasif de la procédure.

Au cours de cet exposé, les nouvelles techniques de reconstruction osseuse en trois dimensions comme les techniques *Fence* ou *Wafers* seront présentées.

Les avantages et les limites de ces procédures basées sur les principes biologiques de la régénération osseuse guidée seront décrits.



Photos © Mauro Merli

### ÉVALUER LES AVANTAGES ET LES LIMITES DES TECHNIQUES DE RECONSTRUCTION OSSEUSE

Dominique Aubazac (Clermont-Ferrand)

Vendredi 20 janvier (15 h 30 à 16 h)

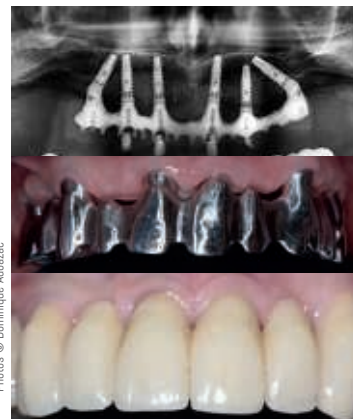

Dominique Aubazac

Contre-indication d'ordre médical ou frein psychologique par peur d'un acte trop invasif : la greffe osseuse n'est pas nécessairement la solution thérapeutique

retenue. Nos alternatives de traitement s'articulent autour de protocoles désormais bien évalués scientifiquement. Grâce à une géométrie adaptée, les implants courts proposent une bonne surface de contact, le col lisse s'avère être un rempart face à la menace bactérienne pouvant conduire à une perte osseuse péri-implantaire. Les implants angulés en antérieur des sinus ou de l'émergence des mentonniers offrent une émergence implantaire plus postérieure ; cette approche peu invasive est souvent associée à une mise en charge immédiate.

Enfin les implants de diamètres réduits sont employés dans les faibles volumes osseux transversaux. Ces options thérapeutiques diminuent la morbidité postopératoire et facilitent l'acceptation des plans de traitement sans pour autant remettre en jeu les succès à long terme.



Photos © Dominique Aubazac



# THOMMEN Days

**19-20 JANVIER 2017**

BIBLIOTHÈQUE NATIONALE DE FRANCE – PARIS



**ADF**

Thommen Medical :

**STAND 4M13**

Proparo

**STAND 4M11**

**UN LIVRE DU DR GRUNDER**

à gagner tous les jours

sur le stand

## VERS L'EXCELLENCE EN IMPLANTOLOGIE

**Sous la présidence  
scientifique de**

Jean-Louis GIOVANNOLI

**Avec**

Ueli GRUNDER | Markus HÜRZELER | Mauro MERLI | Konrad MEYENBERG

**et la participation de**

Sofia AROCA | Dominique AUBAZAC | Frank BONNET | Jean-Nicolas HASSON  
Olivier LE GAC | David NISAND | Frédéric RAUX | Pascal VALENTINI

### Début en décembre 2016

#### La gestion de l'esthétique péri-implantaire

Comment éviter la récession des tissus mous ?

1<sup>er</sup> déc. à Sallanches - Dr B. Lazaroo  
Contact : Anthogyr - Tél. : 04 50 58 02 37

#### Roadshow Starter Program

1<sup>er</sup> déc. à Agen, 15 déc. à Saint-Étienne  
Pr Paul Mariani  
Contact : Valérie Dequeant - Tél. : 01 49 20 00 43  
@ : Valerie.dequeant@nobelbiocare.com

#### Gouttières transparentes, la nouvelle génération de gouttières

Du 1<sup>er</sup> au 3 déc. (niv. 2) à Rennes, 8-9 déc., 12-13 jan. 2017, 9-10 fév. 2017, 9-10 mars 2017, 6-7 avril 2017, 18-19 mai 2017, 15-16 juin 2017, 20-21 juil. 2017 à Paris, 15-16 déc., 8-9 juin 2017 à Salon-de-Provence, 18-19 janvier 2017 à Lyon, 26-27 jan. 2017 en Italie - Dr A. Zarrinpour  
Contact : CID Formation - Tél. : 01 85 76 06 44  
@ : formations.cid@gmail.com  
3w : cidformation.com

#### Cycle implantologie

1<sup>er</sup>-2 déc., 9-10 fév. 2017.  
2 séminaires de 2 jours à Marseille.  
Tél. : 04 91 32 28 34 - @ : contact@gepi-mattout.com  
Inscription et renseignement auprès du Gépi

#### Chirurgie plastique parodontale

Mod. 2 : la greffe épithélio-conjonctive / les greffes de conjonctif enfoui  
2-3 décembre  
Contact : Actis dentaire formation  
Tél. : 04 73 17 60 68 - 3w : actis-dentaire-formation.com

#### Clarifier ses objectifs professionnels et personnels et sortir de l'épuisement professionnel

Formation Cohésion dentaire  
3-4 décembre à Lyon, 4-5 fév. 2017 à Paris, 20-21 mai 2017 à Genève  
@ : contact@cohesiondentaire.fr - 3w : cohesiondentaire.fr

#### Évolution et apport des empreintes optiques en omni.

7 décembre à Paris  
Contact : Cercle odonto-stomatologique de la Seine-Saint-Denis  
@ : coss.93@free.fr - 3w : coss.asso.fr

#### Formation « 1, 2, 3 Posez ! »

Cycle 1  
8 déc. à Sallanches - Dr A. Monin  
Contact : Anthogyr  
Tél. : 04 50 58 02 37

#### Optimisation de l'utilisation des minis-vis ou mini-plaques dans notre pratique orthodontique

8 décembre à Paris  
Contact : Sfofff  
Tél. : 01 43 80 72 26 - @ : sfofff@wanadoo.fr

#### Le concept de préparation non invasive en prothèse esthétique

8 déc. à Paris - Drs B. Touati et P. Favory  
Contact : Coefi  
Tél. : 06 61 20 26 55  
@ : contact@coefi.fr  
3w : coefi.fr

#### Diagnostic et planification digital work flow - FIDE

8 décembre à Cannes-Le-Cannet  
Pr P. Mariani et Dr F. Bonnet  
Contact : Valérie Dequeant  
Tél. : 01 49 20 00 43  
@ : valerie.dequeant@nobelbiocare.com

#### Cycle de formation en parodontologie

8 déc., 2 février 2017, 6 avril 2017 à Nancy  
Drs C. Bisson et N. Mole  
Contact : C. Bisson - Tél. : 07 83 76 26 79  
@ : conceptparodontal@gmail.com

#### Les restaurations céramo-céramiques

de la préparation au collage  
8 décembre à Annecy - Dr C. Toledano  
Contact : Aude Collomb-Patton - Ivoclar Vivadent  
Tél. : 04 50 88 64 02 - 3w : ivoclarvivadent.fr  
@ : aude.collomb-patton@ivoclarvivadent.com

#### La prothèse implantaire sur connexion conique

Nobel Biocare Training Center France  
8 décembre à Bagnole - Dr T. Nguyen  
Contact : V. Dequeant - Tél. : 01 49 20 00 43  
@ : valerie.dequeant@nobelbiocare.com

#### Anesthésier, sans échec et rapidement, les molaires et les pulpites mandibulaires

Agréée par le FIFPL  
8 déc. à Paris, 26 jan. 2017 à Nantes, 2 fév. 2017 à Aix-en-Provence, 23 mars 2017 à Lille  
Contact : Sophie  
Tél. : 02 41 56 05 53  
@ : sophie@afpad.com

#### Occlusion - FIDE

9 décembre à Cannes-Le-Cannet  
Pr P. Mariani et Dr F. Bonnet  
Contact : Valérie Dequeant - Tél. : 01 49 20 00 43  
@ : valerie.dequeant@nobelbiocare.com

#### Facettes pelliculaires céramiques, la nouvelle génération de facettes

10 décembre, 14 jan. 2017, 11 fév. 2017, 11 mars 2017, 8 avril 2017, 20 mai 2017, 17 juin 2017, 22 juillet 2017 à Paris, 17 déc., 10 juin 2017 à Salon-de-Provence  
Contact : CID Formation - Tél. : 01 85 76 06 44  
@ : formations.cid@gmail.com  
3w : cidformation.com

#### Acide hyaluronique, les nouvelles techniques d'injection

11 déc., 15 janvier 2017, 12 février 2017, 12 mars 2017, 9 avril 2017, 21 mai 2017, 18 juin 2017, 23 juillet 2017 à Paris, 18 déc., 11 juin 2017 à Salon-de-Provence  
Contact : CID Formation - Tél. : 01 85 76 06 44  
@ : formations.cid@gmail.com  
3w : cidformation.com

#### Autour du collage

12 décembre à Toulouse - Leila Hitmi  
Contact : Dr M.-C. Valats - SBR Sud-Ouest  
Tél. : 05 62 17 50 50 - @ : renouxa2@orange.fr

#### Formation Barres overdenture NobelProcera + PIB sur tous les systèmes implantaires via le Canada

14 décembre à Bagnole - M. O. Chaix  
Contact : V. Dequeant - Tél. : 01 49 20 00 43  
@ : valerie.dequeant@nobelbiocare.com

#### Du psychique au physique, la prise en charge de la douleur et de l'anxiété


15 déc. à Villefranche-sur-Saône - Drs Guichard, Minassian, Zimmer et M<sup>me</sup> C. Zimmer  
Contact : Dr H. Minassian - Tél. : 04 74 04 10 98  
@ : hminassian@minassian.fr

#### Formez votre assistante dentaire en implantologie

Cycle 2  
15 déc. à Sallanches - M<sup>me</sup> M. Jacquart  
Contact : Anthogyr - Tél. : 04 50 58 02 37


#### Formation avancée NobelProcera Pilier NobelDesign

15-16 déc. à Bagnole - M. O. Chaix  
Contact : Valérie Dequeant  
Tél. : 01 49 20 00 43  
@ : valerie.dequeant@nobelbiocare.com



**L'Association d'enseignement post-universitaire International New Technology Institute vous propose 2 journées sur l'utilisation clinique des Lasers en collaboration avec l'UFR D'ODONTOLOGIE de MONTPELLIER et délivrance de :**

**L'ATTESTATION DE FORMATION A LA CHIRURGIE DENTAIRE LASERS ASSISTEE**


**JEUDI 12 ET VENDREDI 13 JANVIER 2017**



**PARODONTOLOGIE**



**ENDODONTIE**




**OMNIPRATIQUE**




**CHIRURGIE**


**AVEC 8 ENSEIGNANTS INTERNATIONAUX EXPERIMENTES**




Gérard REY




G. CACCIANEGA




H. COFFESSOU




R. FROHENTAL




J.L. GERARD



M. GOUVERNAT



E. HOLLARD



E. PLANIEK

**Renseignements et inscriptions : [odonto-formation-permanente@umontpellier.fr](mailto:odonto-formation-permanente@umontpellier.fr) ou Dr Gérard REY : [dr.gerardrey@sfr.fr](mailto:dr.gerardrey@sfr.fr)**



## Début en janvier 2017

### La chirurgie dentaire moderne

Conférence du Dr Dan Fischer,  
Ultradent France

9 jan. 2017 à l'UFR d'odontologie  
de Montpellier. Entrée gratuite  
Tél. : 0800 00 81 50 - @ : france@ultradent.com

### No bone stress concept

De la biologie à la  
clinique implantologie

13-14 janvier 2017 à Cannes - Dr Laurent  
Contact : AIP Institute - Tél. : 06 11 90 21 12  
@ : aipinstitute@gmail.com

### Ces mécanismes qui parasitent votre pratique au quotidien

Formation Cohésion Dentaire

7-8 janvier 2017 à Genève  
18-19 mars 2017 à Paris  
@ : contact@cohesiondentaire.fr  
3w : cohesiondentaire.fr

### Radioprotection des patients

Du 12 janvier au 12 août à Paris  
Formateur : Dr P. Rocher  
Renseignements : SOP  
Tél. : 01 42 09 29 13  
@ : secretariat@sop.asso.fr

### Hypnose et communication

Du 12 au 14 jan. 2017, du 30 mars au 1<sup>er</sup> avril  
2017 à Lyon - Conf. : Dr P. Miras et M. L. Bertin.  
Contact : Julien Murigneux - Clinic-All  
Tél. : 04 26 18 61 43  
@ : contact@clinic-all.fr - 3w : clinic-all.fr

### Attestation de formation à la chirurgie dentaire laser assistée

12-13 janvier 2017 à Montpellier  
Pr G. Caccianiga et Dr Gérard Rey  
Contact : Association d'enseignement  
post-universitaire International  
New Technology Institut  
@ : odonto-formation-continue@umontpellier.fr

### Implantologie au quotidien

Module 4 : fin de la formation  
13-14 janvier 2017  
Contact : Actis dentaire formation  
Tél. : 04 73 17 60 68  
3w : actis-dentaire-formation.com

### Cursus de chirurgie Sapo Implant

Du 16 jan. au 17 nov. 2017 à Paris  
Drs B. Cannas et N. Boutin  
Contact : Kathleen Colas - Tél. : 01 49 20 00 49  
@ : kathleen.colas@nobelbiocare.com

### Nouveaux concepts chirurgicaux dans les traitements orthodontiques

16 janvier 2017 à Paris - Conférenciers :  
Drs M.-G. Chouckroun et D. Defrennes,  
O. Esnault, L. Petitpas, M. Steve  
Contact : Dr H. V. Pichelin - Tél. : 01 47 27 45 73  
@ : hanh.vuong@wanadoo.fr  
@ : sbr.bioprogram@gmail.com - 3w : bioprogram.com

### La révolution restauratrice non invasive en direct TV !

Avec A. Atlan et R. Cheron à Paris  
Renseignements : SOP - Tél. : 01 42 09 29 13  
@ : secretariat@sop.asso.fr

### Cours assistant(e)s dentaires

20 janvier 2017 à Paris - Dr C. Rivière,  
M<sup>me</sup> G. Le Felt, M. B. Alessandrini  
Contact : J. Langlois - Tél. : 01 49 20 00 42  
@ : justine.langlois@nobelbiocare.com

### Réussir son endodontie

26 jan. 2017 : Étanchéifier et reconstruire  
23 mars 2017 : Traitements avancés  
S'organiser : 24 mars 2017 à Carquefou  
Contacts : S. Diaz et T. Babin  
Tél. : 02 51 12 13 43 - 02 40 89 66 02  
3w : endo-atlantique.com

### Traitement orthopédique de classe III

Réhabilitation occlusale et  
fonctionnelle. Mod. 1 : formation initiale  
28-29 janvier 2017 à Lyon  
Contact : M<sup>me</sup> E. Lopez - @ : elisa@gmail.com

### Les 5 blessures qui empêchent de réussir sa vie personnelle et professionnelle

Formation Cohésion Dentaire  
28-29 janvier 2017, 13-14 mai 2017 à Paris  
18-19 février 2017 à Genève  
@ : contact@cohesiondentaire.fr  
3w : cohesiondentaire.fr

## Début en février 2017

### Les ABC de la dentisterie moderne - LISC

2 fév. 2017 à Paris - Drs G. Tirllet et S. Koubi  
Contact : LISC - @ : contact@lisc.fr  
Tél. : 06 63 57 86 88 - 3w : lisc.fr

## Début en mars 2017

### Les journées de la mise en charge immédiate - LISC

3-4 mars 2017 à Paris - Drs N. Boutin et B. Cannas  
Contact : LISC - @ : contact@lisc.fr  
Tél. : 06 63 57 86 88 - 3w : lisc.fr

### Alignez vos valeurs personnelles, votre pratique clinique et votre stratégie de développement

Formation Cohésion Dentaire

11 et 12 mars 2017 à Paris  
@ : contact@cohesiondentaire.fr  
3w : cohesiondentaire.fr

### Cours de communication

15 mars 2017 à Bagnolet - Dr T. Nguyen  
Contact : Justine Langlois  
Tél. : 01 49 20 00 42  
@ : justine.langlois@nobelbiocare.com

### Congrès national Camlog

Imaginer aujourd'hui  
pour innover demain

16-17 mars 2017 à Paris  
Contact : Stéphanie Debondue  
Henry Schein  
Tél. : 01 41 79 74 82  
@ : stephanie.debondue@henryschein.fr

### 89<sup>e</sup> réunion scientifique de la Société dento-faciale

Du 23 au 25 mars 2017 à Biarritz  
Contact : SFODF  
3w : sfodf2017.com/

### De l'anesthésie à l'hypnose

23 mars 2017 à Paris avec S. Cousty,  
V. Descroix, C. Herbeau et J.-L. Sixou  
Contact : SOP - Tél. : 01 42 09 29 13  
@ : secretariat@sop.asso.fr

### Les mille sourires du Maroc

Du 26 au 31 mars 2017 à Marrakech, (Maroc)  
Contact : Linda Aldeguer - Tél. : 04 13 22 85 36  
@ : l.aldeguer@biotech-dental.com

### Implants et chirurgie muco-gingivale

Mod. 1 : implantologie et secteur  
antérieur. TP : Pose d'un implant pour une  
incisive centrale et greffe conjonctive  
30-31 mars 2017 à Aix-en-Provence  
Formateurs : C. Gaillard et B. Cortasse  
Contact : Cyril Gaillard  
Tél. : 06 23 03 03 37  
@ : adm@gad-center.com - 3w : gad-center.com

**DENTOSCOPE**  
lu dans tous les  
cabinets dentaires

Venez nous rendre visite à l'ADF  
sur le stand 1N 04B

Seulement  
41.50€\*

**Breeze™**

Ciment résine auto-adhésif



**Pas de mordantage.  
Pas de primer. Pas de collage.**

**Pas de compromis.**

**NOUVEAU CHEZ MEGA DENTAL** www.megadental.fr

**COMMANDEZ MAINTENANT AU Tél. 01.69.83.90.91**

\* Prix par seringue de 7,8 g. Choisissez parmi les teintes A2,  
Transparent ou Blanc opaque. Découvrez plus sur www.pentron.eu

**PENTRON**

Dispositif Médical (DM) classe IIa pour soins dentaires, réservé aux professionnels de santé, non remboursé par la Sécurité Sociale. Lisez  
attentivement les instructions figurant sur la notice ou sur l'étiquetage avant toute utilisation. L'ensemble des produits présentés sur ce  
document est fabriqué par la société Pentron - Organisme notifié: 0086 - Date de parution Novembre 2016.

# L'empreinte optique dans l'activité d'omnipraticque

Le scanner intra-oral est un véritable outil de travail pour le praticien et une révolution technologique pour les patients. Démonstration avec des cas unitaires simples.

**A**ujourd'hui, le numérique a envahi notre vie privée et professionnelle. Que ce soient les technologies de communication (*smartphones*), les outils de simulation ou même de réalisation (*développement des imprimantes 3D*). Cette révolution, avec l'invention de l'empreinte optique et de la CFAO à usage dentaire, avait été anticipée par **François Duret** dans les années 70. Elle connaît aujourd'hui un essor avec la multiplication des solutions offertes pour les praticiens.

Il existe aujourd'hui trois solutions pour obtenir une prothèse issue de la CFAO : directe, indirecte, ou semi-directe. La chaîne dite indirecte ne concerne que le laboratoire dentaire pour la partie numérique. Le praticien ne sera dans ce schéma que spectateur, et le patient n'aura pas notion des techniques mises en œuvre pour la réalisation de sa prothèse. La chaîne directe permet au praticien d'être à la fois dentiste et prothésiste. Ceci permet la réalisation d'une prothèse en une seule séance, mais impose une qualité de réalisation et une gestion du plateau technique différente. Enfin la chaîne semi-directe, grâce au scanner intra-oral, a pour avantage de rendre le chirurgien-dentiste acteur du flux

numérique tout en conservant une organisation classique.

## AMÉLIORER LA QUALITÉ DES RÉALISATIONS

L'empreinte optique présente aujourd'hui une solution fiable et reproductible pour le patient [1]. Elle permet d'améliorer la qualité des réalisations, ainsi que leur précision [3, 4, 5]. Enfin elle permet un échange en temps réel avec les laboratoires de prothèse et une optimisation des traitements en réduisant les étapes de traitements des empreintes. Ce flux numérique ne perturbe en rien la chaîne traditionnelle d'envoi d'informations vers le laboratoire, il va permettre d'optimiser, d'accélérer le transfert, et de le sécuriser.

Les fichiers peuvent ainsi être consultés simultanément par le praticien et le prothésiste. La gestion de préparations complexes telles que des piliers de bridges à paralléliser peut se faire directement sans nécessité d'allers-retours entre le laboratoire et le cabinet. Les fichiers peuvent être modifiés et les zones corrigées réenregistrées quasi instantanément. Les données sont aussi facilement stockables (*en moyenne un fichier d'empreinte ne fait que 10 Mo*). Inaltérables dans le temps, elles peuvent être consultées à tout moment. Ceci est important d'un

**L'empreinte optique présente aujourd'hui une solution fiable et reproductible pour le patient.**



## l'auteur



### Edouard Lanoiselée

- Exercice libéral depuis 2007 à Nozay (44)
- Ancien assistant hospitalo-universitaire, CHU Nantes (2011-2015)
- Diplôme d'État en chirurgie dentaire (2008)
- CES de biologie buccale (2009), de prothèse adjointe totale (2010), de prothèse conjointe (2011), de prothèse adjointe partielle (2012)
- Expérience CFAO : Sirona Cerec blue-cam/omnicam, 3shape Trios, Carestream CS3500, Planmeca Planscan



## la biblio'

[1] ARAGÓN M.L., PONTES L.F., BICHARA L.M., FLORES-MIR C., NORMANDO D. : *Validity and reliability of intraoral scanners compared to conventional gypsum models measurements: a systematic review*. Eur J Orthod. 2016 Jun 7.

[2] CHALMERS E.V., MCINTYRE G.T., WANG W., GILLGRASS T., MARTIN C.B., MOSSEY PA. : *Intraoral 3D Scanning or Dental Impressions for the Assessment of Dental Arch Relationships in Cleft Care: Which is Superior?* Cleft Palate Craniofac J. 2015 Dec 1.

[3] DURET F., PELISSIER B., DURET B. : *Peut-on envisager de faire des empreintes optiques en bouche*. Stratégies prothétiques Février 2005; Vol 5, n°1 : 67-74.

[4] NEDELICU R.G., PERSSON A.S. : *Scanning accuracy and precision in 4 intraoral scanners: an in vitro comparison based on 3-dimensional analysis*. J Prosthet Dent. 2014 Dec;112(6):1461-71.

[5] NG AND AL. : *A comparison of the marginal fit of crowns fabricated with digital and conventional methods*. J Prosthet Dent. 2014 Sep;112(3):555-60.

[6] <http://www.ivoclarvivadent.fr/fr/variolink-esthetic>



point de vue médico-légal, la gestion des archivages se faisant sur des supports informatiques classiques (clés USB, disques durs).

Le système d'empreinte optique **CS 3500 (Carestream Dental)** permet un envoi vers n'importe quel laboratoire équipé d'un logiciel de CAO. Ceci est possible grâce à l'utilisation d'un fichier ouvert au format stéréolithographique aussi appelé fichier STL.

Nous pouvons illustrer ces techniques à travers des cas cliniques comme nous en rencontrons tous les jours au sein de nos cabinets dentaires.

### CAS CLINIQUE 1

M<sup>me</sup> L, 40 ans, se présente à notre cabinet. Elle nous décrit des antécédents d'allergie au latex et un niveau de stress élevé. Elle consulte pour une gêne secteur 1 avec des saignements gingivaux et une douleur

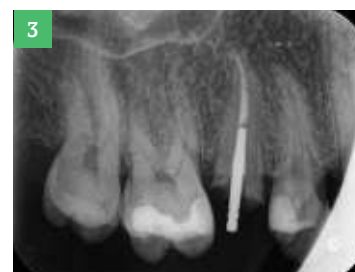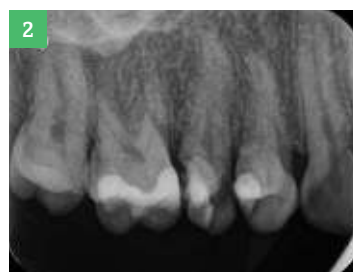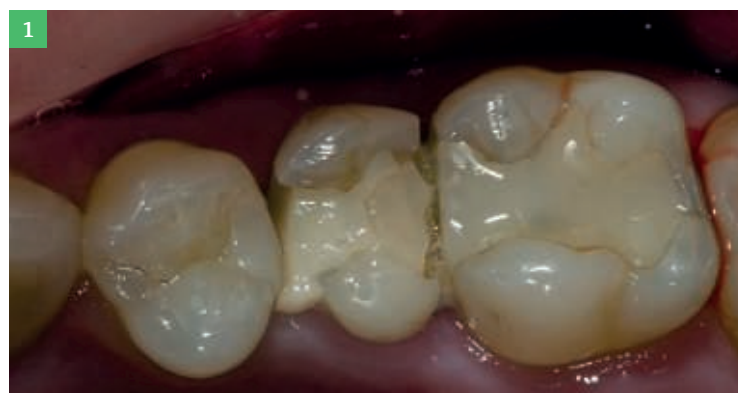constante depuis 24 heures. La dent présente une symptomatologie depuis un mois. À l'examen clinique nous constatons une infiltration sur des restaurations en résine composite existantes avec une atteinte pulpaire irréversible de la 15; (Fig.1). La radio-rétro-alvéolaire complète l'examen clinique; (Fig.2).

Après avoir repris les résines composites sur les dents adjacentes (**Astéria Tokuyama**), nous réalisons la pulpectomie de la 15. Une restauration par ancrage (*inlay-core*) ainsi qu'une couronne céramo-céramique en disilicate de lithium (**Emax, Ivoclar vivadent**) sont envisagées pour restaurer la dent; (Fig.3).

Fig.1 : Vue clinique de l'état initial.

Fig.2 : Radiographie rétro-alvéolaire de l'état initial.

Fig.3 : Radiographie pour valider la longueur du logement de tenon.



## ► clinique : Dr Edouard LANOISELÉE

EMPREINTE OPTIQUE ET CFAO

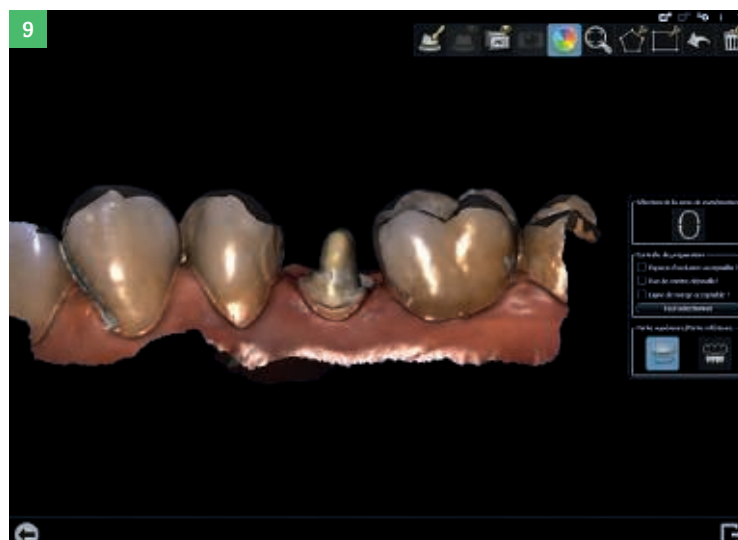
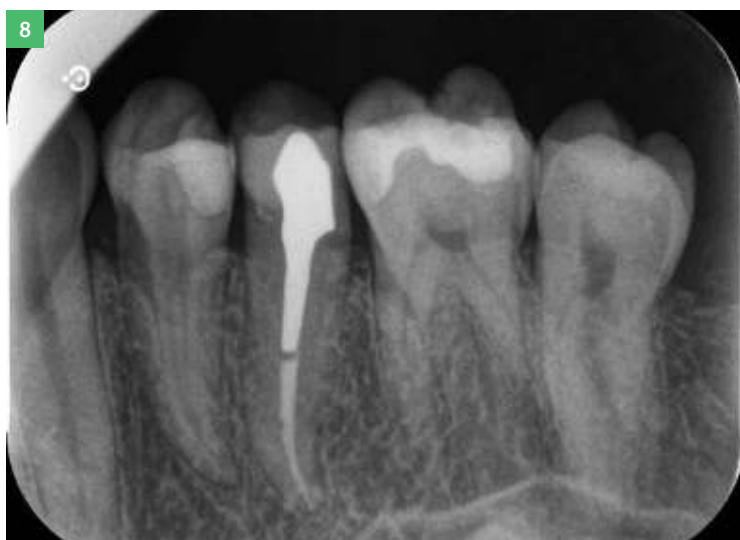
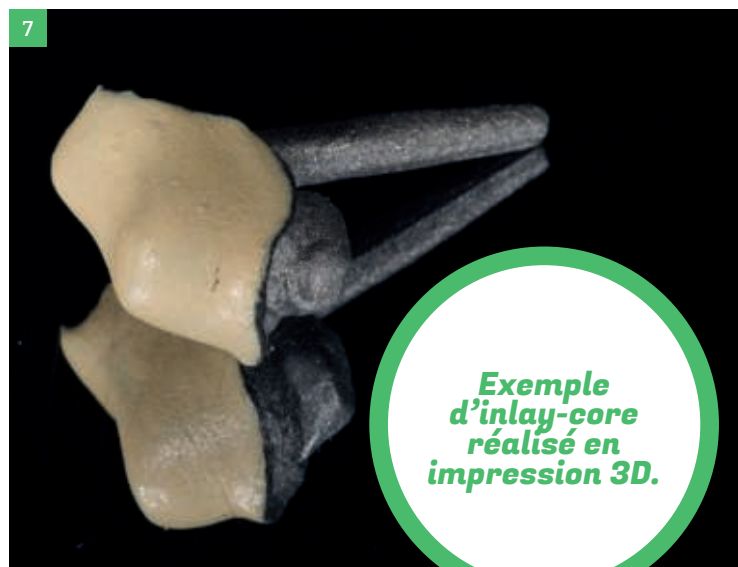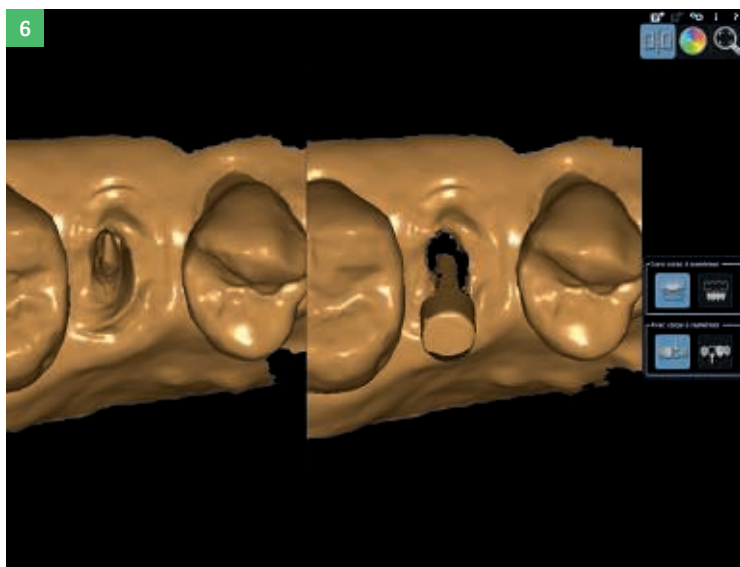
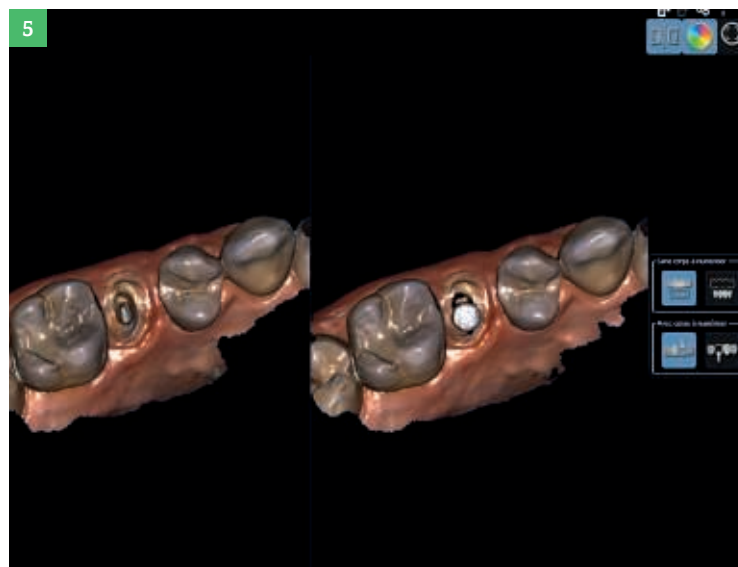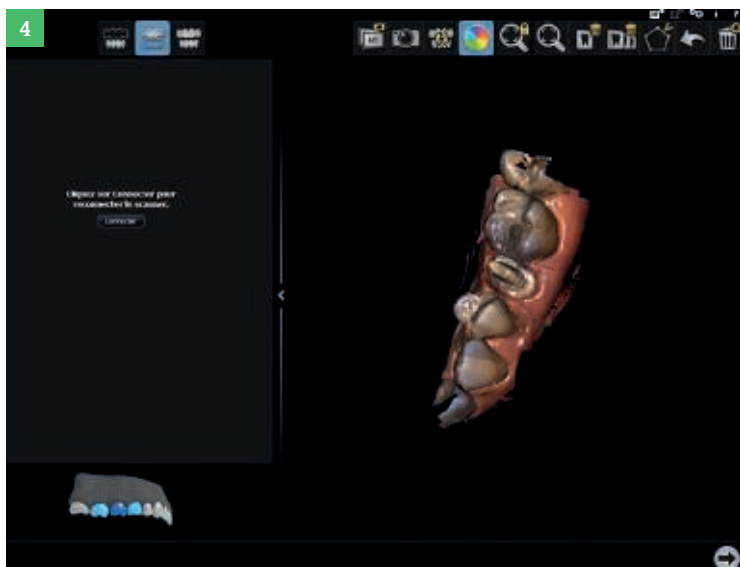
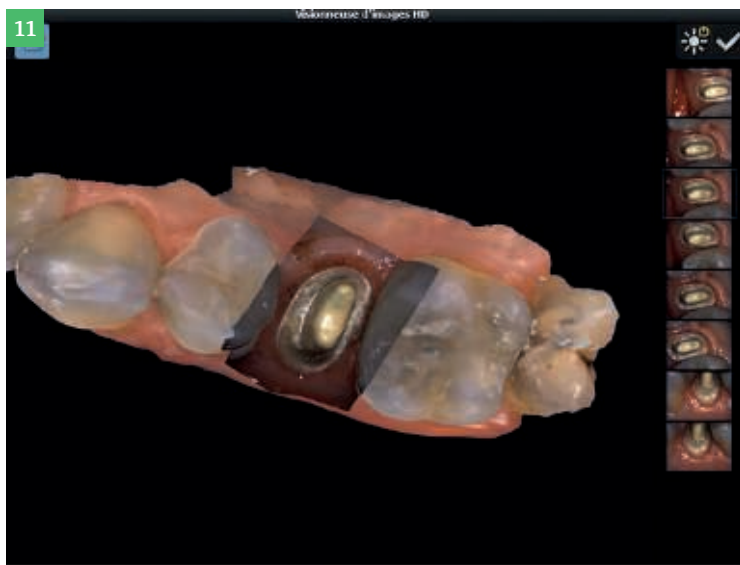


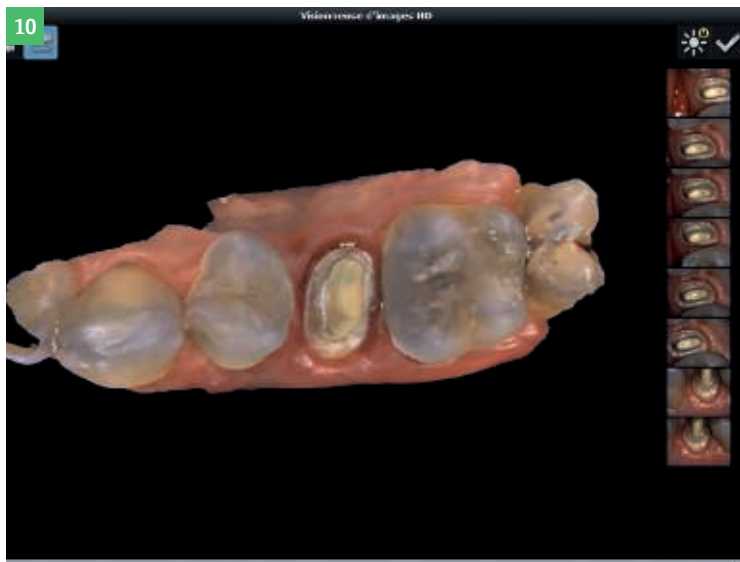Fig4 : Prise d'empreinte optique. Fig.5 et 6 : Vues de l'empreinte avec le scanpost (3Shape). Fig.7 : Exemple d'*inlay-core* réalisé en impression 3D.

Fig.8 : Radio rétro-alvéolaire de contrôle de l'*inlay-core*. Fig.9 : Empreinte de la couronne. Fig.10 et 11 : Vues en haute définition permettant d'améliorer la lecture des limites.





Le choix de l'empreinte optique est fait pour augmenter le confort de la patiente et procéder par étapes, permettant ainsi à tout moment de réaliser une pause si son anxiété augmente [2]; (Fig 4).

### L'EMPREINTE POUR L'INLAY-CORE

Une prise d'empreinte est effectuée en enregistrant les tissus dentaires et tissus environnants. Un complément d'empreinte est réalisé pour enregistrer la position du tenon, en utilisant les systèmes de tenons scanposts

(3shape); (Fig.5 et 6). Le tenon est calibré sur le format Pivomatic. Les fichiers sont

**Le choix de l'empreinte optique est fait pour augmenter le confort de la patiente et procéder par étapes.**

ensuite envoyés au laboratoire (Digital Labs, laboratoire Bongert, La Roche-sur-Yon) où l'inlay-core cobalt-chrome est modélisé. Celui-ci est ensuite réalisé en impression 3D par micro-fusion laser puis sera céramisé; (Fig.7 et 8).

Après assemblage en bouche, polissage de la préparation. L'accès aux limites est réalisé par une technique de déflexion par cordonnets imprégnés. Les limites de préparation étant juxta-gingivales, il n'y

a pas nécessité de réaliser un accès intra-sulculaire. Suite de l'article p46.

Qu'avez vous en commun avec **99%** des dentistes du monde entier ...



... c'est notre portefeuille exceptionnel de marques primées, que vous utilisez, et à qui vous faites confiance tous les jours.



01 69 67 71 14  
marketing.france@kavo.com

# ► clinique : Dr Edouard LANOISELÉE

EMPREINTE OPTIQUE ET CFAO

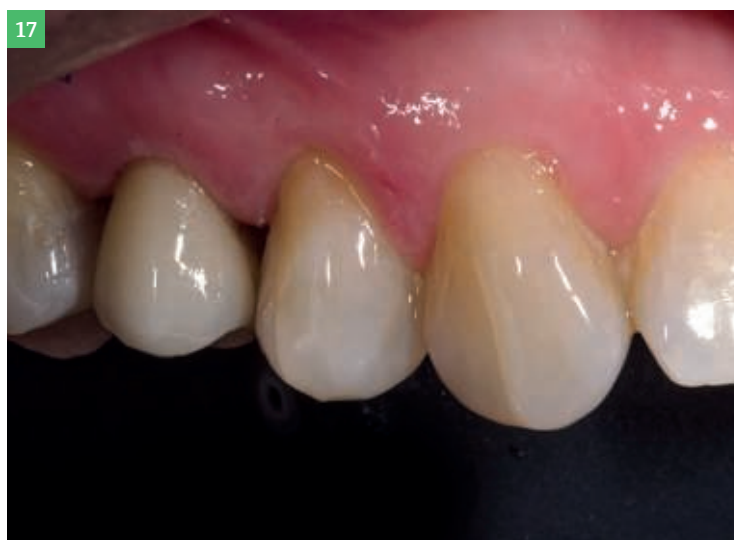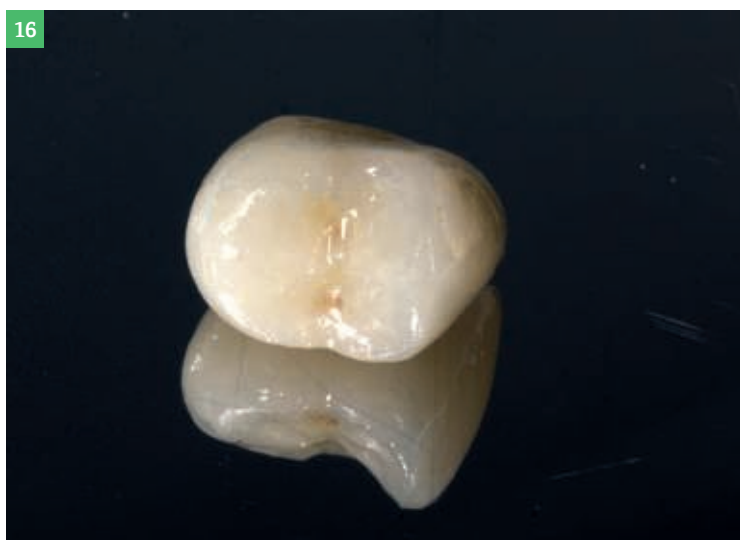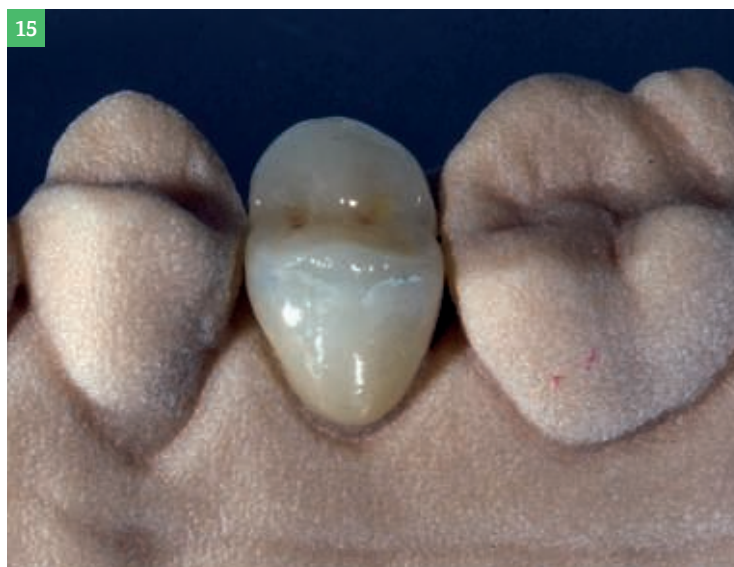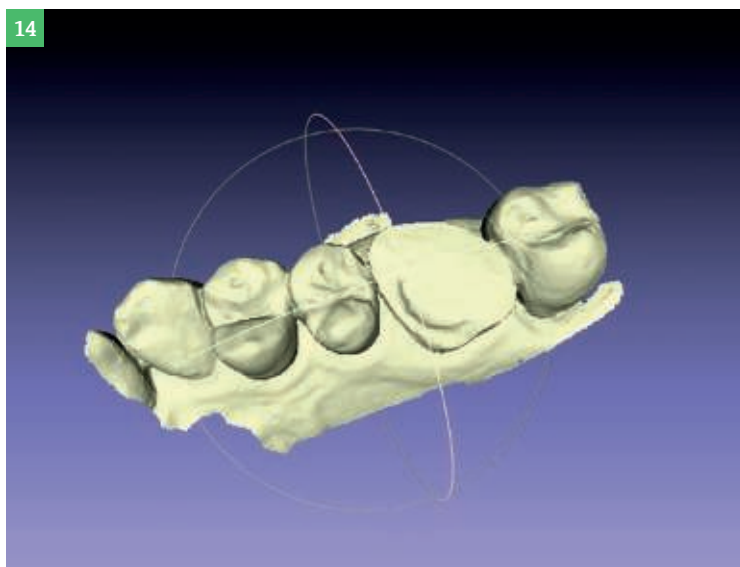
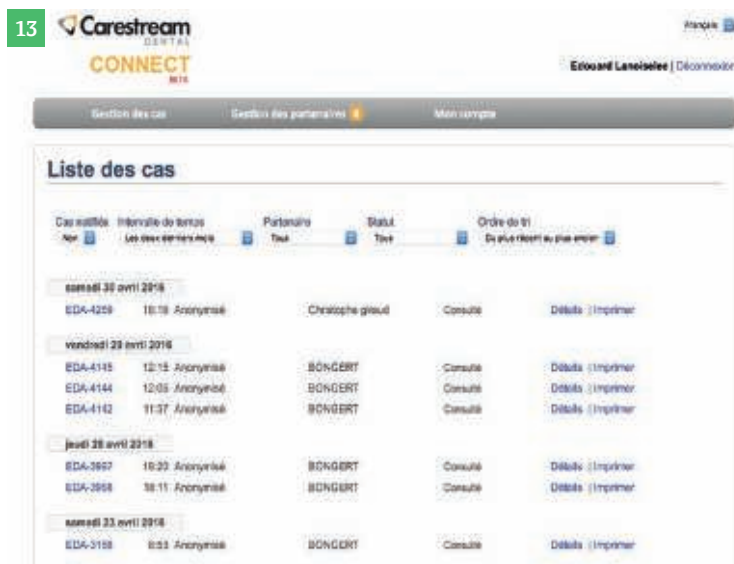
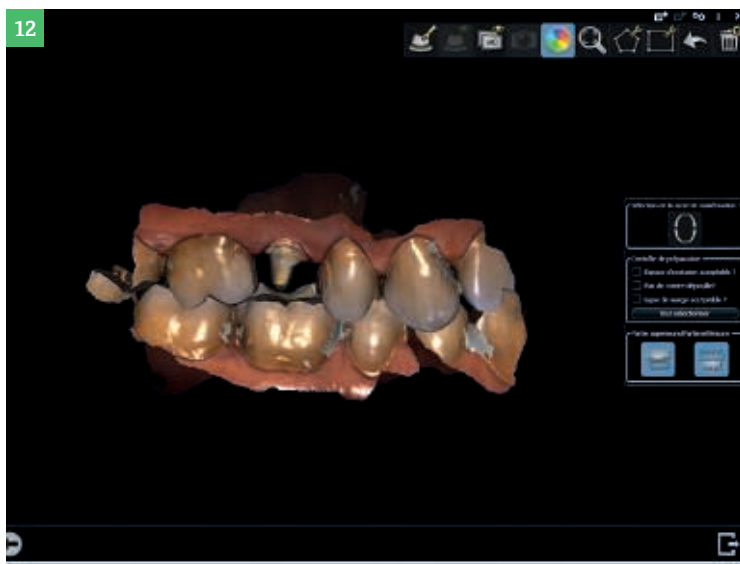


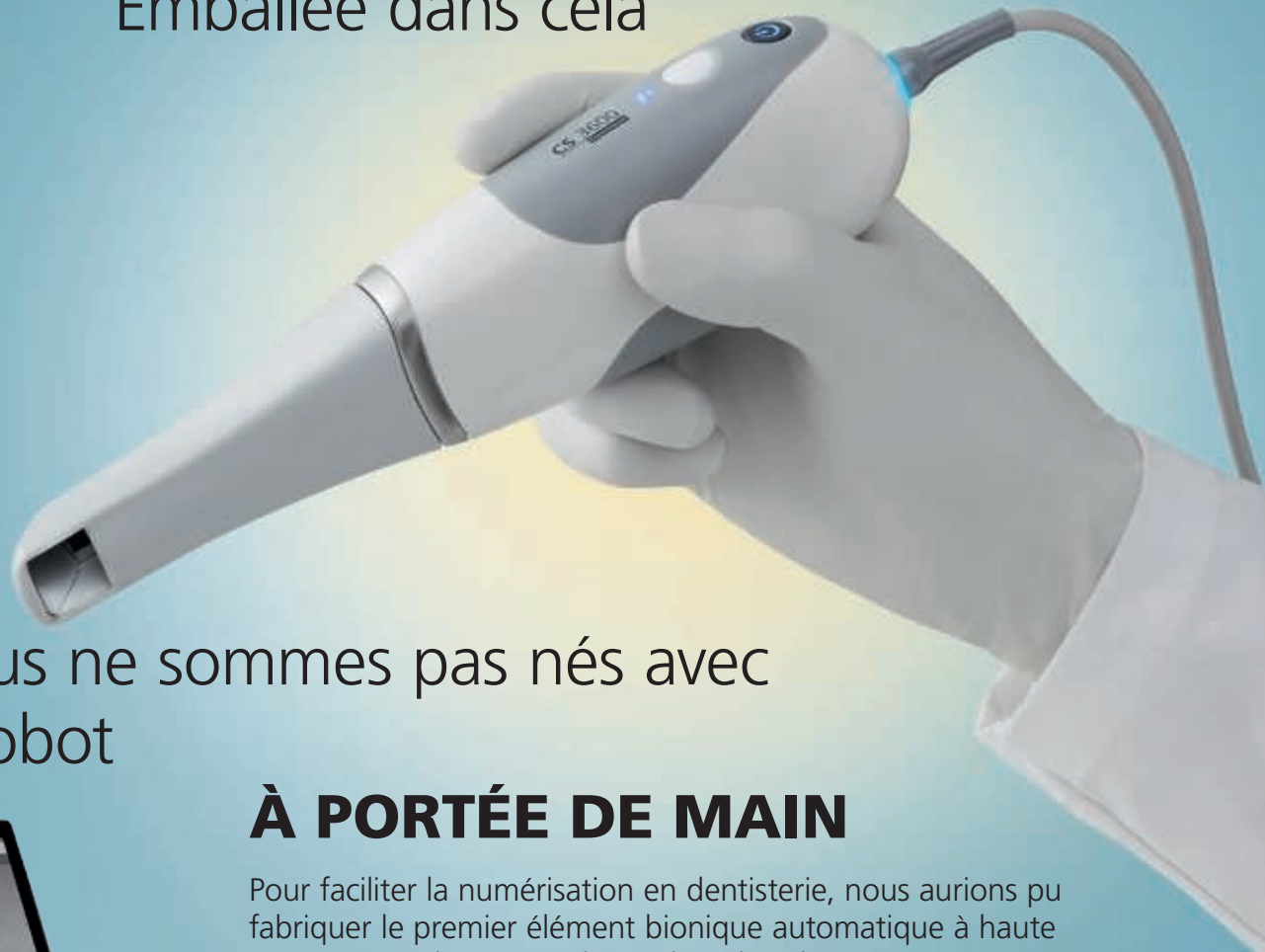Fig.12 : Vue finale avant envoi vers le portail CS Connect. Fig.13 : Portail CS Connect. Fig.14 : Vue d'une restauration via un logiciel 3D (meshLab). Fig.15 : Couronne sur le modèle imprimé. Fig.16 : Vue de la restauration. Fig.17 : Couronne collée.



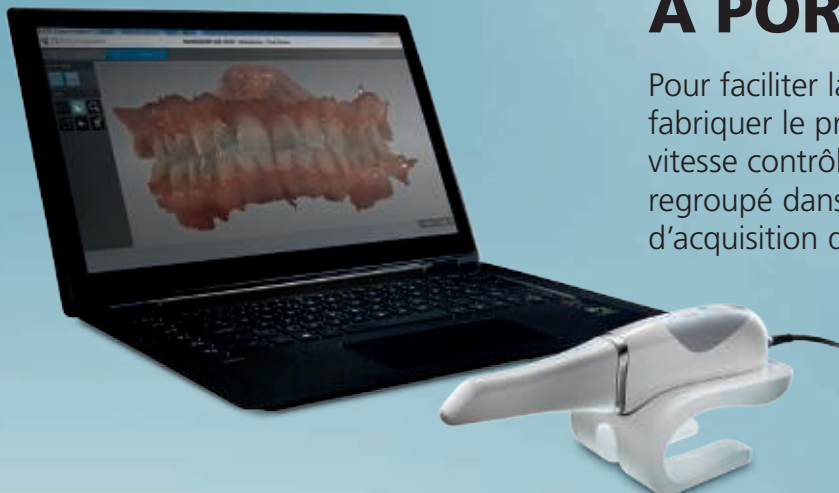La **puissance** de ceci



Emballée dans cela



Parce que nous ne sommes pas nés avec  
des bras de robot



## À PORTÉE DE MAIN

Pour faciliter la numérisation en dentisterie, nous aurions pu fabriquer le premier élément bionique automatique à haute vitesse contrôlé au monde. Au lieu de cela, nous avons tout regroupé dans notre CS 3600 afin de faciliter vos procédures d'acquisition d'empreintes numériques.

Pour en savoir plus,  
rendez-vous sur le site

[carestreamdental.fr/CS3600](http://carestreamdental.fr/CS3600)

**ADF Stand 3M20**

► **clinique** : Dr Edouard LANOISELÉE

EMPREINTE OPTIQUE ET CFAO

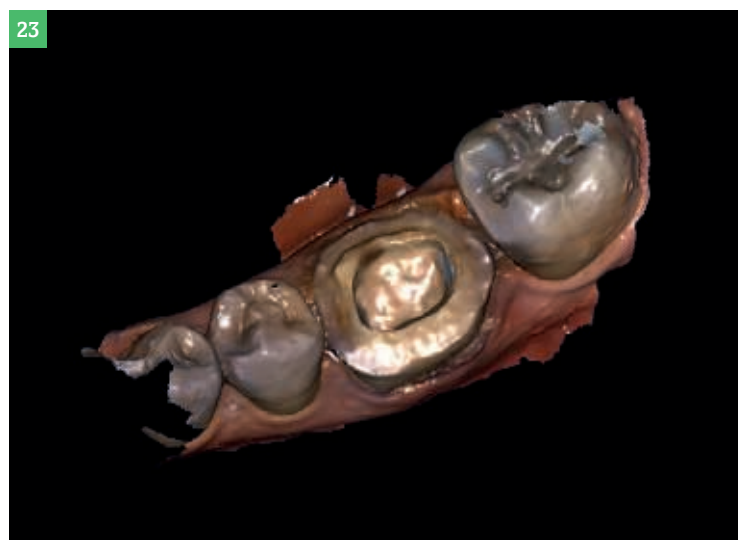
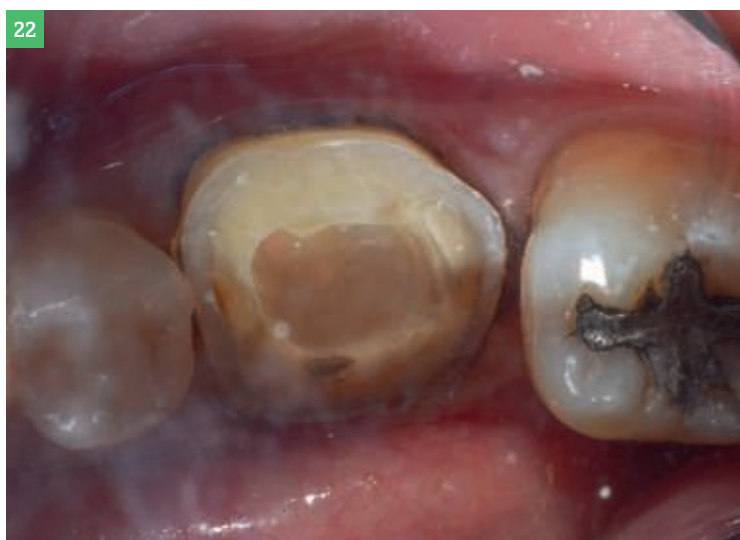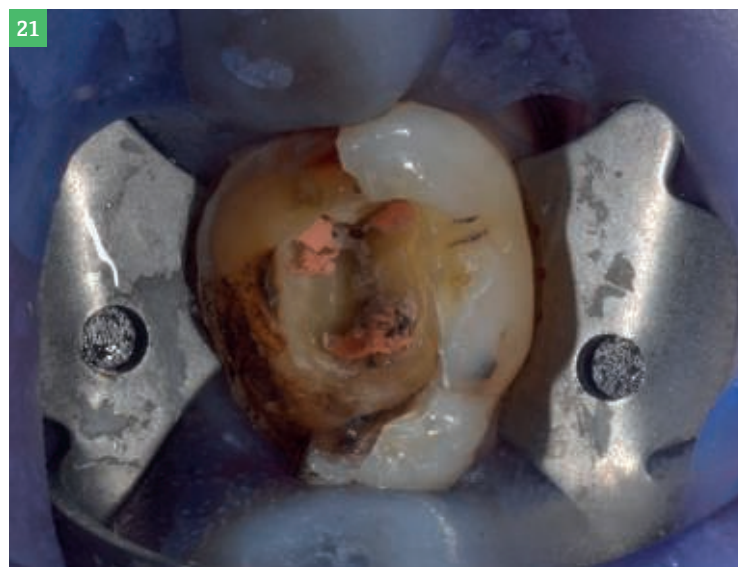

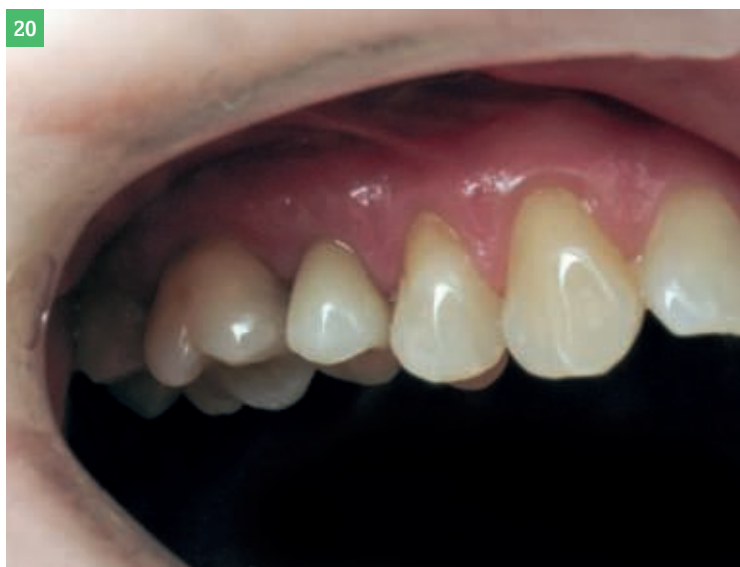
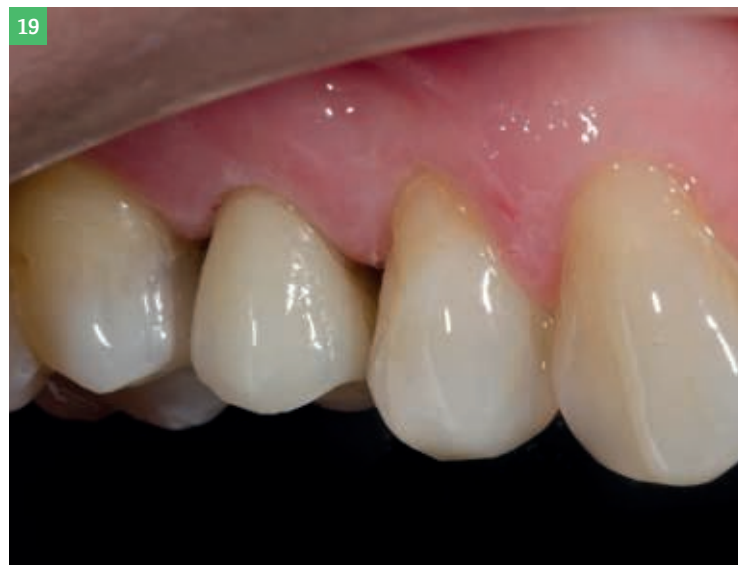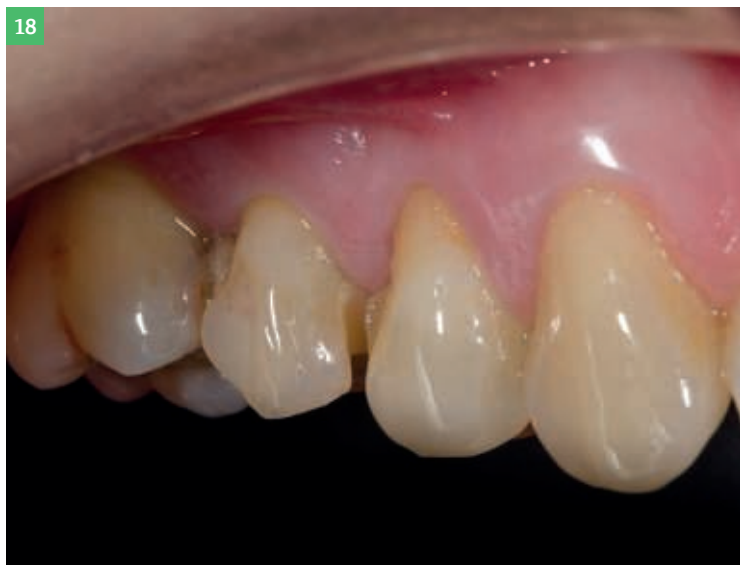Fig.18 et 19 : Comparaison entre l'état initial et final. Fig.20 : Contrôle de la restauration à trois semaines. Fig.21 : 36 après pulpectomie sous digue. Fig.22 : Dent préparée. Fig.23 : Empreinte optique de la 36.





# BIOTECH DENTAL CONDOR



## « BIEN PLUS QU'UN SCANNER INTRA-ORAL »

### DIAGNOSTIC

Meilleure communication patient  
/praticien, Conseil et prévention

### PRISE D'EMPREINTES NUMERIQUES

Facilite la prise d'empreintes,  
Optimisation totale

**Rendu 3D couleurs réelles sans poudrage**  
**Ergonomique, Simple d'utilisation, Système ouvert.**

 **RETROUVEZ  
NOUS**



**STAND - 3M22**



BIOTECH DENTAL

Fabricant : CONDOR - Distributeur : Biotech Dental.

Dispositif médical de classe I destiné à la dentisterie numérique.

Non remboursés par la sécurité sociale. Lire attentivement les instructions figurant sur la notice. Visuels non contractuels.

Ceci permet d'augmenter la lisibilité des limites périphériques, une mise en place douce est effectuée afin de ne pas léser le parodonte marginal. Une nouvelle empreinte est effectuée pour réaliser la couronne ; (Fig.9). Des clichés en haute définition vont compléter les informations transmises au laboratoire, permettant au prothésiste de contrôler plus finement les limites déterminées ; (Fig.10 et 11). Une mini-fiche de laboratoire permet au praticien de noter la zone à enregistrer et valider l'occlusion, la présence de contre-dépouilles et les limites périphériques ; (Fig.12).

L'empreinte ainsi que les photos cliniques et la fiche de laboratoire sont envoyées par l'intermédiaire du portail **CS Connect** au laboratoire de prothèse ; (Fig.13). Les fichiers sont consultables au format STL sur n'importe quel logiciel de conception 3D ; (Fig.14). Le praticien peut aussi contrôler la réception au laboratoire de prothèse et la consultation par le prothésiste. Les cas sont anonymisés et référencés via un code, pour maintenir la confidentialité du patient. L'ensemble des informations transite par le portail sécurisé de **Carestream** : le **CS Connect**.

**Le maquillage de l'endocouronne est réalisé par une céramiste.**

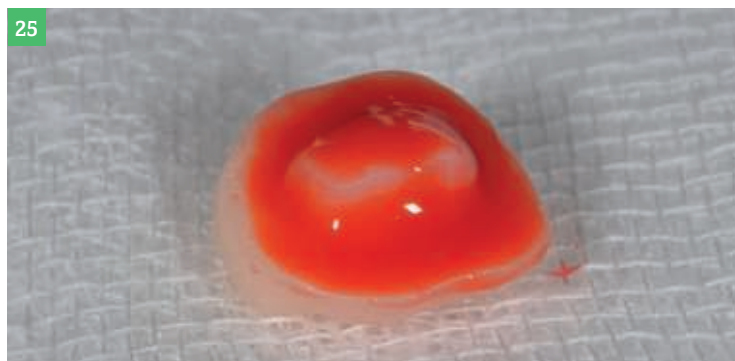
La couronne est modélisée, usinée et maquillée. Un modèle 3D en résine est imprimé au laboratoire pour ajuster les paramètres d'occlusion et les points de contacts après stratification de la céramique et maquillage ; (Fig.15 et 16). Après essayage et conditionnement, la couronne est assemblée par collage (*Variolink Esthetic DC, Ivoclar Vivadent*) sous champ opératoire [6] ; (Fig.17). Un contrôle du polissage et de l'intégration parodontale sera réalisé à trois semaines pour valider la restauration ; (Fig.18, 19 et 20).

#### CAS CLINIQUE 2 :

M<sup>me</sup> A, 38 ans, pas d'antécédents généraux, consulte pour une fracture coronaire avec reprise carieuse au niveau de la 36. Cette dent présente

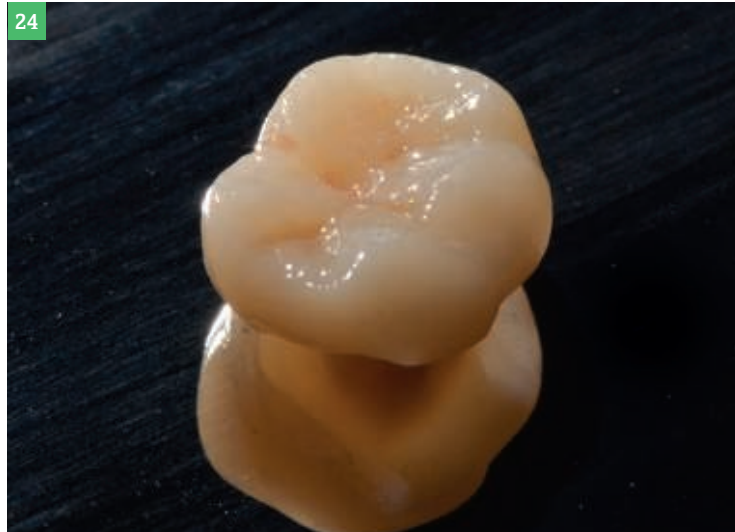

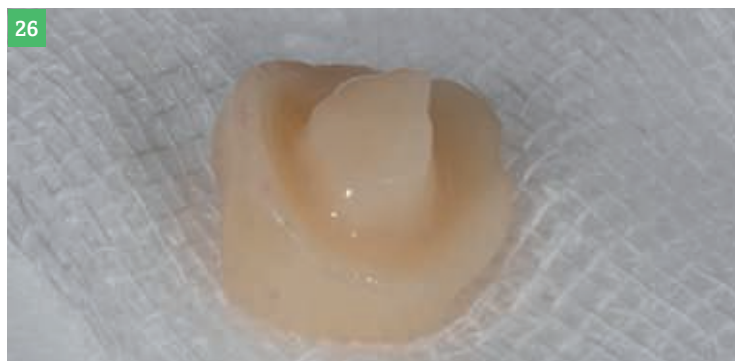Fig.24 : Endocouronne prête à être collée.  
Fig.25 et 26 : Protocole de préparation des surfaces.  
Fig.27 : Application de l'adhésif.



une restauration ancienne à l'amalgame. La dépose de l'amalgame ainsi que la pulpectomie sont réalisées dans la séance ; (Fig.21). Au vu du délabrement, une restauration par endocouronne est envisagée afin de préserver le maximum de tissus dentaires. Le plancher de la chambre pulpaire est obturé au composite réchauffé (*MD Essentia GC*), afin d'isoler le traitement canalaire immédiatement après le traitement endodontique ; (Fig.22).

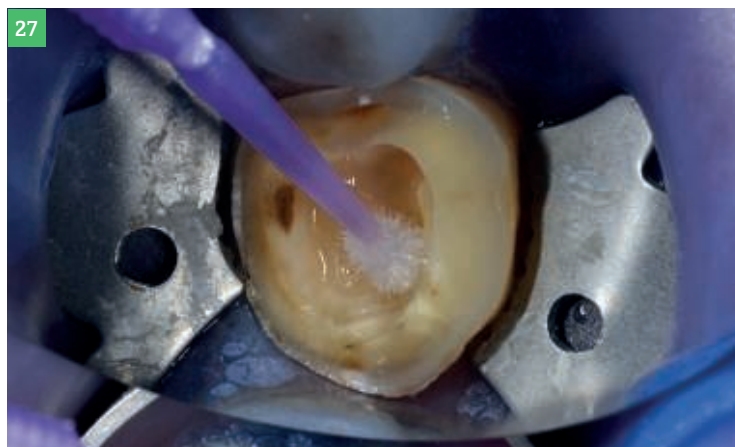
**L'endocouronne est ensuite conditionnée à l'acide fluorhydrique et au silane.**



#### LA RESTAURATION CÉRAMIQUE EST MODÉLISÉE

Un cordonnet rétracteur est mis en place pour améliorer la lecture des limites. L'empreinte optique est réalisée ; (Fig.23). La restauration céramique (*Emax Ivoclar vivadent*) est ensuite modélisée et usinée au laboratoire par l'info-prothésiste. Le maquillage de l'endocouronne est réalisé par une céramiste ; (Fig.24).

Conformément aux données du fabricant, l'endocouronne est ensuite conditionnée à l'acide fluorhydrique et au silane ; (Fig.25 et 26). Le collage est réalisé au *Variolink Esthetic DC*, selon le protocole du fabricant ; (Fig.27). La couronne est mise en place ; (Fig.28) et les excès de colle sont retirés après un flash de polymérisation. L'élément est maintenu en place par pression durant l'ensemble du protocole de collage. Un gel de glycérine est mis en place pour isoler la colle de l'oxygène et réaliser la polymérisation de la couche d'inhibition de surface ; (Fig.29). Après dépose de la digue, un polissage minutieux et un contrôle de l'occlusion sont réalisés ; (Fig.30 et 31).



L'écho de modernité et de qualité des restaurations réalisées via un système



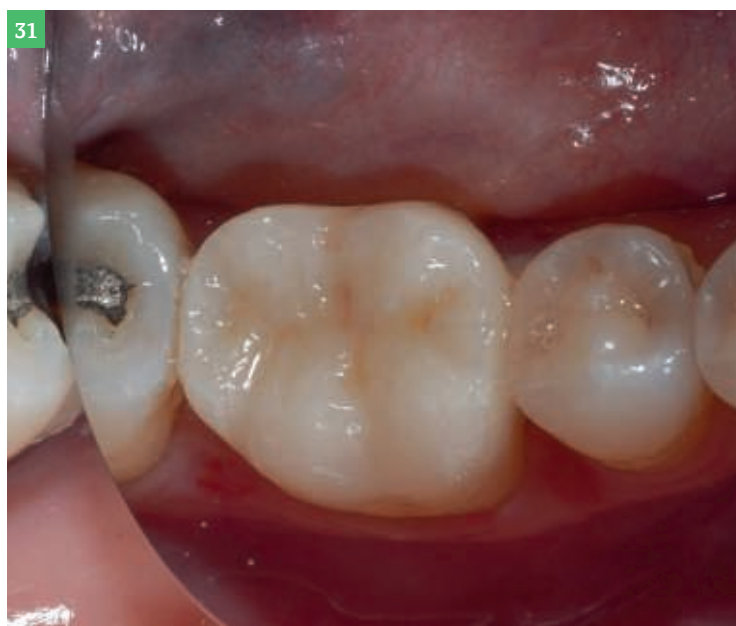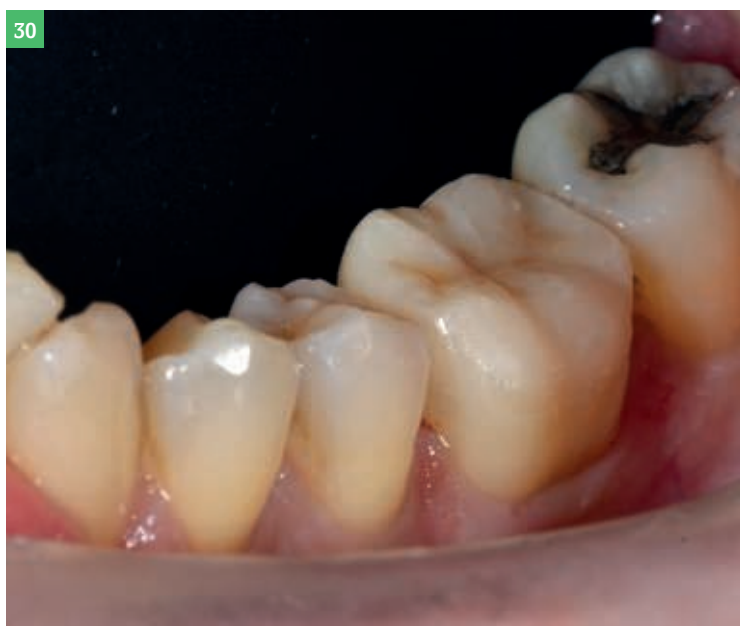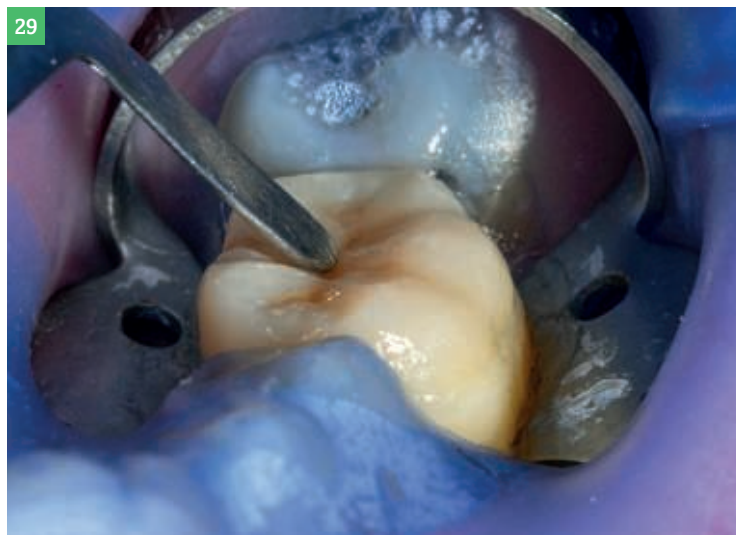
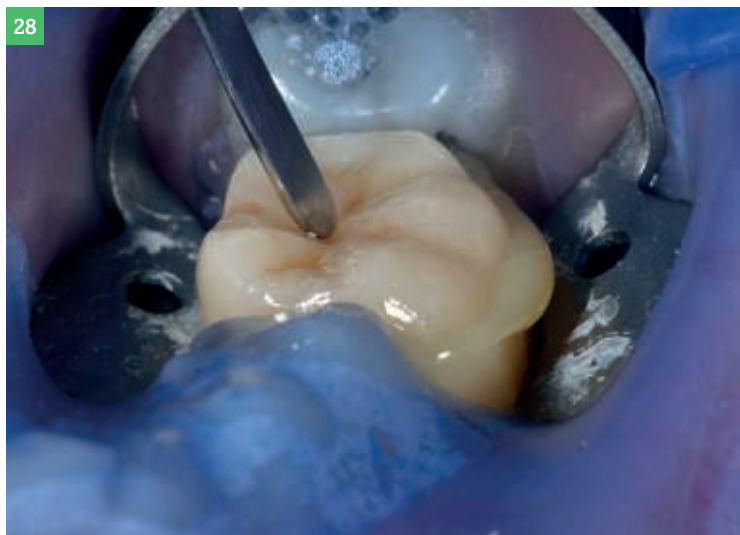


Fig.28 : Élément mis en place avant retrait des excès de colle.

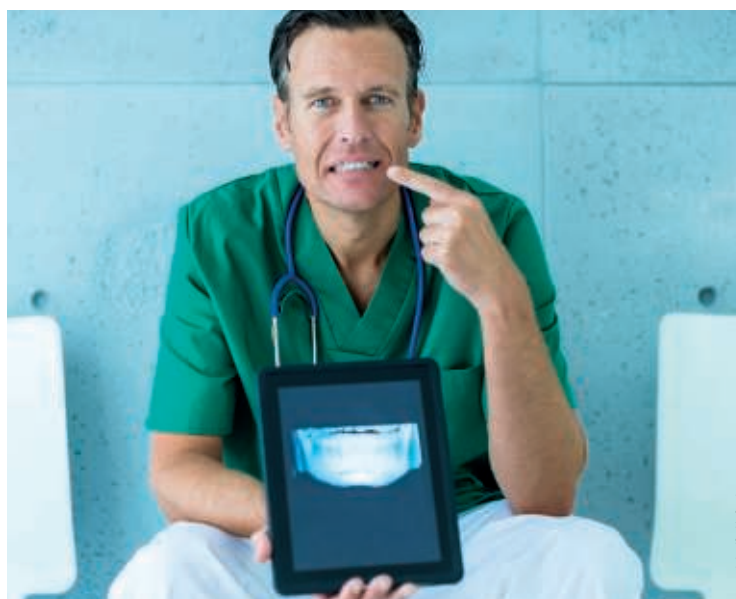Fig.29 : Après retrait des excès de colle et avant polymérisation finale.

Fig.30 et 31 : Vues finales de la restauration, on notera la finesse du joint de collage.

d'empreinte optique sont aussi très bénéfiques pour l'image du cabinet. Cet outil s'inscrit parfaitement dans l'image que se fait le patient d'une médecine moderne et efficace. Lors des réalisations suivantes, les patients deviennent rapidement demandeurs du système pour la réalisation de l'ensemble de leurs empreintes en raison du confort que celles-ci procurent par rapport aux techniques traditionnelles.

L'empreinte optique réalisée par le système **CS 3500** permet de gérer au quotidien de nombreux cas de prothèses dento-portées et implanto-portées et de les adresser de manière très efficace au laboratoire. La fluidité de l'outil permet des échanges rapides et efficaces sur les cas en consultant en temps réel les empreintes au cabinet comme au laboratoire. De plus la lecture sur écran et le fort grossissement des détails sont des outils pédagogiques indéniables pour le chirurgien-dentiste.

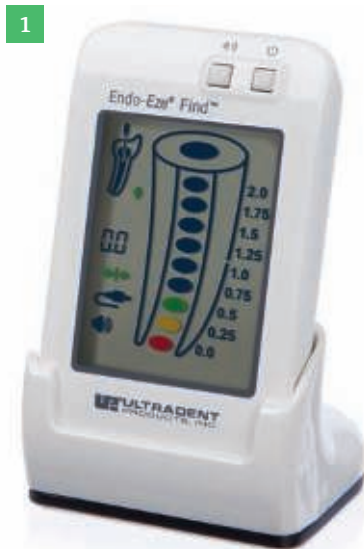Ces technologies, en pleine évolution, sont très bien accueillies par les patients. La discussion est favorisée et ils apprécient de voir la qualité et la précision du travail réalisé par leur praticien. ☺



# Localiser le foramen apical

L'Endo-Eze Find offre une localisation extrêmement précise du foramen apical dans les canaux secs et humides et affiche les valeurs numériques indiquant la progression de la lime.

**L'**Endo-Eze Find est un appareil portable fonctionnant sur batterie, conçu pour la localisation du foramen en utilisant une méthode d'impédance multifréquences ; (Fig.1).



Il présente de multiples fonctionnalités : écran couleur, design compact, mesures entièrement automatiques, *feedback* audio avec réglage du volume, et fonction arrêt automatique.

Il offre une localisation extrêmement précise du foramen apical dans les canaux secs et humides et affiche les valeurs numériques pour indiquer la progression de la lime, permettant de déterminer facilement la position du foramen et chaque fois que la lime le dépasse.

## PROTOCOLE

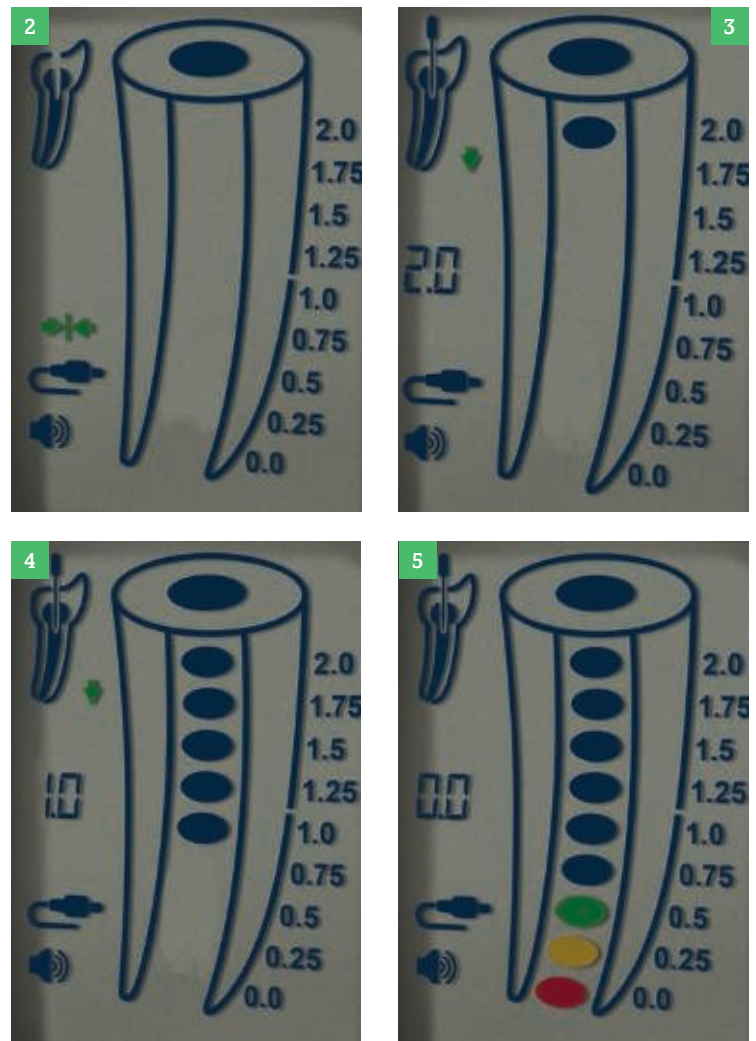
- 1 - Allumez l'appareil.
- 2 - Assurez-vous que le câble de mesure est correctement connecté. Le symbole du câble doit apparaître après que la connexion est établie ; (Fig.2).
- 3 - Avant de placer l'instrument à l'intérieur du canal :
  - Effectuez le contact entre les électrodes. Le symbole du « test de connexion » doit apparaître sur la barre d'état de l'écran, indiquant la bonne connexion ; (Fig.2).
  - Après l'accès, vérifiez que la dent est bien isolée et qu'aucune restauration métallique ne dépasse sur les entrées du canal. Les restaurations métalliques détournent le circuit, diminuent l'impédance et donnent un faux positif.
- 4 - Une pulpectomie partielle doit être effectuée avant les mesures électroniques. Cela doit être limité à environ 5 mm de moins que la longueur de la dent sur la radiographie.
- 5 - Placer le crochet labial dans le coin de la bouche du patient.
- 6 - Il est important que le canal contienne une solution d'irrigation ; la chambre pulpaire ne doit pas en comporter en excès.
- 7 - L'instrument endodontique sélectionné pour explorer la partie apicale non débridée du canal et la longueur de fonctionnement électronique associée doivent être de 5 mm de plus que la longueur de fonctionnement temporaire, qui a été mesurée sur la





Fig.2 : Le symbole du câble doit apparaître après que la connexion est établie.  
 Fig.3 : L'écran du Find indiquant l'emplacement de la lime sur les derniers millimètres du tiers apical.  
 Fig.4 : Find indiquant l'emplacement de la lime sur les derniers millimètres du tiers apical.  
 Fig.5 : Find indiquant l'emplacement de la lime sur le foramen apical.

**Introduisez la lime en direction du foramen apical, en la tournant doucement dans le sens horaire.**



radiographie initiale. Cela est dû à la nécessité d'avoir assez d'espace pour placer le clip pour limes entre la butée en caoutchouc et le manche de l'instrument.

8 - Insérez l'instrument sélectionné à la longueur de fonctionnement temporaire. Veillez à ce que la pointe de l'instrument soit en contact avec les parois internes. Les instruments très minces peuvent donner un résultat faussement positif. Utilisez des instruments d'un diamètre proche du diamètre anatomique.

9 - Branchez le clip pour limes à la lime. L'Endo-Eze Find détectera automatiquement que la mesure du canal radiculaire a commencé. Si le contact électrique est bon, et la conductivité du canal radiculaire suffisante, l'icône de la lime à l'intérieur de l'image de la petite dent cessera de clignoter et un signal sonore (double bip) se fera entendre.

10 - Introduisez la lime en direction du foramen apical, en la tournant doucement dans le sens horaire, en détectant le début du mouvement sur le moniteur ; (Fig.3 à 5).

11 - Quand la lecture finale est sur le point d'être réalisée, une alarme intermittente sonne. Continuez avec l'instrument dans une direction apicale jusqu'à ce que l'alarme sonne en continu, ce qui placera l'affichage dans la position de la sortie du foramen (0.0).

12 - À ce stade, l'opérateur doit marquer la longueur de fonctionnement, en glissant la butée en caoutchouc au point de référence occlusale ou incisive choisi et en soustrayant 1 millimètre (ou 0.5 mm) de la mesure annotée en utilisant une règle endodontique. ↻

# Traitement d'une perforation

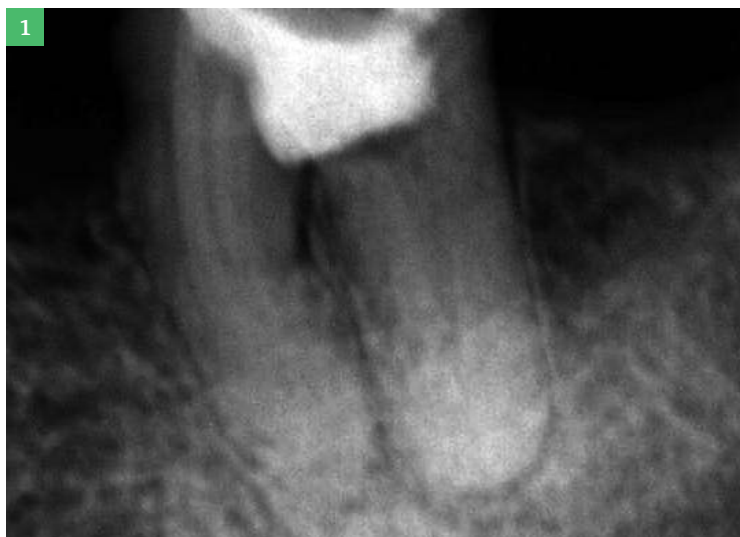Ce cas clinique présente le comblement d'une perforation avec l'emploi d'un ciment endodontique.

Une patiente âgée de 47 ans s'est présentée avec un état clinique de perforation iatrogénique étendue de la région de furcation de l'élément dentaire 36 ; (Fig.1, 2), associée à une perte osseuse radio-apparente, une fistule vestibulaire et une douleur à la palpation. La patiente a décrit un historique incluant une intervention d'urgence à laquelle elle a été préalablement soumise sur cette dent, par un autre professionnel, étant donné qu'elle ressentait une douleur aiguë caractéristique d'une pulpite. La dent a été soumise à une intervention endodontique, après l'approche initiale de la patiente, celle-ci ayant été anesthésiée, et la confection de l'isolement absolu. Postérieurement, l'accès coronaire a été effectué à l'endroit où a été constaté cliniquement la nécrose pulpaire et la présence de la perforation. Une pénétration désinfectante

des canaux radiculaires a été réalisée (*crown-down*) en les imprégnant avec l'agent irrigateur NaOCl à 5 %, l'odontométrie étant déterminée par l'utilisation d'un localisateur. La préparation a été réalisée à l'aide du système *Reciproc* (VDW/Allemagne) et de l'agent d'irrigation NaOCl à 2,5 %, associé à une activation ultrasonique réalisée au moyen d'inserts lisses (*Irrisonic/Helse/Brésil*).

## INSERT ULTRASONIQUE DIAMANTÉ

La perforation a été ensuite traitée avec le nettoyage et régularisée en utilisant un insert ultrasonique diamanté (*E7D/Helse/Brésil*). Comme complément à la procédure de décontamination intra-canal et de la région de furcation, un remplacement bimensuel d'hydroxyde de calcium (*Ultracal/Ultradent/USA*) a été effectué, en observant une rémission de toute la symptomatologie.



## l'auteur



### Pr F. DUARTE DA COSTA AZNAR

- Expert en endodontie HRAC Centrinho université de l'État de São Paulo USP/Bauru
- Dr en sciences odontologiques appliquées (faculté d'odontologie de Bauru de l'université de São Paulo/USP)
- Coordinateur du cours de spécialisation en endodontie Facoph/Bauru-État de São Paulo, FACESC/Chapecó-État de Santa Catarina, FAIPE/Goiânia-État de Goiás, GOE/Macapá-État d'Amazonas, Funorte/Ji-Paraná-État de Rondônia



L'obturation a été réalisée selon la technique thermomécanique **Hybride de Tagger** ; (Fig.3), au moyen de l'utilisation de **GutaCondensor** (Maillefer/Suisse), de cônes de gutta-percha TP (Dentsply/Brésil) et de ciment obturateur à base de **MTA Fillapex** (Angelus/Brésil).

Après la thermocompression, la découpe de l'obturation et la condensation verticale moyennant l'utilisation

d'instruments de moulage à froid ont été réalisées et la région de la perforation a été à nouveau nettoyée et remplie d'hydroxyde de calcium.

### REPLISSAGE DE LA PERFORATION

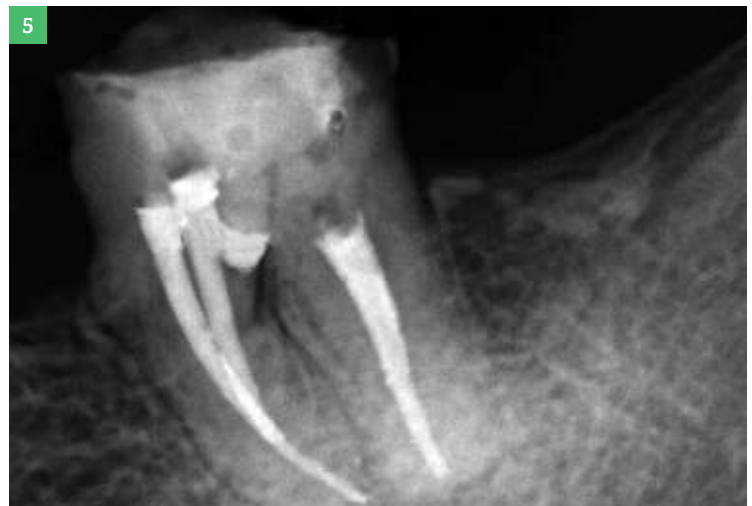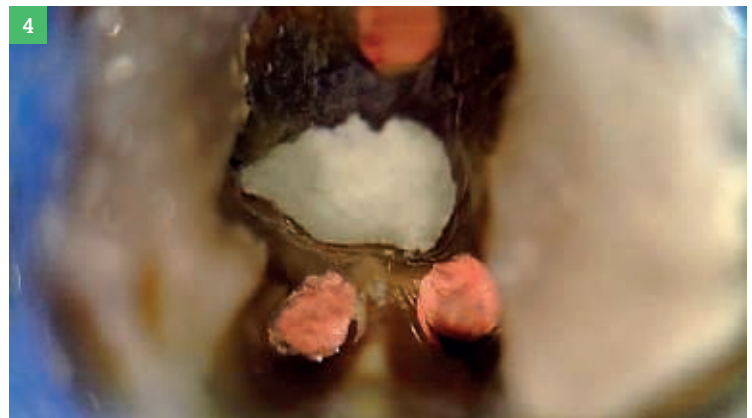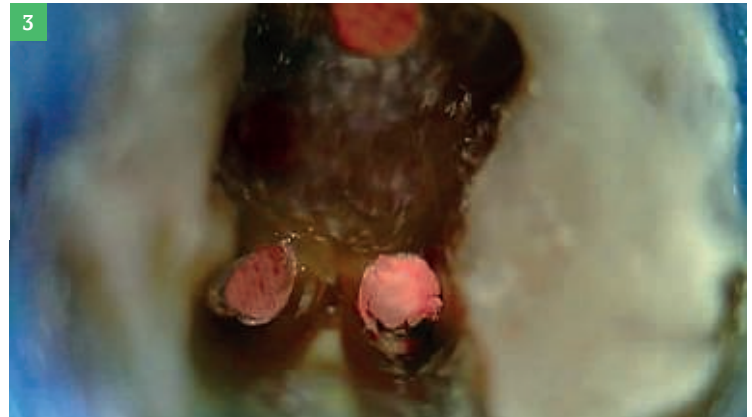
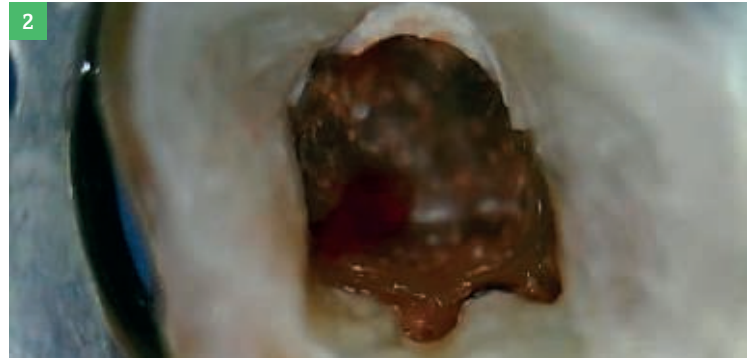Après une nouvelle quinzaine, le scellement de la région de la perforation a été effectué, après avoir constaté la possibilité adéquate de séchage de l'endroit.



Fig.1 et 2 : Aspect clinico-radiographique initial de la dent 36.

Fig.3 : Obturation des canaux radiculaires.

Fig.4 et 5 : Aspect clinico-radiographique du remplissage de la perforation avec le **MTA Repair HP**.



# ► clinique : Pr Fábio DUARTE DA COSTA AZNAR

ENDODONTIE

Le remplissage de la perforation a été réalisé en utilisant le **MTA Repair HP** (Angelus/Brésil), préalablement préparé conformément aux consignes du fabricant, le produit étant inséré à l'aide de l'applicateur de **MTA** (Angelus/Brésil). Les critères cliniques et radiographiques ont été utilisés afin de déterminer le remplissage correct avec le

matériau ; (Fig.4 et 5), le ciment étant du verre ionomère (Vitremer/3M/USA) employé pour la protection de la région scellée ; (Fig.6). Après la restauration

**Un scellement adéquat radio-apparent de la région de furcation.**

provisoire, un scellement adéquat radio-apparent de la région de furcation par le **MTA Repair HP** a été observé, ainsi qu'un silence postopératoire.

Le suivi du traitement a été réalisé après deux mois et a permis l'observation d'une néoformation osseuse dans la région de furcation et l'absence de symptomatologie ; (Fig.7). ↻

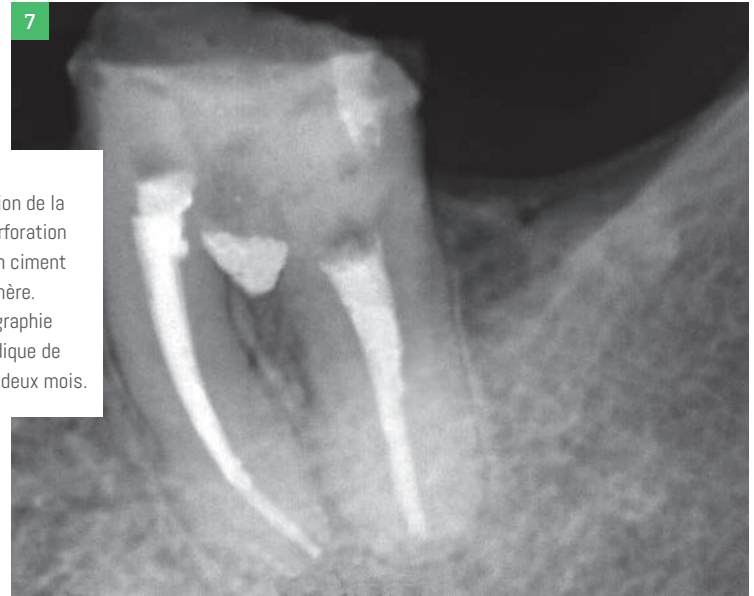
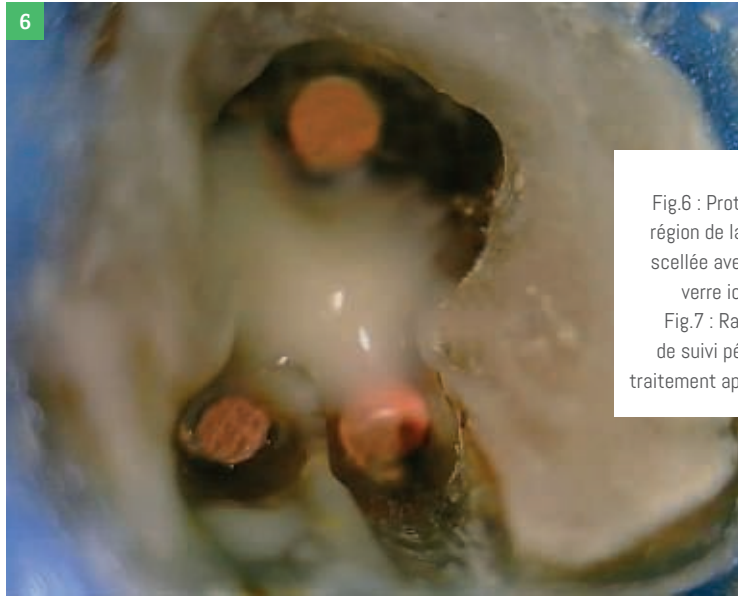
Fig.6 : Protection de la région de la perforation scellée avec un ciment verre ionomère.  
Fig.7 : Radiographie de suivi périodique de traitement après deux mois.

## Le magazine à offrir à vos patients Pour gagner leur motivation !

64 pages d'explications pédagogiques



Couverture personnalisable emplacement vierge dédié au cachet du cabinet

Explications précises et pédagogiques

Pathologie

Encadrés informatifs et ludiques

**SOURIRE**  
MODE D'EMPLOI

Schémas explicatifs

**Idéal en salle d'attente**

**LES THÈMES TRAITÉS :**

- La carie
- La maladie parodontale
- L'édentation
- Porter un appareil amovible, les soins locaux
- Le kyste
- Après une chirurgie
- Orthodontie
- Problèmes esthétiques
- Taches, colorations et teintes
- Prévention infantile

### OUI, je commande **SOURIRE** MODE D'EMPLOI

Je retourne le bulletin avec mon règlement par chèque à l'ordre d'EDP SANTÉ : SOURIRE MODE D'EMPLOI

Le Décisium - Bâtiment C1- 1,  
rue Mahatma Gandhi - 13100 Aix-en-Provence  
Tél. : 04 42 38 58 54 - contact@edpsante.fr

Nom : .....  
Prénom : .....  
Adresse : .....  
Code postal : | ..... | Ville : .....  
Tél. : | ..... | .....  
Email : .....@.....

Je choisis la formule suivante (cocher la case correspondant à la formule choisie)

- |   |                                   |
|---|-----------------------------------|
| <input type="checkbox"/> Version papier | <b>Tarifs</b>                     |
| <input type="checkbox"/> 10 exemplaires | <input type="checkbox"/> 45 € TTC |
| <input type="checkbox"/> 20 exemplaires | <input type="checkbox"/> 82 € TTC |

Participation aux frais de livraison : + 4.50 €

Version numérique personnalisée

Utilisation illimitée, avec vos coordonnées et votre photo en couverture  290 € TTC (notre équipe prendra contact avec votre cabinet afin de créer votre couverture personnalisée)



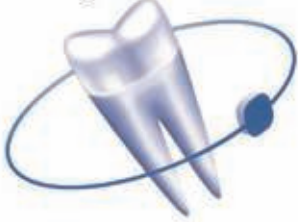CRS Evry : 429 728 827. Conformément à la loi « Informatique et Libertés » du 6 janvier 1978, vous disposez d'un droit d'accès et de rectification aux données personnelles vous concernant. Par notre intermédiaire, vous pouvez être amené à recevoir des propositions d'autres sociétés. Si vous ne le souhaitez pas, il suffit de nous écrire (EDP SANTÉ - Sourire, Le Décisium Bât. C1, 1 rue Mahatma Gandhi, 13100 Aix-en-Provence) en nous indiquant vos nom, prénom et adresse.

ÉDITION 2016

BON DE COMMANDE



G.E.O.S.



Groupe d'Etude Orthodontie et Sourire

# Une journée exceptionnelle avec Stefen Koubi Jeudi 26 Janvier 2017

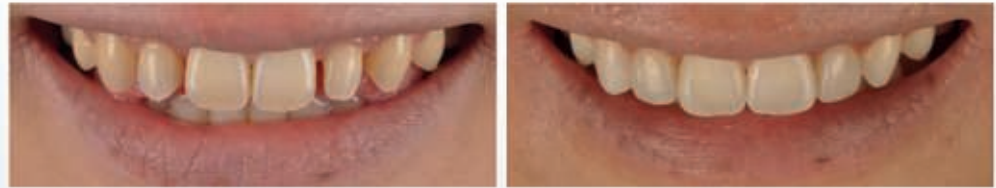Accueil des participants : 8h30  
Début des conférences : 9h **précises**  
Fin des conférences : 17h30

Dans les salons **FRIEDLAND** de l'**Hôtel NAPOLEON**,  
40, Avenue de Friedland 75008 PARIS

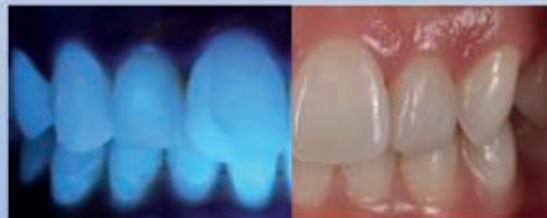


**Dr Stefen KOUBI**

Conférencier international  
MCU-PH faculté d'Aix-Marseille



*Nouveaux challenges de la dentisterie esthétique*  
**DU NO PREP AU PREP : critères décisionnels**



Inscription soirée : 250 € **avant** le 15 décembre  
350€ **après** le 15 décembre

Déjeuner **K** : 13h  
Nombre de places **LIMITÉES**



Dr Igal  
NAHMIAS  
(C.E.C.S.M.O. PARIS VI)

Bulletin d'inscription accompagné de votre chèque à renvoyer au  
CABINET NAHMIAS 6, Allée Théophile Binet - 93340 LE RAINCY

Dr : \_\_\_\_\_

Adresse : \_\_\_\_\_

Tel : \_\_\_\_\_ Email : \_\_\_\_\_

Nous contacter : [secretariat@cabinet-nahmias.fr](mailto:secretariat@cabinet-nahmias.fr) – 01.43.81.94.67

## ► La gamme de produits

DE NSK

# À chaque pratique son équipement

Les équipements NSK répondent à tous les besoins des chirurgiens-dentistes. Instruments rotatifs, micromoteurs, équipements de chirurgie, d'endodontie et de stérilisation figurent parmi l'éventail des produits.

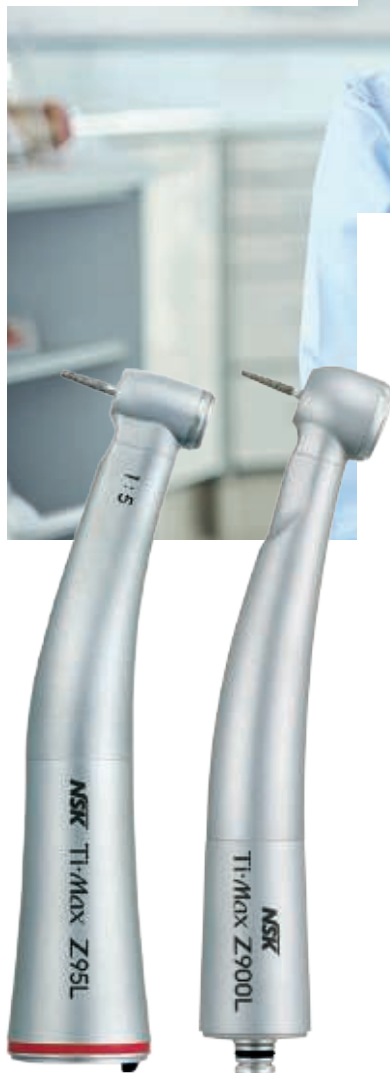**L**eader mondial dans le secteur de l'instrumentation rotative dentaire, **NSK** a été fondé en 1930. Créée par **Keiichi Nakanishi**, l'entreprise familiale japonaise est dirigée aujourd'hui par son petit-fils **Eiichi Nakanishi**. Côté en bourse, **NSK** se déploie dans 13 filiales à travers le monde et s'exporte dans 135 pays. La filiale française a vu le jour en 2005 et se compose de 25 collaborateurs.

La fiabilité, la qualité et l'ergonomie sont les maîtres-mots de l'entreprise. Le service, l'innovation et le design sont également les priorités affichées de la société qui propose une large gamme de produits et d'instruments.

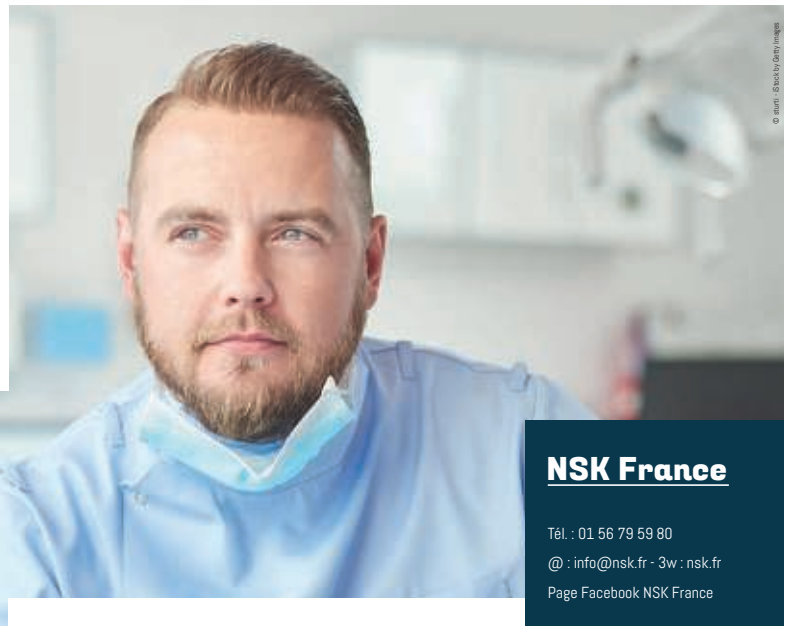
Huit familles de produits sont déclinées : instrumentation dynamique, hygiène buccale, endodontie, unité de soins mobile, chirurgie, hygiène et stérilisation, et laboratoire de prothèses.

### LES TURBINES ET CONTRE-ANGLES

Les instruments rotatifs (*turbines et contre-angles des gammes Ti-Max Z, Ti-Max X, S-Max M...*) sont catégorisés par classe : premium, avancée, spéciale, classique. Elles ont chacune leurs avantages : barreau de quartz, roulements céramique, système **Clean Head**, quadruple *spray*, revêtement **Duragrip** anti-dérapant, revêtement **Duracoat** résistant aux rayures.



Turbine et contre-angle



### NSK France

Tél. : 01 56 79 59 80

@ : info@nsk.fr - 3w : nsk.fr

Page Facebook NSK France

### LES MICROMOTEURS

Les micromoteurs (*NLX nano, NLX plus, NBX, M40 XS, Ti-Max X205L, DynaLED M205LG, S-Max M205, FX 205m*) sont tous dotés d'un *spray* interne (*hors FX205m*) et d'une lumière LED (*hors FX205m et S-Max M205*). Les nez ont été raccourcis afin de réduire la taille et le poids de l'instrument.

### LA GAMME D'HYGIÈNE BUCCALE

La catégorie hygiène buccale offre le choix entre divers équipements de la série **Varios** (970, 570, 370, 170) qui s'adaptent à vos pratiques quotidiennes lors des soins en parodontie, endodontie et maintenance implantaire. Les pièces à main **Varios 2**, ainsi que le large choix d'inserts viennent compléter ce matériel. Le **VariosCombiPro** allie détartreur ultrasonique et aéro-polisseur prophylactique pour une hygiène buccale efficace et un contrôle du biofilm.

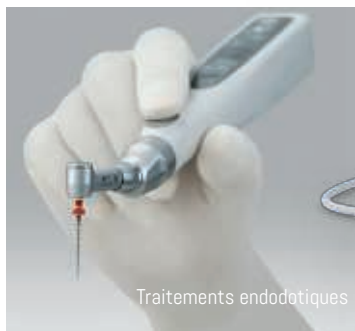Le détartreur **Ti-Max S970** permet quant à lui de réaliser un large éventail d'applications de procédures invasives à minima grâce à sa gamme d'inserts étendue. Le fabricant propose également deux systèmes de polissage à air pulsé : le **Prophy-Mate neo** (*pour traitements supra-gingivaux*) et le **Perio-Mate** (*pour des traitements sous-gingivaux*).

### LES TRAITEMENTS ENDODONTIQUES

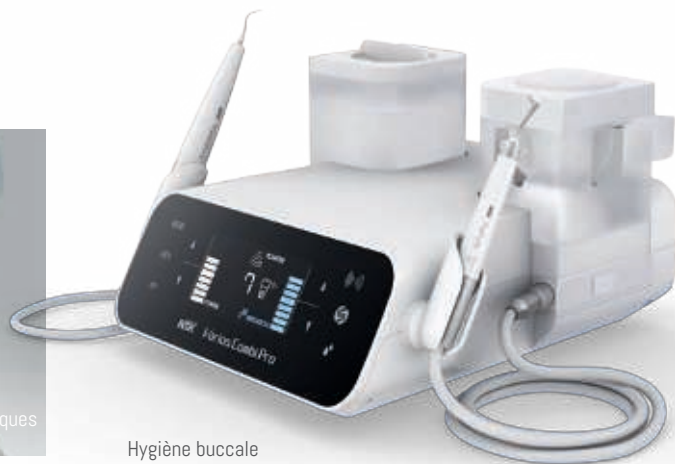La gamme endodontie est composée de l'**Endo-Mate TC2**, de l'**Endo-Mate DT**, du localisateur d'apex **Ipx II** et de la pièce à main **Ti-Max Ti-Endo**. Les pièces à main **Endo-Mate** permettent de réaliser tous les traitements endodontiques grâce à une maîtrise du couple et une inversion automatique. Les mouvements sont facilités grâce à la technologie sans fil du **TC2**.

La catégorie hygiène buccale offre le choix entre divers équipements.

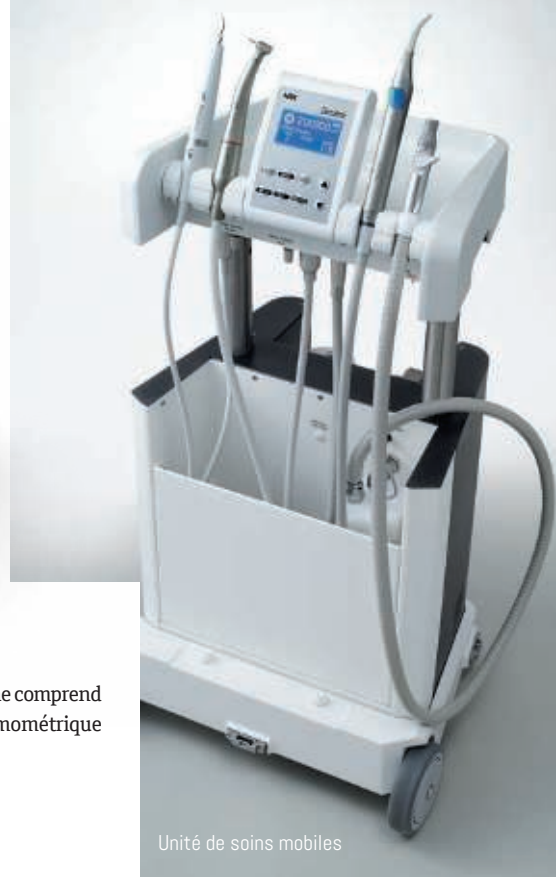



Traitements endodontiques



Hygiène buccale



Unité de soins mobiles

### LES UNITÉS DE SOINS MOBILES

Il est possible de réaliser des interventions à l'extérieur du cabinet grâce au Dentalone et au système d'irrigation et d'aspiration **VIVAsupport2** (accompagné du micromoteur portable **Vivamate G5**). Les unités de soins mobiles sont prévues pour des actes de dentisterie opératoire ou préventive dans les domaines comme l'humanitaire, les soins à domicile, les écoles, les hôpitaux, l'armée.

### LA CHIRURGIE

Les équipements de chirurgie allient technologie et facilité d'usage. La synergie des moteurs **SurgicPro** et **VarioSurg3**, complétés par le système de contrôle unique **Duo Cart**, rendra les actes chirurgicaux plus rapides et sécurisés. Les contre-angles d'implantologie **Ti-Max**, **S-Max**, **ER**, les pièces à main chirurgicales **SG** et la large palette d'inserés pour **VarioSurg** s'adapteront à tous

les cas cliniques. Cette gamme comprend également la visseuse dynamométrique prothétique sans fil **ISD 900**.

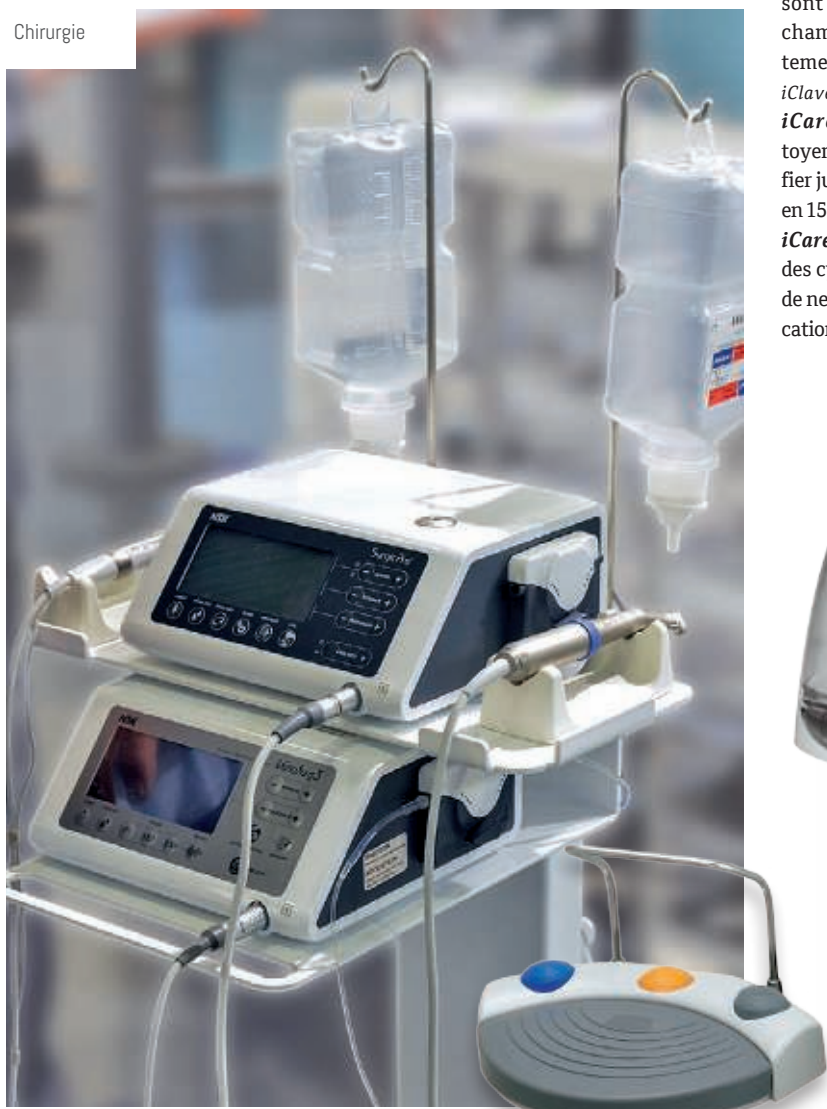### L'HYGIÈNE ET LA STÉRILISATION DES INSTRUMENTS ROTATIFS

Les autoclaves **iClave plus** (18 et 23L), **iClave HP** (4,5L) et **iClave mini** (2,5L) sont tous équipés d'une chambre en cuivre hautement conductrice (hors **iClave mini**). L'automate **iCare+** permet de nettoyer, désinfecter et lubrifier jusqu'à 4 instruments en 15 minutes. L'automate **iCare** réalise quant à lui des cycles indispensables de nettoyage et de lubrification, avant stérilisation.



Hygiène et stérilisation

Chirurgie



### LABORATOIRE DE PROTHÈSE

**NSK** propose également un ensemble de moteurs pour laboratoire de prothèse. La série **Ultimate XL** est composée de 5 moteurs et 3 micromoteurs, pour s'adapter à toutes les habitudes de travail. La gamme **Presto** assure performance et précision. Le **Volvere i7** est compact et perfectionné, tout en conservant une puissance efficace. ☺



Volvere i7

# ► les petites annonces

ÉCHANGES ENTRE PROFESSIONNELS

Pour un maximum de visibilité, le service « Petites Annonces » de Dentoscope vous propose ses formules « TOUT COMPRIS ». Rendez-vous sur : [edp-dentaire.fr/petites-annonces](http://edp-dentaire.fr/petites-annonces) pour connaître toutes les modalités !

## OFFRES D'EMPLOI

### 2016-10-06-3 / 68 - COLMAR

Agent commercial indépendant. Nous faisons partie des leaders mondiaux dans la fabrication d'instruments rotatifs pour les cabinets dentaires et laboratoires de prothèse dentaire. Dans le cadre de notre activité sur le marché français, nous élargissons notre force de vente directe avec des agents commerciaux indépendants. Vous représentez directement la société auprès de notre cible. Vous êtes un vendeur actif, idéalement issu du monde dentaire, mais pas uniquement. Dans le cadre de votre activité, vous êtes constamment amené à être en contact avec les cabinets ou laboratoires dentaires. Nous vous formons aux techniques dentaires et à nos produits. Aussi, nous prenons en charge vos activités de vente et vous appuyons avec des actions et outils marketing. La réalisation de vos ventes sera rémunérée par une commission motivante. Nos instruments sont utilisés au quotidien par les dentistes et prothésistes. Nous vous offrons l'opportunité de développer un réseau en pleine expansion avec des produits de fabrication allemande de haute qualité et un bon positionnement tarifaire. Vous souhaitez relever le défi ? Alors merci de nous envoyer votre candidature complète avec la réf. *NTI-Agent co.* en précisant vos activités, expériences, qualifications, gamme de vente actuelle ainsi que votre secteur géographique par mail.  
@ : [nti@ipn-eurocentre.com](mailto:nti@ipn-eurocentre.com)

## Collaboration

### 2016-10-19-2 / 21 - DIJON

Cabinet DIJON recherche collab. en vue asso., vaste local, pratique implanto., quartier en renouveau, la clientèle est à créer aux côtés d'un praticien senior.  
Tél. : 03 80 52 85 94  
@ : [cadjdent@orange.fr](mailto:cadjdent@orange.fr)

**dentoscope**

Journal + Internet

la formule gagnante

de toutes vos annonces

### 2016-10-05-4

#### 29 - QUIMPER

Clinique de l'Océan recherche collaborateur ou associé en vue de cession. Cabinet d'implanto., paro., omnipratique dans locaux exceptionnels : bloc opératoire, panoramique *cone beam Vatech*, C.A. 700 K€, 4 jours/semaine. Plus d'informations sur le site de la Clinique de l'Océan Quimper.  
Tél. : 06 81 10 56 17  
@ : [jerome.picard@orange.fr](mailto:jerome.picard@orange.fr)

### 2016-09-19-346

#### 58 - NEVERS

Urgent recherche un collaborateur ou une collaboratrice pour cause de départ d'une associée pour raison familiale. Le cabinet se situe dans le quartier historique de Nevers (*commune près du circuit de Magny-Cours*). Le cabinet a été refait à neuf en 2014. Il est doté de tous les équipements radiologiques, numériques, endodontiques nécessaires pour travailler en méthode d'approche globale (*implantologie et parodontologie pratiquées régulièrement au cabinet*). Une assistante administrative et deux assistantes fauteuil sont avec nous.  
Tél. : 03 86 36 03 78  
@ : [sophie.collomb@orange.fr](mailto:sophie.collomb@orange.fr)

### 2016-10-04-2/83

#### CAVALAIRE-SUR-MER

Cavalaire, Var, cherche un remplaçant ou une remplaçante pour cause de congé maternité puis collaboration éventuelle, omnipratique, au 01/12/2016. Bon potentiel.  
Tél. : 04 94 01 91 01  
@ : [valery.grard@free.fr](mailto:valery.grard@free.fr)

### 2016-09-22-1

#### 84 - VEDÈNE

Proximité Avignon recherche un collaborateur ou une collaboratrice en omnipratique sur un poste existant pour intégrer une équipe pratiquant l'approche globale avec plateau technique performant. Expérience souhaitée en vue d'association.  
Tél. : 06 20 75 44 73  
@ : [hubert.palma@wanadoo.fr](mailto:hubert.palma@wanadoo.fr)

## Assistant dentaire H/F

### 2016-09-19-360

#### 11 - LÉZIGNAN-CORBIÈRE

Entre Narbonne et Carcassonne, cabinet d'omnipratique dynamique recrute assistant(e) diplômé(e) en CDI ou étudiant(e) en contrat de professionnalisation. Travail à 4 mains avec un seul des 3 praticiens. Sérieux et esprit d'équipe recherchés. Contacter Nathalie.  
Tél. : 04 68 27 62 75/06 88 58 59 03  
@ : [david.beille@gmail.com](mailto:david.beille@gmail.com)

## CABINET

### Collaboration/vente

### 2016-09-19-384

#### 12 - ONET-LE-CHÂTEAU

Retraite fin 2017, propose collaboration vente avec ou sans les murs, bâtiment neuf 100 m<sup>2</sup>, parking privé, radio panoramique, 2 salles de soins, assistante. CA 700 K€. Photo sur demande.  
Tél. : 05 65 42 80 68  
@ : [jm.sauveplane@orange.fr](mailto:jm.sauveplane@orange.fr)

## Vente

### 2016-09-26-3

#### 01 - LAGNIEU

Proximité Lyon, vends cabinet tenu 40 ans cause retraite. Cabinet omnipratique avec ODF, 3 praticiens en SCM. Chirurgie implantaire à développer dans salle dédiée. C.A. moyen de plus de 500 000 € avec 10 semaines de congés. Possibilité d'accompagnement en collaboration.  
Tél. : 04 74 34 80 55  
@ : [patrick.dupuy@netmedicom.com](mailto:patrick.dupuy@netmedicom.com)  
3w : [cabinetdentairelagnieu.com](http://cabinetdentairelagnieu.com)

### 2016-09-19-15

#### 06 - CAGNES-SUR-MER

Vends cabinet dentaire tenu 40 ans cause retraite. Pano, salle implanto, très bien équipé, matériel impeccable. Présentation clientèle et accompagnement possible.  
Tél. : 04 93 20 52 37  
@ : [lejoncour.g@orange.fr](mailto:lejoncour.g@orange.fr)

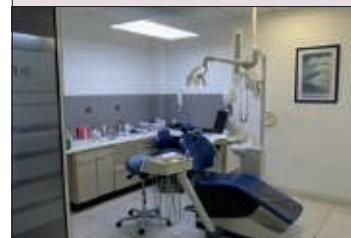
### 2016-10-03-3 / 06 - NICE

Cabinet dentaire idéalement situé entre Nice et Monaco, en bord de mer. Matériel en excellent état. Bonne patientèle. Possibilité d'un 2<sup>e</sup> fauteuil.  
Tél. : 04 91 52 18 50  
@ : [cabinet.ferchat@wanadoo.fr](mailto:cabinet.ferchat@wanadoo.fr)

### 2016-09-19-352

#### 13 - MARSEILLE

Omni. au sein d'une SCM de 2 praticiens. Situation très agréable, en bord de mer (*Corniche*). Local type commercial en Rdc. Réagencement récent (100 m<sup>2</sup>). Accessibilité. Fauteuil *Sirona*, RVG, Pano., informatique en réseau. Implanto. matériel. Possibilité 2<sup>e</sup> fauteuil (*local pré-équipé*). C.A. : 240 K€. 3,5 j/sem./10 mois.  
Tél. : 04 91 52 18 50  
@ : [cabinet.ferchat@wanadoo.fr](mailto:cabinet.ferchat@wanadoo.fr)



### 2016-09-20-2 / 14 - VIRE

Praticien 67 ans en cumul emploi retraite cède cabinet ergonomique, 115 m<sup>2</sup>, deux fauteuils, Rdc, accès PMR, centre-ville, grand parking, 5 000 dossiers, prix 15 K€ compensés par prime CPAM de 15 K€ par praticien pour zone très sous-dotée. Les murs sont actuellement à vendre en agence immobilière (*cabinet Folliot - Vire : 02 31 69 14 14*) au prix du marché. Plus d'information par téléphone.  
Tél. : 06 77 78 17 47  
@ : [alain.nanci@orange.fr](mailto:alain.nanci@orange.fr)

### 2016-10-24-1 / 45 - ORLÉANS

Vends cabinet à Orléans centre (125 m<sup>2</sup>), dans immeuble médical. Bon C.A., patients très agréables. Matériel en bon état (*pano, Vistascan*). Aux normes handicapés. 5 parkings indiv. et patients. Proximité gare. Intéressant pour un couple (2 fauteuils).  
Tél. : 02 38 54 62 63  
@ : [dracouvret@lerss.fr](mailto:dracouvret@lerss.fr)



## dentoscope

Journal + Internet

la formule gagnante

de toutes vos annonces

### 2016-09-19-345 / 50 - VALOGNES

Vends cabinets et belle maison attenante, entrées indépendantes. Les 2 cabinets sont tout équipés sur jardin. Pas de personnel, prothésiste à 200 m, gare, lycée, hôpital, mer à 15 min. Prix : le tout 490 000 €.

Tél. : 06 05 29 81 67/06 05 29 87 68

@ : anne.feyeux@gmail.com

### 2016-09-19-347/54 - NANCY

Cause mutation, vend cabinet omni. et implanto. à proximité des transports publics.

Emplacement idéal du centre-ville (place), le cabinet de 100 m<sup>2</sup> (murs + 2 parkings + 3 caves) comprend 2 fauteuils, 1 tube radio X, 1 capteur RVG, 2 caméras intra-buccales, 2 autoclaves, Assistina, info. en Windows 10. Actuellement exercice 3 j./sem.

Tél. : 07 68 05 51 18

@ : marlot\_andre@yahoo.fr

### 2016-09-19-18

#### 62 - LE TOUQUET-PARIS-PLAGE

Pour création, vend cabinet dentaire 60 m<sup>2</sup> tout équipé au tarif de l'immobilier. Local disponible et prêt à l'emploi. Matériel offert en très bon état : 2 fauteuils, pano Planmecca, rétro-alvéolaire, compresseur, aspiration, meubles, soudeuse. Il suffit d'ajouter un autoclave et un bac à ultrasons ou un thermodésinfecteur et le local est opérationnel. Bien situé en Rdc d'une résidence récente. Place de parking privative + cave. Bon potentiel grâce à une population de retraités sympathiques avec pouvoir d'achat. Qualité de vie excellente. Possibilité de location à 1 200 €/mois ou de vente, prix : 250 000 €.

Tél. : 06 03 94 48 27

@ : henri.delcourt@nordnet.fr

### 2016-09-19-371

#### 62 - LE TOUQUET-PARIS-PLAGE

Vend cabinet dentaire dans une SCM de 3 praticiens. Omnipratique, esthétique, implantologie. Exercice agréable, cadre de vie exceptionnel.

Tél. : 06 60 87 85 33

@ : cousinfred@yahoo.fr

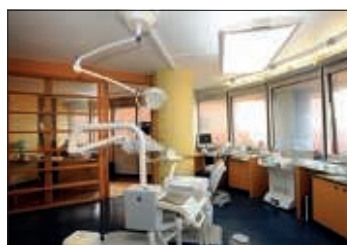### 2016-09-19-361

#### 66 - PERPIGNAN

Vends pour cause de retraite, centre-ville, superbe cabinet 180 m<sup>2</sup>, vue panoramique, spacieux et moderne. 2 fauteuils, possibilité 3<sup>e</sup>, radio pano, informatisé, laser, implantologie. Peut convenir à un couple de chirurgiens-dentistes. Prix à débattre avec ou sans murs. Possibilité accompagnement la première année.

Tél. : 06 07 01 40 15

@ : soof66@orange.fr



### 2016-10-05-6

#### 68 - COLMAR

Dans maison médicale cède pour cause de retraite cabinet tenu 36 ans à Turckheim. C.A. 600 K€ pour 30 h/sem. Patientèle très agréable.

Tél. : 06 15 41 49 64

@ : philippe.bernhard@free.fr

### 2016-09-19-385 / 69 - LYON

Vends, cause retraite, cabinet (37 ans), 1 praticien, 2 fauteuils. Avec/sans murs, excellent emplacement, 119 m<sup>2</sup> : proche Part-Dieu/Tour Incity. Sous-sol de 18 m<sup>2</sup> communiquant par un escalier interne : local tech./réserve/vestiaire. Agencement idéal : Rdc, luminosité, espace..., accès direct, aux normes d'accessibilité. Logiciel : Julie, réseau. Avec/sans assistante.

Patientèle fidèle, travaux omni., paro., implanto. Local et matériel : entretien minutieux. Ergo. du cabinet : chaîne de sté., organisation bacs et cassettes (HuFriedy).  
Tél. : 06 11 02 38 56 - @ : dr.relin,jean@gmail.com  
3w : docteur-relin.fr

## dentoscope

Journal + Internet

Rendez-vous sur :  
[edp-dentaire.fr/  
petites-annonces](http://edp-dentaire.fr/petites-annonces)

pour connaître toutes  
les modalités !

Pour vos annonces dentaires, misez sur la force de diffusion de notre groupe !

## AVEC NOS PACKS, DIFFUSEZ VOS ANNONCES



Pour passer votre annonce, une seule adresse :

[www.edpdentaire.fr](http://www.edpdentaire.fr) onglet « petites annonces »

Support téléphonique au 04 42 38 58 54

### Sur internet : le site edp-dentaire

10 000 visiteurs par mois | 30, 60 ou 90 jours

- + Dentoscope : envoyé aux 27 000 cabinets dentaires de France métropolitaine
- + Orthophile : lu par 50 % des orthodontistes.

### MAXIMISEZ VOTRE EFFICACITÉ AVEC :

- + des options de diffusion presse dans *Indépendantaire* diffusé à 10 000 exemplaires.
- + des options de visibilité (photos, mise en avant, etc.)



# ► les petites annonces

ÉCHANGES ENTRE PROFESSIONNELS

**2016-10-12-1**

**69 - LYON**

À vendre à Lyon dans le 7<sup>e</sup> sur le boulevard Yves Farge, locaux de 128 m<sup>2</sup> en Rdc sur jardin, idéalement placés et agencés pour un cabinet dentaire ou d'orthodontie, proches de tous commerces (*alimentaires, pharmacie*), des transports (*tram, métro, bus*) et axes autoroutiers. Vous disposerez d'un espace actuellement composé d'une grande entrée, de 6 bureaux, d'un espace cuisine et sanitaires. Possibilité de 3 garages/box fermés en sous-sol. Contact Isabelle Rampa (*Agent Co*).  
Tél. : 06 14 56 50 49  
@ : [i.rampa@pietropolis.fr](mailto:i.rampa@pietropolis.fr)

**2016-09-19-370**

**74 - ANNECY**

Qualité de vie et de travail intéressantes, cède cause retraite, activité omnipratique orientée paro., implanto., prothèse dans cabinet deux praticiens en SCM. Plateau technique complet sur 4 fauteuils dont un bloc chirurgical avec SAS et asepsie par surpression. Local pano. Informatique en réseau. Cabinet moderne et vaste dans immeuble professionnel avec 9 places de parking. Charges modérées. Murs cessibles. Période d'accompagnement possible.  
Tél. : 04 50 23 02 55  
@ : [scmenrioremetras@bbox.fr](mailto:scmenrioremetras@bbox.fr)

**2016-09-20-3**

**75 - PARIS**

En prévision d'une retraite en juin 2017 après un exercice de 42 ans au service d'une patientèle fidèle et agréable, je cède mon cabinet avec murs, quartier de l'Étoile. Toutes solutions envisageables. 45 m<sup>2</sup> professionnel avec possibilité d'y adjoindre un appartement mitoyen de 40 m<sup>2</sup>. Depuis 2 ans exercice réduit pour convenance personnelle avec bon potentiel sur 4 ou 5 j. Cabinet refait à neuf avec équipement complet.  
Tél. : 06 09 40 33 45  
@ : [daniele.schaller@orange.fr](mailto:daniele.schaller@orange.fr)

**2016-09-19-24**

**76 - ROUEN**

Rouen centre, cède cabinet dentaire. Très bel outil de travail, bien équipé, 90 m<sup>2</sup>.  
Tél. : 02 32 08 41 71  
@ : [rouendentaloffice@yahoo.fr](mailto:rouendentaloffice@yahoo.fr)

**2016-10-06-2**

**78 - SAINT-GERMAIN-EN-LAYE**

Cabinet vend matériel et patientèle sans local cause retraite.  
Tél. : 06 84 04 14 72  
@ : [drbonanmarc@gmail.com](mailto:drbonanmarc@gmail.com)

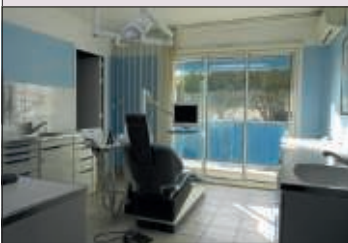**2016-09-19-3 / 83 - RAMATUELLE**

Urgent, cède cabinet situation (*bord de mer*) et cond. de travail excep. C.A. sur 3,5 j. Deuxième salle opératoire aménageable, convient semi-retraite (*au soleil !*). Clientèle facile, agréable et en partie étrangère.  
Tél. : 04 94 79 28 59 - @ : [frjammes@aol.com](mailto:frjammes@aol.com)

**2016-09-19-375/83**

**SIX-FOURS-LES-PLAGES**

Cause retraite cède cabinet dentaire - avec ou sans les murs - tenu 38 ans. Local 60 m<sup>2</sup> aux normes handicapés. Situé dans quartier résidentiel à 2 minutes des plages. C.A. moyen : 200 K€ sur 3 jours. 2 fauteuils dont un *Sirona, Julie* en réseau.  
Tél. : 06 07 34 34 89  
@ : [a.nieradka@wanadoo.fr](mailto:a.nieradka@wanadoo.fr)



**2016-09-19-353**

**83 - SAINT-TROPEZ**

Vente activité et murs, emplacement de premier ordre pour exercice privilégié sur le port de Saint-Tropez.  
Tél. : 06 15 38 64 98  
@ : [joselouis.garcia@wanadoo.fr](mailto:joselouis.garcia@wanadoo.fr)

**2016-10-04-1 / 89 - YONNE**

Yonne nord - 1h30 de Paris. Cause retraite fin 2016 cède cabinet. Environnement paisible. Patientèle agréable et fidèle - à développer. Équipement de qualité. Sans personnel. Locaux loyer raisonnable. *Julie* RVG. Prix à débattre.  
Tél. : 06 14 67 08 00  
@ : [henri.mesley@orange.fr](mailto:henri.mesley@orange.fr)

**2016-09-19-351 / 93 - GAGNY**

Cède cabinet, au cœur de Gagny, dans une belle résidence sur l'axe principal et à 100 m de la gare RER E. Surface de 65,96 m<sup>2</sup>, entièrement rénové. Deux salles de soins, équipements récents voire neufs pour certains. Idéal pour une association, très fort potentiel, clientèle fidèle depuis de nombreuses années. 2 parkings privés. Disponible immédiatement. C.A. : 290 K€ 4 j./sem.  
Tél. : 01 43 02 39 39  
@ : [ag507@century21france.fr](mailto:ag507@century21france.fr)

**2016-10-26-9**

**93 - LES LILAS**

Vends cabinet récent avec 2 fauteuils *Kavo*, panoramique *Planmeca, Vistascan, Gamasonic*. Situé à 2 pas du métro Mairie des Lilas (*ligne 11*) et à 20 min de Châtelet. Le cabinet est au 2<sup>e</sup> étage sans ascenseur, dérogation handicapés validée. Bail renouvelé pour 9 ans. Gros potentiel. C.A. sur 3 jours 250 K€. Étudie toutes les propo. Possibilité d'une collaboration avant si nécessaire à partir du 7 novembre.  
Tél. : 06 88 59 63 97  
@ : [drfoscolo@gmail.com](mailto:drfoscolo@gmail.com)

**2016-10-19-3**

**94 - NOGENT-SUR-MARNE**

Urgent pour cause départ à l'étranger, cède cabinet dentaire tenu 20 ans (*murs et patientèle*) en parfait état dans un cadre clair et agréable avec 2 fauteuils, assistante qualifiée, matériel de qualité en bon état, informatique *Carestream Trophy*, RVG, esthétique (*lampe Zoom*), possibilité panoramique, dérogation normes handicapés. C.A. moyen 165 K€ sur 2,5 jours + murs (*local 60 m<sup>2</sup>*). Intéressés, contactez-moi via le site. À bientôt  
Tél. : 06 14 26 12 34  
@ : [laet.eric@wanadoo.fr](mailto:laet.eric@wanadoo.fr)

## MATÉRIEL DIVERS

### Achat

**2016-09-19-367**

**59 - LILLE**

Achète ancien mobilier médical 1900-1950 en bois/métal. Meuble/vitrine avec plateau ou tablette en marbre, portes vitrées et nombreux tiroirs. Meuble rond avec dessus en verre opalin. Ancien sujet anatomique (*écorché*), crâne et squelette d'étude. Tout mobilier, luminaire et objet de décoration de salle d'attente et maison datant des années 1950-1980. Achat dans toute la France.  
Tél. : 06 82 43 78 10  
@ : [huet1972@gmail.com](mailto:huet1972@gmail.com)

### Ventes

**2016-11-03-2**

**33 - TARGON**

Pour raison de santé à vendre solution CFAO complète *Carestream* comprenant : un scanner couleur réelle, USB, sans poudre *CS 3500* garantie 3 ans, une unité d'usinage *CS 3000* garantie 1 an, un four à céramique *Vita Programat CS 2*. Mises à jour des logiciels incluses. Installation par réseau *Carestream*.  
Contact : Ch Leconte au 06 07 54 49 90.

**2016-10-03-2**

**75 - PARIS**

Suite cessation d'activité, à vendre : cabinet : *Unit Airel PE8 Twin (2005)* + fauteuil programmable *unit 6* instruments comprenant : soufflette, 2 turbines *Kavo* et WH (*sans lumière*), 2 micromoteurs électriques *Bien-Air MC2* et *MC3 LED (avec lumière)*, détartreur *Suprasson Newton Satelec (sans lumière)*, vasque sur bras télescopique. Aspirateur chirurgical *Dürr Dental* + séparateur amalgame sous coffrage isolant. Support *Cattani* 2 tuyaux, sur bras télescopique. Tablette sur roulettes avec camping gaz intégré. Un siège opérateur. Un siège assistante. Meubles muraux métalliques avec vasque *Jouk*. Meubles muraux de rangement suspendus façon « ronce de noyer » avec angle. Meubles de rangement façon « ronce de noyer » sur piétements au sol. Malaxeur *Pentamix 3M*. Malaxeur amalgame. Injecteur anesthésique *Anaeject*. Lampe à polymériser *Translux CL Kulser*. Localisateur apex *Raypex 5 VDW*. Moteur endo. multiprogrammes *Wave One Dentsply Maillefer*. Scialytique Philips et générateur *Gendex Oralix (1997)* sur colonne plafonnier et bras télescopiques. Chariot mobile *Zilfor* 3 plateaux avec interrupteur électrique sur roulettes. Meuble à tiroirs (7) sur roulettes. *Gutta cut WDW*. Aéropolisseur *Dentoprep* avec connecteur *Kavo*. Matériel et meubles laboratoire : bac nettoyage et désinfection ultrasons, 1 litre. Thermoformeur *Ultradent*, stérilisateur *Alphaklave 2012 (4 ans)*. Autolaveur thermo-désinfecteur *Miele G7731 (1991)*. Compresseur bicylindre *Dürr Dental* avec coffrage isolant (1991).  
Tél. : 06 11 01 77 56  
@ : [dr.mandel.gerard@gmail.com](mailto:dr.mandel.gerard@gmail.com)

**2016-09-19-388**

**76 - DIEPPE**

Cause passage à la 3D, vends pano. *Orthophos XG5 (3 ans)* et env. 1 500 clichés. Parfait état. Photos et clichés disponibles sur demande. Prix : 9 000 €  
Tél. : 02 35 84 83 74  
@ : [cabinetdentaire.verrazano@orange.fr](mailto:cabinetdentaire.verrazano@orange.fr)

**dentoscope**

Journal + Internet

la formule gagnante

de toutes vos annonces





**MADE IN FRANCE**

LABORATOIRE  
**WEBERT**

**DEPUIS 1990**

*Ne cherchez pas plus loin*

GARANTIE

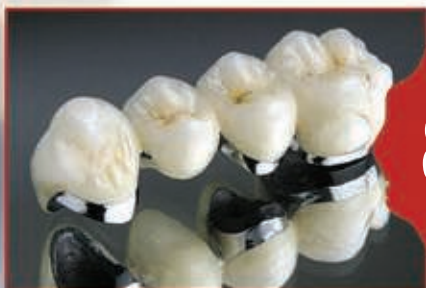**5** ANS



**JOURNÉES  
PORTES OUVERTES**

24 & 25 nov 2016  
à 15 minutes  
du Palais  
des Congrès

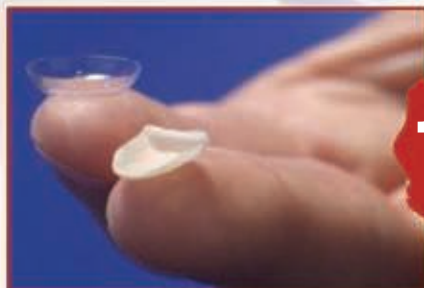Laboratoire de 600 m<sup>2</sup>  
de haute technologie  
référencé ANSM



**89€**

C.C.M. Webert - Alliage Co. Cr

**>>>Transport gratuit**



**119€**

Facette pelliculaire  
E max (0,3 mm)



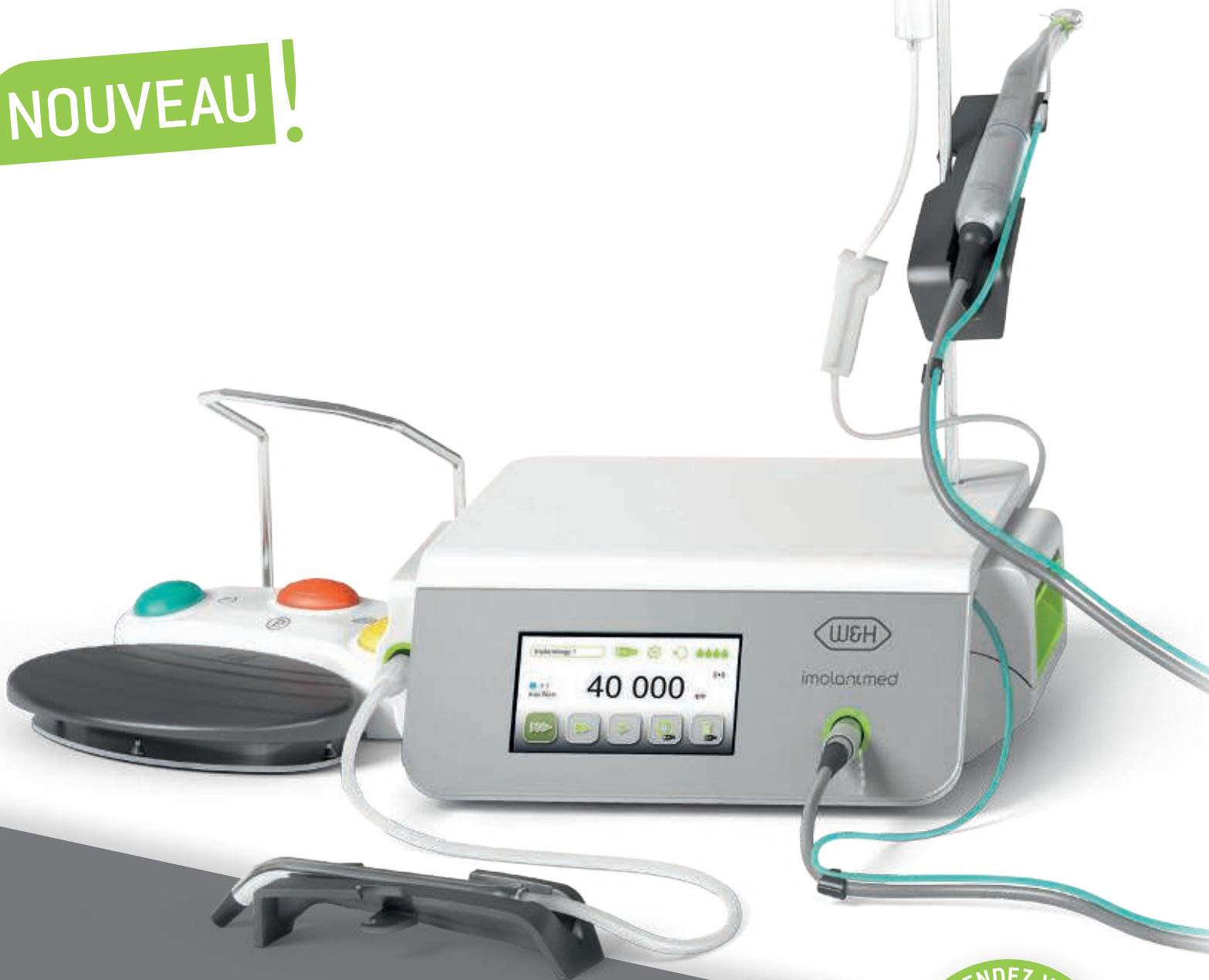**01 42 26 33 33**

109 rue Lemercier - 75017 Paris - [www.webert.fr](http://www.webert.fr)



Respecte vos besoins  
aujourd'hui et demain

**NOUVEAU !**



Module W&H Osstell ISQ  
pour mesurer la stabilité des implants  
et leur ostéointégration

Écran couleur tactile

Commande au pied sans fil



implantmed