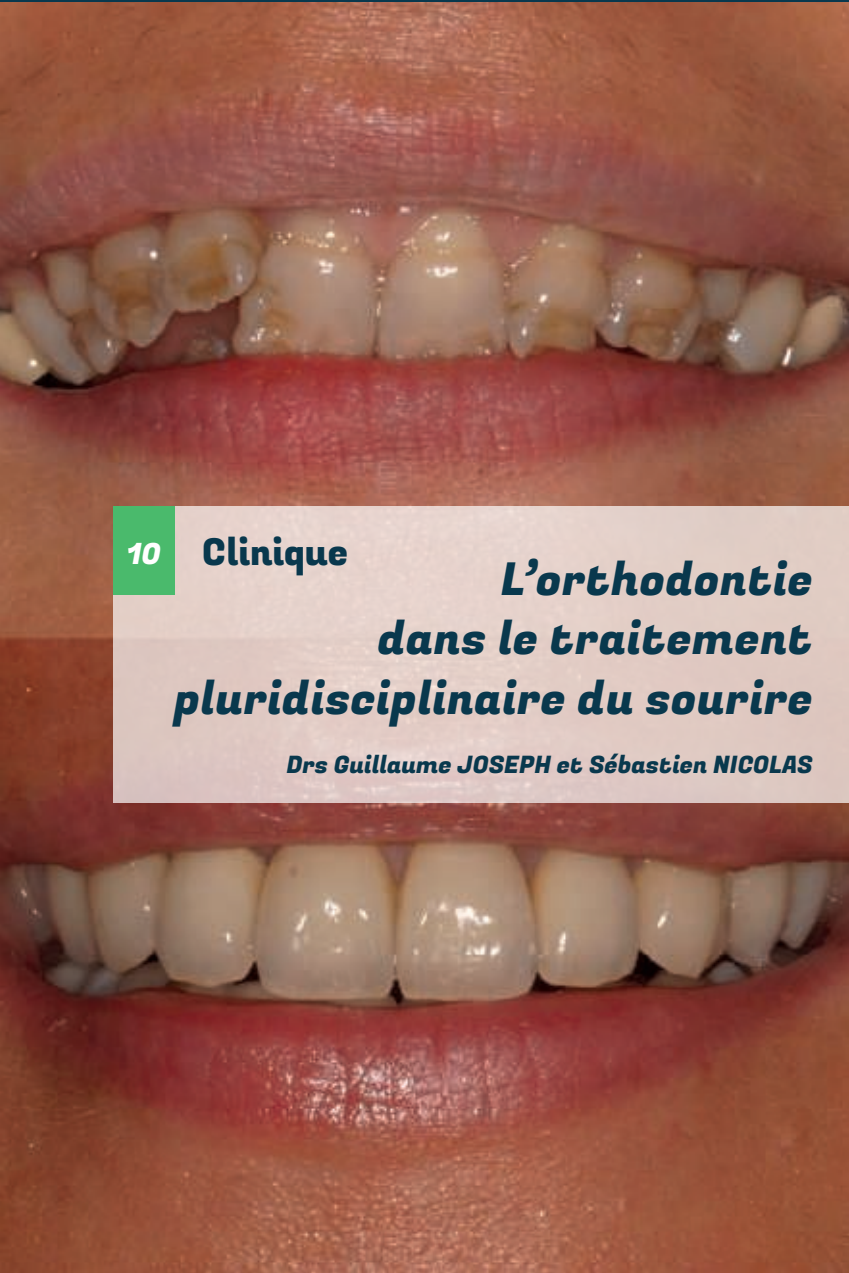

# DENTOSCOPE

L'actualité clinique et pratique des cabinets dentaires



**10 Clinique**

## L'orthodontie dans le traitement pluridisciplinaire du sourire

*Drs Guillaume JOSEPH et Sébastien NICOLAS*

Les dents retrouvent luminosité et fluorescence naturelles

Eclaircissement dentaire professionnel

### Un sourire de PURE BEAUTÉ

Produit cosmétique et dispositif médical de classe IIa pour soins dentaires. Réservé aux professionnels de santé. Lisez attentivement les instructions figurant sur la notice avant toute utilisation. Non remboursé par les organismes de santé. Laboratoire Itena Clinical 83 avenue Foch 75 116 Paris, Mars 2017.

LABORATOIRE FRANÇAIS  
[www.itena-clinical.com](http://www.itena-clinical.com)

**ITENA**  
CLINICAL PRODUCTS

## Prot i Lab

Nos prothèses fabriquées en France :

- CCM : 81,50€
- Stellite<sup>®</sup> : 139€
- Céramique sur zirconium : 124€

- Le plus haut niveau de qualité
- Gamme Diamant : prothèses fabriquées en France
- Prothésiste Conseil dédié

\* Stellite CoCr finition directe, dents en supplément

5 rue Georgette Agutte • 75018 PARIS

0 800 81 81 19 Service à votre écoute

[www.protilab.com](http://www.protilab.com)

## Événement

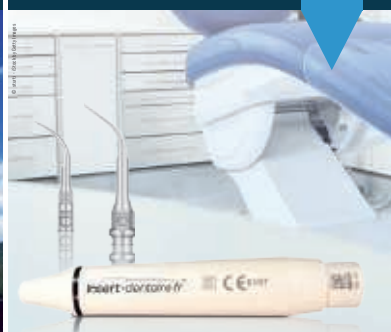Le Groupe TBR fête ses 30 ans

26

## Gamme produits

Un choix d'inserts de qualité

46



# PROXI DENTAL innovation

**30%**

**de réduction**  
La première facture\*\*

**10%**

**de réduction**  
6 factures suivantes\*\*

**1**

**interlocuteur  
unique**

Essayez l'offre **3+**

**N°Azur 0 810 310 308**

PRIX APPEL LOCAL



Proxi  
Dental  
LES PROTHÉSISTES DENTAIRES ASSOCIÉS



Proxi  
Dental  
LES PROTHÉSISTES DENTAIRES ASSOCIÉS

la pointe de la technologie à votre service



## Revenir à l'essentiel ...

**L'**élection présidentielle passée, nous voilà replongés dans une autre période politique. Chacun va s'accrocher comme il peut, pour ne pas perdre sa place. Pour d'autres, c'est le moment de commencer ou recommencer une carrière... Nous allons revoter et donnerons tous pouvoirs à ceux que nous élirons. N'est-il pas temps de revenir à l'essentiel, d'estimer les vrais besoins en toute chose et de mettre en place une participation active ? Il est évident que tous ces besoins n'ont rien à voir avec les lignes politiques de telle ou telle tendance et qu'il faudra s'attacher aux vraies priorités. Dans le domaine de la santé, et plus précisément celui de la dentisterie, que voulons-nous ? Voulons-nous réformer la notion actuelle du *numerus clausus* ? Voulons-nous mettre en place une formation

initiale différente ? Voulons-nous garder une part importante à un exercice libéral ? Voulons-nous être plus indépendants dans notre relation avec l'Assurance maladie, les assurances complémentaires et mutuelles diverses ? Voulons-nous, oui ou non, maîtriser l'organisation de nos structures d'accueil ? Voulons-nous régresser ou avancer ? Voulons-nous maintenir une qualité de soins ?...

Toutes ces questions et bien d'autres ne pourront trouver de solutions acceptables par le plus grand nombre que si elles sont soumises à enquêtes, posées directement entre professionnels. Les patients ne demandent qu'à être bien soignés, dans des délais raisonnables, et suivis de façon à éviter autant que possible les maladies et toutes les thérapies qui en découlent. Pour obtenir des résultats, une seule voie s'ouvre : nous devons participer, contrôler et choisir, après consultations, les orientations qui recueillent la majorité, sans attendre les élections générales suivantes. Il faut créer une politique active et participative permanente qui remonte aux politiques et aux dirigeants. Il est temps de dynamiser ce mouvement pour éviter tous ces mécontentements qui sont notre quotidien depuis tant d'années. Si nous avons foi en notre avenir, si chaque corporation s'organise, se restructure pour le bien public, nos élus seront bien obligés d'écouter et d'agir en conséquence. Pour le moment,

nous subissons, tout vient d'en haut. Et nous râtons !

Notre prochain quinquennat, sans notre détermination, mettra vraisemblablement en place tout ce que le gouvernement du précédent a généré, à savoir : le tiers-payant généralisé, le prélèvement de l'impôt à la source, le règlement arbitral pour notre profession, mais sûrement aussi pour toutes les professions de santé... On nous promet la mise en place de 3 000 maisons de santé, une soi-disant médecine gratuite pour tous... Nous autres dentistes et tous ceux qui gravitent autour de nous, devons-nous assister sans rien dire, sans émettre de contestation à la disparition d'un siècle de travail pour subvenir correctement

aux besoins des patients. Beaucoup d'analystes sincères reconnaissent que plus de 9 % de la population française peut trouver un dentiste à moins de un kilomètre de son domicile. Seul l'exercice libéral

**Essayons de changer, et le monde changera, sans doute...**

l'a permis. Continuons à nous poser les bonnes questions, continuons à proposer une véritable refonte de notre exercice dans un respect mutuel entre patients et praticiens. Continuons à retrouver le meilleur équilibre entre nos soins préventifs, nos soins conservateurs et nos propositions de restaurations prothétiques. Organisons-nous pour participer activement à cette réforme via toutes les formes d'associations et sauver notre exercice ! Essayons de changer, et le monde changera, sans doute...

### ► L'HUMOUR DE RENAUD ◄

pour en savoir plus, rendez-vous à la page 10.



"MENTEUR COMME UN LOBBY DU SUCRE"

DENTOSCOPE N° 179 est édité par EDP SANTÉ (RCS Évry 429 728 827)

109 avenue Aristide Briand - CS90042 - 92541 Montrouge Cedex

• Gérant / Directeur de publication : Jean-Marc QUILBÉ.

• Rédacteur en chef : Dr Paul AZOULAY.

• Rédactrice en chef adjointe : Edwige FLOUS ([redac@dentoscope.fr](mailto:redac@dentoscope.fr)).

• Rédacteurs : Dr Paul AZOULAY et Agnès TAUPIN. Ont également participé à la rédaction :

Drs A. HUANG, G. JOSEPH, S. MEHTA, S. NICOLAS, B. PELISSIER et H. PLARD

• Rédacteur graphiste, création et maquette : Cyril GIRAUD.

• Corrections : Martine LARUCHE.

• Illustration édito : Renaud CHAMMAS - Photos d'ambiance : iStock Getty Images.

• Publicité : Lydia SIFRE (04 67 18 18 20), Catherine BOUHNASS (04 67 18 18 22),

Angeline CUREL (06 31 34 69 27) et Stéphane VIAL.

• Diffusion / Petites Annonces : Martine LARUCHE (06 73 85 58 29 - [contact@edpsante.fr](mailto:contact@edpsante.fr)).

• Agenda : Lucie LEBENS (01 41 17 74 13 - [agenda@dentoscope.fr](mailto:agenda@dentoscope.fr)).

• Imprimerie : Imprimerie de Champagne 52200 Langres (03 25 87 73 00).

• Encart du numéro : Champions-Implants, DMD et YDNT.



2017  
[www.ojd.com](http://www.ojd.com)

N° ISSN 1952-3394

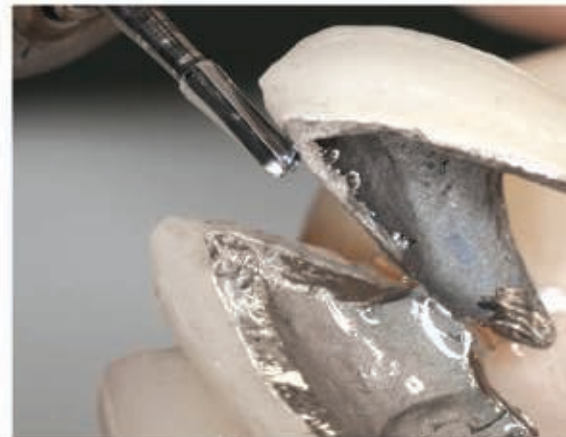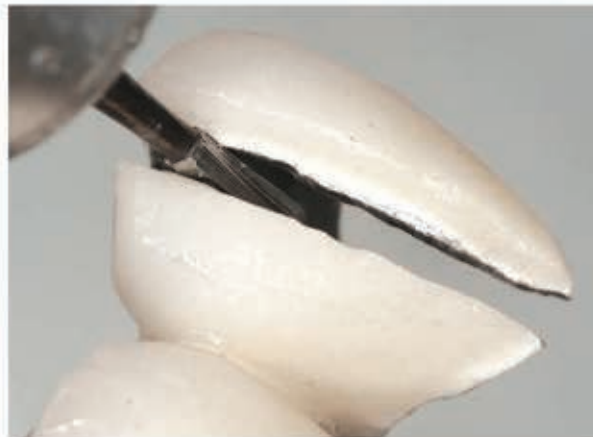
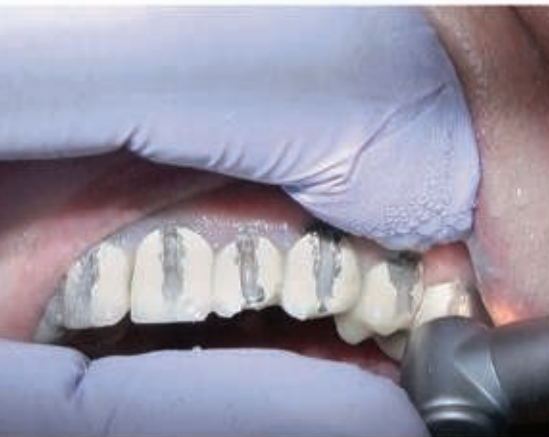**LA SEULE TRANS-MÉTAL CAPABLE  
DE DÉCOUPER 6 COURONNES EN MOINS DE 2 MINUTES**



 **TALON 12**

**Précise – Efficace – Rapide**

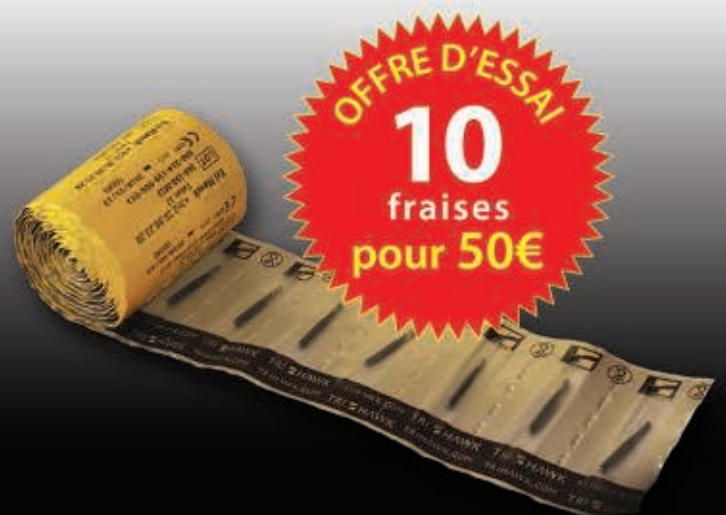**Coupe la céramique et les métaux  
les plus durs comme le chrome cobalt.**



Commandez le KIT d'essai en appelant  
**+352 20 99 23 28**

**Tarif TTC – Frais de port offerts**

[www.trihawk.com](http://www.trihawk.com)  
[europesales@trihawk.com](mailto:europesales@trihawk.com)



**349€**  
**le rouleau de 100**



actualités,  
produits et  
échanges  
d'expériences

<b>l'édito de Paul Azoulay</b>	Le Rédac'Chef s'exprime !	p. 3
<b>les news</b>	Brèves, courriers, annonces et autres « potins »	p. 7
<b>quoi de neuf docteur ?</b>	Seront-ils pour vous ?	p. 23
<b>l'avis des utilisateurs</b>	<i>Ceram.x universal</i> de Dentsply Sirona	p. 24
<b>gamme produits</b>	<i>Insert-dentaire.fr</i>	p. 46

cas cliniques  
et pratique  
quotidienne

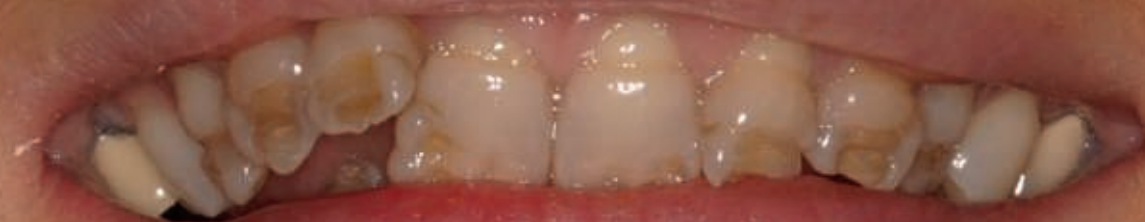<b>cliniques</b>	L'orthodontie dans le traitement pluridisciplinaire du sourire	p. 10
	Traiter l'usure dentaire par une intervention minimale	p. 34
	Éclaircissement de dents dépulpées par un gel de peroxyde d'hydrogène	p. 42

vie dentaire

<b>l'événement</b>	Le <i>Groupe TBR</i> fête ses 30 ans	p. 26
<b>l'agenda</b>	Les formations et les événements incontournables	p. 28
<b>les petites annonces</b>	Échanges entre professionnels	p. 48

À NE PAS  
MANQUER  
P. 10

## ***L'orthodontie dans le traitement pluridisciplinaire du sourire***



# ZENIUM, L'EXCELLENCE DE LA LUMIÈRE

NOUVEAU

# ORA

Éblouit sans vous éblouir



- > Surface de diffusion exceptionnelle.
- > Éclairage Led direct et indirect.
- > Flux lumineux supérieur à 2000 lux.
- > Combinaison cellule photo-électrique et commande à distance (Power contrôle).
- > Lumière du jour conforme à la chromaticité de l'illuminant D65 de la commission internationale de l'éclairage (CIE).
- > UGR conforme à la norme EN 12464-1.
- > Sans risque photobiologique conformément à la norme EN 62471 de la CIE
- > Dimensions : 1280 x 707 x 50 mm.

Pour plus d'informations : [contact@zenium.fr](mailto:contact@zenium.fr)



**D65** Lumière du jour conforme la chromaticité de l'illuminant D65 de la Commission Internationale de l'Éclairage (CIE).

**UGR** Confort visuel et anti-éblouissement conforme à la norme EN 12464-1.

**SÉCURITÉ PHOTOBIOLOGIQUE** Sans bleu nocif pour les yeux conformément à la norme EN 62471 de la commission Internationale de l'Éclairage (CIE).

Nos Certificats sont téléchargeables sur notre site [www.zenium.fr](http://www.zenium.fr).

# zenium



Zenium, fabricant des gammes : Avisio, Chrom, Slim, Zyo  
photos non contractuels

## BIOTECH DENTAL FÊTE SES 30 ANS

Biotech Dental célèbre le 30<sup>e</sup> anniversaire de son groupe jeudi 14 septembre prochain, à Paris. Une célébration prestigieuse dans un cadre insolite qui devrait réserver à la fois surprises et émotions. L'entreprise profitera de l'occasion pour partager sa vision de l'avenir et ses projets pour les 30 prochaines années autour de ses valeurs. À l'occasion de cet anniversaire, Biotech Dental fera le bilan de 30 ans d'innovations, et des collaborations réussies qui ont marqué son histoire et celle du monde dentaire. L'entreprise multiplie les solutions innovantes pour les praticiens. Parmi les dernières, l'ATP38, dispositif de biostimulation proposé en partenariat avec Swiss Bio Inov. Le système procure une réparation cellulaire plus rapide, permet de soulager la douleur et de diminuer l'inflammation. Autre innovation : le scanner intra-oral Condor. Conçu et développé par le Pr François Duret, il offre notamment des rendus 3D couleurs sans poudre.

## PREMIER BACHELOR CFAO

L'ACADÉMIE D'ART DENTAIRE LANCE UN BAC+3 DÉDIÉ À LA CONCEPTION ET FABRICATION ASSISTÉES PAR ORDINATEUR. L'Académie d'art dentaire, première école française spécialisée dans la formation des prothésistes dentaires, ouvrira à la rentrée prochaine le premier bachelors (Bac+3) dédié à la CFAO. Un diplôme ouvert exclusivement aux titulaires d'un BTS prothèse dentaire, accessible en formation initiale ou en alternance. La Conception et fabrication assistées par ordinateur (CFAO) est devenue incontournable pour les laboratoires de prothèse. Aujourd'hui la moitié d'entre eux sont équipés d'un scanner numérique. L'Académie d'art dentaire s'est associée avec l'école de commerce et de management ISC Paris pour proposer ce double diplôme conjuguant numérique et management. L'objectif est d'offrir de nouvelles perspectives aux futurs prothésistes souhaitant maîtriser la gestion et le pilotage d'entreprise. Les étudiants de l'Académie d'art dentaire auront la possibilité, à la suite d'une remise à niveau de 100 heures de cours, de bénéficier d'une passerelle entre la deuxième et la troisième année. Ils disposeront ainsi de la totalité du volume horaire des étudiants du bachelors management tout en suivant le cursus CFAO de l'Académie. Ce double diplôme leur permettra également d'accéder à un master 2 spécialisé en management.

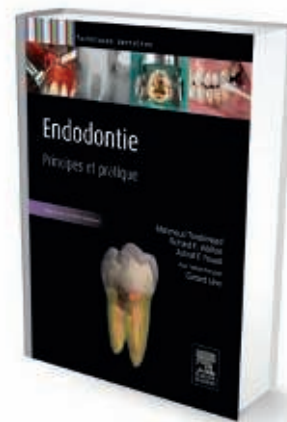
## ► LIVRE

### Les clés de l'endodontie

« ENDODONTIE – PRINCIPES ET PRATIQUE » PROPOSE UNE VISION DIDACTIQUE, CONCISE ET ACTUALISÉE.

Signé des experts internationaux **Mahmoud Torabinejad, Richard E. Walton, Ashraf F. Fouad**, *Endodontie - Principes et pratique* est un guide pour ceux qui souhaitent intégrer l'endodontie dans leur pratique professionnelle. Le but affiché des auteurs est de permettre au lecteur une extension de son champ d'expérience professionnelle en endodontie « en relevant les défis posés par des cas de plus en plus compliqués ». L'ouvrage s'appuie sur plus de 600 illustrations et des descriptions pas-à-pas. Il délivre des recommandations claires pour le diagnostic et le traitement des

maladies de la pulpe et de la région péri-apicale. 25 chapitres couvrent la majorité des cas de figures et des pathologies traitées en endodontie. Les étapes incontournables de cette discipline sont décrites : diagnostic, radiographie, plan de traitement, anesthésie locale. Le livre analyse aussi les cas d'urgence et la prise en charge des traumatismes dentaires. De l'isolation du champ opératoire au retraitement, les procédures sont analysées et détaillées : mesure de la longueur de travail, nettoyage et mise en forme, préparation pour la restauration et obturation de la cavité pulpaire.



Enfin le chapitre « Interaction entre le dentiste omnipraticien et l'endodontiste » donne des clés pour décider de réaliser le traitement nécessaire ou d'adresser le patient vers un spécialiste.

Endodontie - Principes et pratique : Éditions Elsevier Masson. Ouvrage disponible auprès de la librairie Garancière 3w : librairie-garanciere.com

## ► FORMATION

### Tout savoir sur le collage

« Le collage de A à Z » est le thème d'une journée de travaux pratiques proposée par le Coefi, le jeudi 15 juin, à l'Espace Cléry. Les techniques de collage des facettes et inlays seront exposées par le Dr Romain Cheron, ancien assistant hospitalo-universitaire en biomatériaux et prothèse et son confrère Maxime Drossart, attaché à la

consultation de biomimétique (Paris V). Tous deux membres de la Bio-Team, ils feront le point sur les colles et les adhésifs. La pose de la digue, le traitement des surfaces, la matricage et la remontée des marges seront des sujets explorés au cours de cet atelier scientifique. De nombreux cas cliniques seront présentés et feront l'objet d'échanges avec les participants.



Renseignements : 9 h 30 à 12 h 30 et 14 h 30 à 17 h 30. Espace Cléry - 17 rue de Cléry - 75002 Paris. Il est demandé aux participants d'apporter un contre-angle bague-bleue. Inscription préalable obligatoire auprès du Coefi : Tél. : 06 61 20 26 55 @ : contact@coefi.fr

## ► STARS

### Madonna, adepte du grill dentaire

**Madonna** a fait une apparition particulièrement remarquée au Met Gala de New York, le 1<sup>er</sup> mai dernier, a souligné **Paris Match** dans ses colonnes. La star portait une robe moulante, imprimé militaire, au décolleté plongeant dessinée par la

maison **Moschino** et de longs, très longs, gants noirs en cuir. Mais le clou de son look était un grill dentaire fait de diamants. De loin, la prothèse **bling-bling** n'était pas du plus bel effet esthétique, ressemblant plutôt à un tatouage entre les deux

incisives supérieures. En diamants, couleur or, ou argent, ces prothèses dentaires décoratives sont à la mode. Reste qu'elles peuvent parfois rendre moyennement sur un cliché, même pris sur tapis rouge, pour peu que la lumière ne s'y prête pas...

## ► ENQUÊTE

### 3 Français sur 10 préfèrent aller chez le dentiste plutôt que...

D'après un sondage, 30 % des Français préfèrent avoir un rendez-vous chez leur chirurgien-dentiste plutôt que

d'aller dîner dans leur belle-famille, rapporte le site de Virgin Radio. De toute évidence, rien n'a changé depuis des lustres : séduire ses beaux-parents est resté une corvée au XXI<sup>e</sup> siècle. Par contre, l'art dentaire, lui,

a réduit considérablement l'anxiété des patients, du fait de la disparition de douleurs sur le fauteuil. Ce qui ne semble pas être le cas sur le divan de sa belle-famille...

## ► les news

BRÈVES, COURRIERS, ANNONCES, ET AUTRES « POTINS »

### ► ÉTUDE

## Caries : le lobby du sucre y est-il pour quelque chose ?

**DES CHERCHEURS AMÉRICAINS ONT MIS EN ÉVIDENCE L'IMPACT DU LOBBY DEPUIS L'ÉLABORATION D'UN PROGRAMME POUR ÉRADIQUER LES CARIES.**

Selon un article publié dernièrement dans la revue *Prescrire*, le lobby du sucre minimiserait l'effet de ses produits sur les caries dentaires et détournerait l'attention des autorités sanitaires. Des chercheurs américains ont analysé des documents ayant appartenu à un professeur de chimie organique membre du conseil scientifique du lobby du sucre entre 1959 et 1971.

À cette époque l'Institut américain de recherche dentaire décide d'élaborer un programme dans le but d'éradiquer les caries aux États-Unis. Le lobby du sucre s'en inquiète et tente d'influencer les objectifs de ce programme en se rapprochant de l'Institut. Il rédige sa propre version des priorités, conçue pour détourner

l'attention portée sur le sucre. Le lobby propose alors des recherches pour un vaccin anti-carie mais aussi l'ajout d'une enzyme, le dextranase, pouvant contrer l'action cariogène du sucre.

« En comparant la publication du Programme national sur la carie dentaire de 1971 et le rapport du lobby du sucre de 1969, les auteurs ont constaté que 78 % du plan de recherches soumis par le lobby du sucre avait été incorporé dans le programme », précise le magazine. En 2015, la **World Sugar Research Organisation** s'est opposée aux recommandations de l'**Organisation mondiale de la santé** visant à limiter la consommation quotidienne de sucre à 10 % de l'apport total en calories. Le lobby soutenait que



les interventions de santé dentaire devaient plutôt souligner l'intérêt de l'utilisation de dentifrices fluorés.

« En France, les acteurs de la filière du sucre ont pénétré l'école de longue date », assure le mensuel. En octobre 2013, le ministère de l'Éducation nationale a conclu un accord de coopération d'une durée de 5 ans pour la production de matériel pédagogique et de formation des enseignants avec l'organisme de lobbying de la filière du sucre, le Centre d'étude et de documentation du sucre. En raison de réactions négatives, il est revenu partiellement sur cet accord en juin 2014. Un constat qui ne peut qu'appeler à la vigilance...



## UN DENTISTE ÉLUDE PLUS DE 100 000 € D'IMPÔTS

Un ancien dentiste d'Orbec (Calvados) est soupçonné de fraude fiscale. Entre 2011 et 2012, ce sont près de 119 000 € qui n'auraient pas été payés aux impôts, rapporte le journal *Le Pays d'Auge*. L'homme de 57 ans a comparu le mois dernier devant le tribunal de Lisieux, pour omission d'écriture dans un document comptable et fraude fiscale.

Une plainte déposée par la Direction départementale des finances publiques (DDFP) du Calvados est à l'origine de l'affaire. Après avoir vérifié la comptabilité du cabinet dentaire, la DDFP a mis en évidence des infractions fiscales « graves et intentionnelles » entre 2011 et 2012, qui auraient permis au professionnel de ne pas régler 119 000 € d'impôts.

Le praticien, soumis à l'impôt sur les sociétés, aurait dissimulé des recettes professionnelles en les versant sur son compte personnel plutôt que sur celui du cabinet. D'autres recettes auraient été masquées par des virements, sur un compte professionnel non déclaré, qui n'apparaissent pas sur le document comptable. Pour cette affaire, qui a été mise en délibéré, le ministère public a requis 12 mois de prison avec sursis, et 30 000 € d'amende.

## CHIRURGIENS-DENTISTES EN GRÈVE DANS LE CALVADOS

Le règlement arbitral imposant le plafonnement des prothèses passe toujours aussi mal pour nombre de praticiens. Du 12 au 18 juin, une cinquantaine de professionnels du Calvados ont l'intention de fermer leur cabinet, annonce *Ouest France*. « Nous voulons profiter de cette grève pour faire de la prévention dans les écoles et dans les maisons de retraite. Notre métier, c'est de sauver des dents ! », souligne une praticienne interviewée par le quotidien. « Nous avons créé une cellule départementale pour regrouper les praticiens libéraux, les informer de ce qui les attend », précise-t-elle.

### ► BELGIQUE

## Des dentistes autorisés à faire de la publicité

**LES CHIRURGIENS-DENTISTES BELGES ONT LE DROIT DE FAIRE DE LA PUBLICITÉ POUR LEUR CABINET, SELON UN ARRÊT DE LA COUR DE JUSTICE DE L'UNION EUROPÉENNE.**

La Cour de justice de l'Union européenne (CJUE) a été saisie d'une demande du tribunal de première instance de Bruxelles, sur le thème délicat de la publicité des cabinets dentaires. Le tribunal avait en effet été lui-même saisi sur le cas d'un dentiste belge, Luc Vanderborgh, faisant l'objet d'une plainte de l'association flamande des dentistes. Celle-ci estimait que le praticien avait transgressé le droit belge qui interdit toute publicité relative à des prestations de soins buccaux et dentaires. Entre 2003 et 2014, le dentiste avait apposé un panneau indiquant son nom, sa qualité de chirurgien-dentiste, l'adresse de son site Internet, ainsi que le numéro de téléphone de son cabinet. Il avait d'autre part créé un site Internet informant les patients des différents

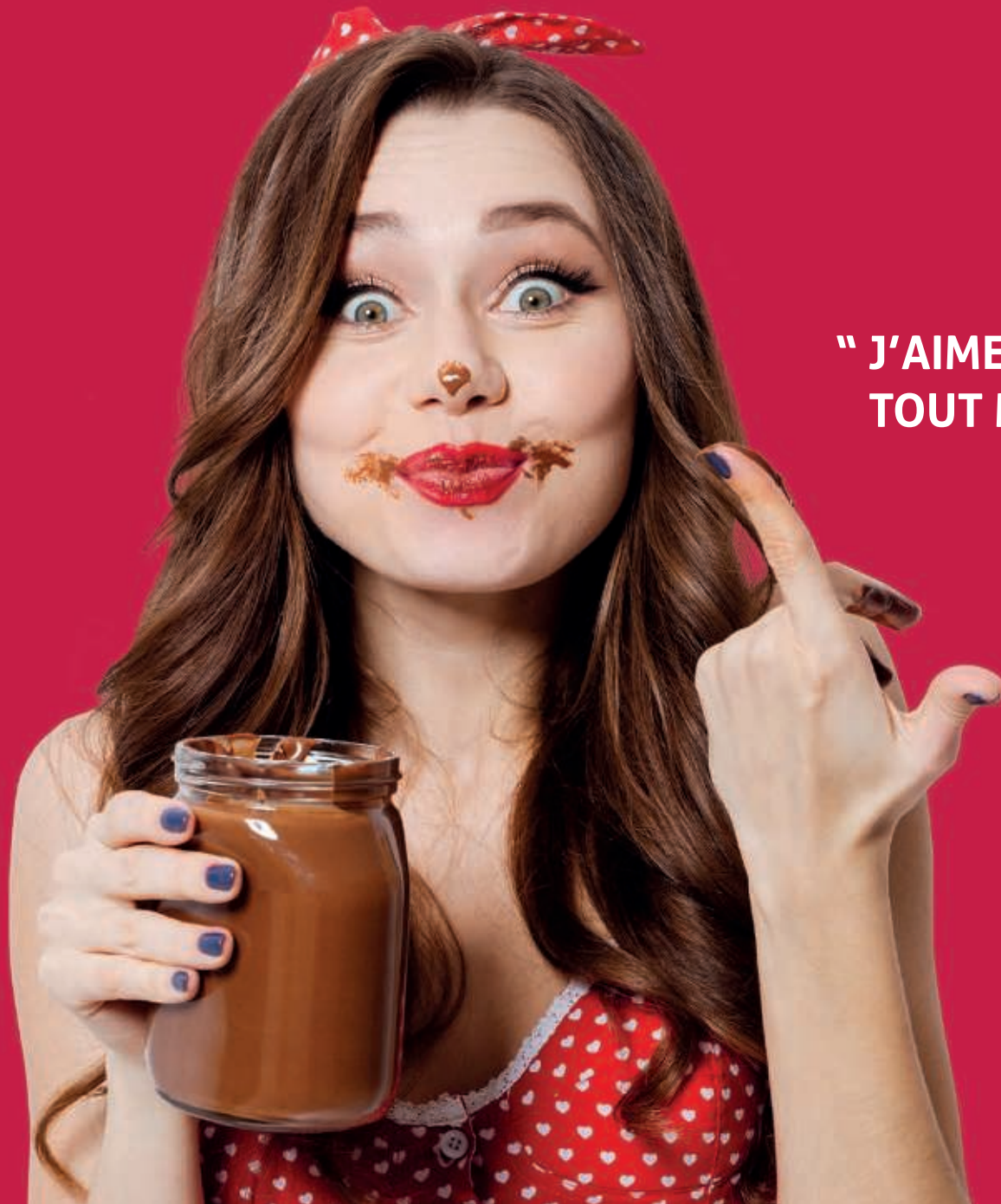types de traitement proposés par son cabinet. Enfin, il avait diffusé des annonces publicitaires dans des journaux locaux.

**DIRECTIVE EUROPÉENNE SUR LE COMMERCE ÉLECTRONIQUE**  
Dans son arrêt rendu le 4 mai dernier, la CJUE indique que l'interdiction de publicité qui figure dans le droit belge entre en contradiction avec la directive européenne sur le commerce électronique ainsi qu'avec la libre prestation de services, résume le journal *La Libre Belgique*. Pour les juges de l'institution européenne, une interdiction de la publicité pour une certaine activité est de nature à restreindre la possibilité, pour les personnes exerçant celle-ci, de se faire connaître auprès de leur clientèle potentielle et de promouvoir les services qu'elles se proposent d'offrir. La Cour admet que les objectifs de la législation : la protection et la dignité de la profession de chirurgien-

dentiste, sont des raisons d'intérêt général susceptibles de justifier une restriction à la libre prestation de services. Elle estime cependant qu'une interdiction générale et absolue de toute publicité dépasse ce qui est nécessaire pour réaliser les objectifs poursuivis. Ces derniers pourraient être atteints au moyen de mesures moins restrictives encadrant les outils de communication utilisés par les professionnels. Il est donc permis d'encadrer la publicité pour les soins dentaires en Belgique, non de l'interdire purement et simplement.







“ J’AIME  
TOUT MAÎTRISER ”

**DEPUIS 20 ANS, *QuickSleeper*  
N’EST PAS UNE AFFAIRE DE STYLE,  
C’EST UNE QUESTION DE PERSONNALITÉ**

Avec QuickSleeper maîtrisez et réussissez à coup sûr toutes vos anesthésies, même sur une molaire mandibulaire en pulpite à 19h un vendredi soir !

Renseignez-vous au 02 41 56 14 15 ou par email à [serviceclient@dentalhitec.com](mailto:serviceclient@dentalhitec.com)



AGENCE71 - 04/17

20  
ans  
expérience  
1997-2017

DESIGNED & MADE IN  
FRANCE

**DENTAL HI TEC**  
Leader en anesthésie dentaire

[www.dentalhitec.com](http://www.dentalhitec.com)

# L'orthodontie dans le traitement pluridisciplinaire

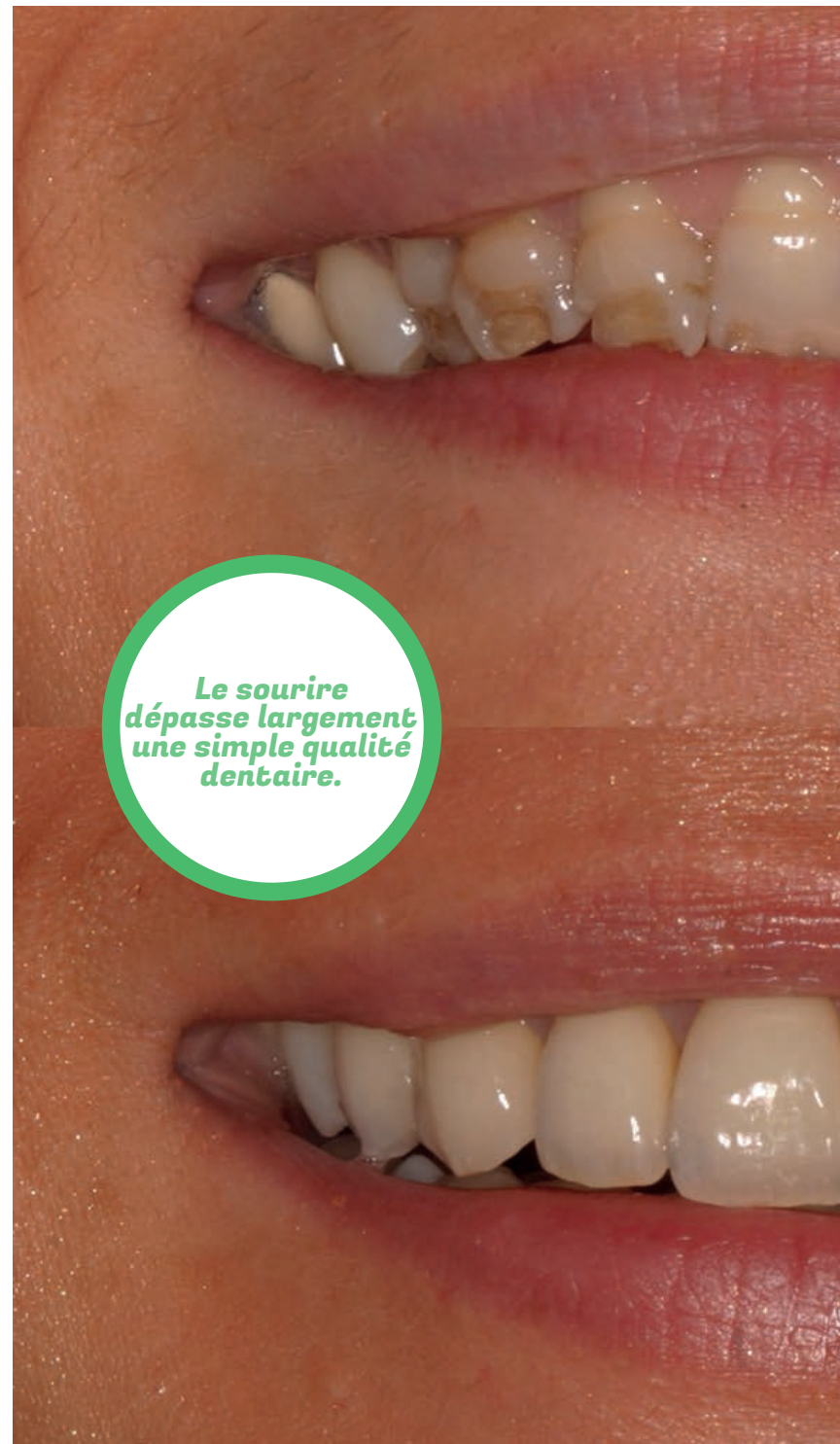Thérapeutique peu invasive, l'orthodontie est une étape s'inscrivant dans la réhabilitation globale du sourire. Elle permet d'améliorer l'harmonie faciale et dentaire en favorisant l'intégration prothétique finale.

Lors d'une réhabilitation du sourire, il est naturel pour un praticien de penser immédiatement au type de restauration à réaliser, à la teinte proposée au patient, ou enfin au prothésiste auquel il aura recours. En parlant d'esthétique du sourire, il est facile de penser qu'il s'agit uniquement d'évaluer la position des dents dans le sourire ainsi que leurs formes pour imaginer la reconstruction prothétique future. Nous savons pourtant aujourd'hui que le sourire dépasse largement une simple qualité dentaire mais s'intègre dans une face mobile et dynamique [1]. L'importance de l'approche cosmétique sur les lèvres, que ce soit par le maquillage, mais aussi par l'augmentation de volume grâce aux injectables, montre bien que les simples notions dentaires sont dépassées [2]. Si durant des années, la prothèse semblait le seul moyen de corriger un sourire déficient, il est actuellement fréquent d'opposer les traitements orthodontiques aux traitements prothétiques lors de l'établissement de nos plans thérapeutiques dans les cas de restaurations du sourire chez l'adulte. Mais il est moins classique de penser que l'orthodontie peut s'insérer dans la réhabilitation du sourire et jouer un rôle majeur dans l'intégration de ce sourire dans la face.

L'analyse esthétique suit le principe des « poupées russes », c'est-à-dire qu'elle correspond à un élargissement

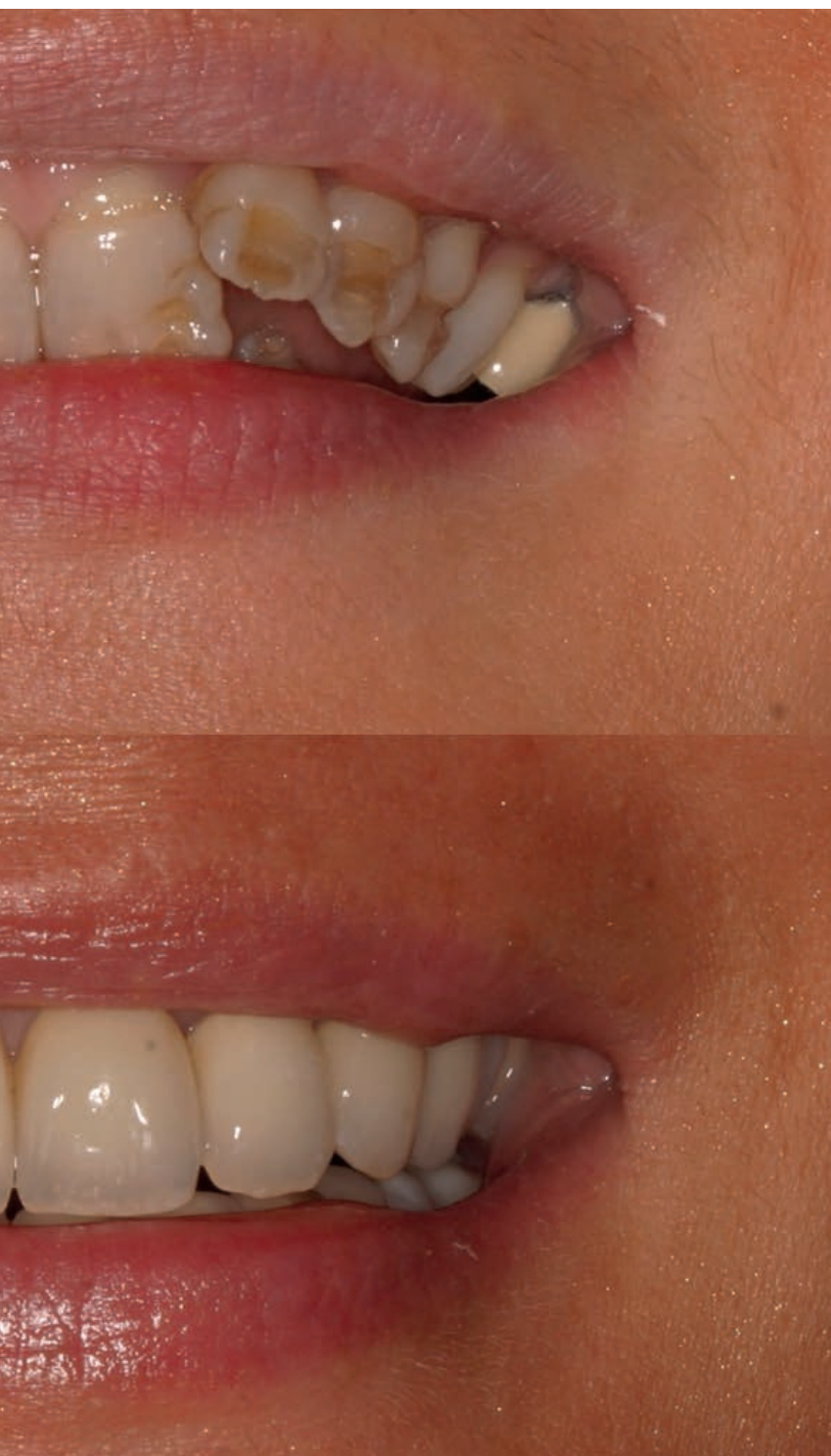de la vision du praticien ; (Fig.1 et 2). Regardons cette incisive centrale maxillaire gauche à restaurer pour réhabiliter le sourire ; (Fig.1 - rectangle rouge), puis regardons la face à la controlatérale ; (Fig.1 - rectangle bleu), puis dans le bloc incisivo-canin ; (Fig.1 - rectangle vert), puis en occlusion ; (Fig.2), dans une éventuelle bascule du plan d'occlusion ; (Fig.1 - pointillés jaunes), puis par rapport aux lèvres ; (Fig.1 - rectangle jaune), au plan sagittal médian ; (Fig.1 - pointillés bleus), par rapport à l'angle naso-labial, puis dans l'ensemble du visage de face et de profil ; (Fig.1 - rectangle blanc). Ainsi, par cette démarche dite des « poupées russes », l'analyse esthétique devient complète et permet de repositionner les éléments dans le sourire ; (Fig.3a et 3b) et dans la face ; (Fig.4a et 4b).

Dans certains cas, la réhabilitation du sourire doit nécessiter le recours à certaines autres disciplines de la face, au risque de ne pas respecter le principe d'information du patient, sa santé et de compromettre la qualité du résultat. Cela ne veut pas dire que le recours systématique à tout l'arsenal thérapeutique est indispensable. En revanche le diagnostic doit être exhaustif et précis, la réflexion complète et l'information du patient totale. L'objectif étant de trouver le meilleur plan de traitement possible en intégrant l'état initial et l'âge du patient. Lorsque le cas est complexe et nécessite le recours à plusieurs



**Le sourire dépasse largement une simple qualité dentaire.**

# ent aire du sourire



## les auteurs

### Dr Guillaume JOSEPH

- Exercice privé au Pertuis (84)
- Docteur en chirurgie dentaire
- Spécialiste qualifié en orthopédie dento-faciale.
- DU d'orthodontie linguale.
- Co-fondateur de l'Académie d'Orthodontie (Aix-en-Provence)



### Dr Sébastien NICOLAS

- Exercice privé à La-Valette-du-Var (83)
- Docteur en chirurgie dentaire
- Spécialiste qualifié en orthopédie dento-faciale
- Co-fondateur de l'Académie d'Orthodontie (Aix-en-Provence)



spécialités, le regard mono-disciplinaire entraîne le praticien dans une impasse, dont on ne peut ressortir qu'en rupture avec nos principes de praticien de la santé : fonction, stabilité, et esthétique en respectant les principes de l'économie tissulaire [3 et 4].

### RÉPONDRE À LA NÉCESSITÉ DE L'ÉCONOMIE TISSULAIRE

Ainsi, intégrer l'orthodontie dans sa réflexion lors du plan de traitement est indispensable pour répondre à la nécessité de l'économie tissulaire. En séparant, pour des raisons didactiques,

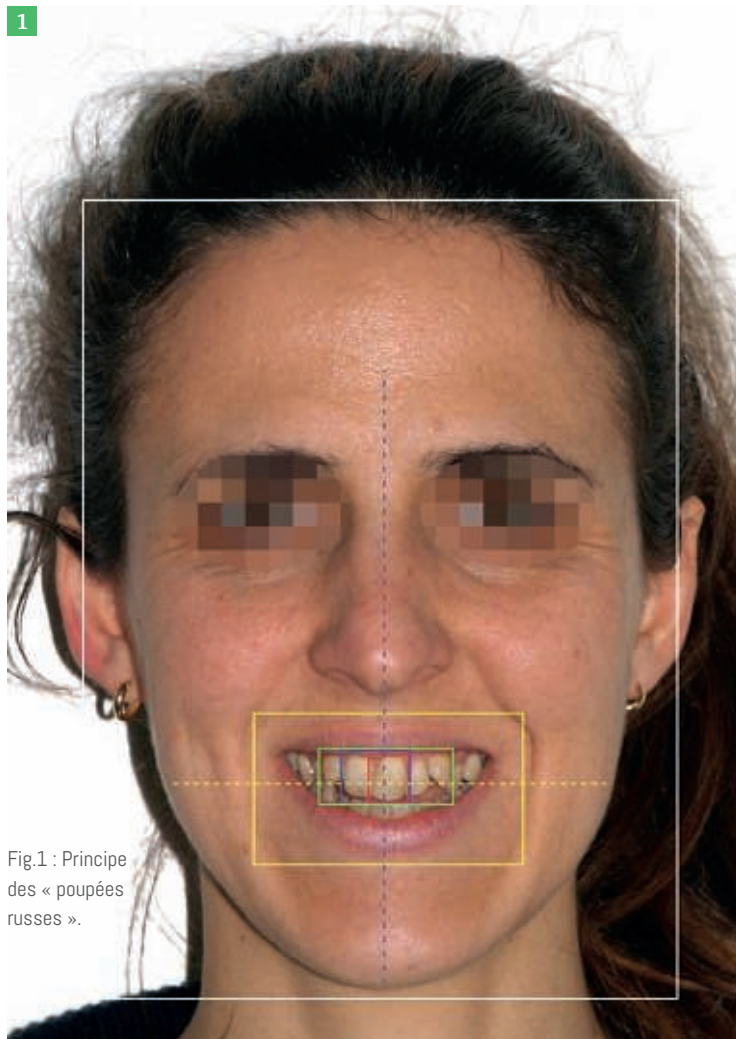
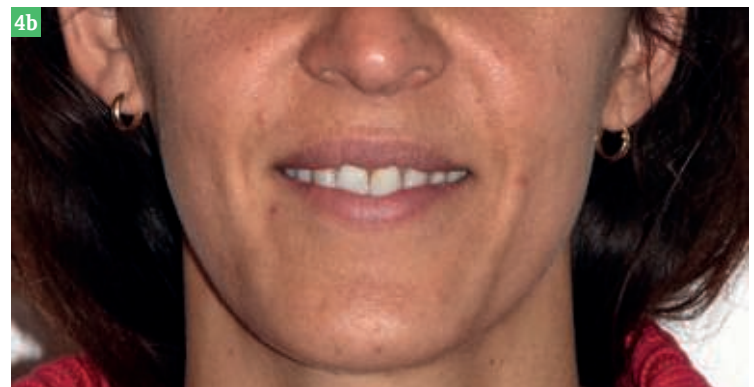
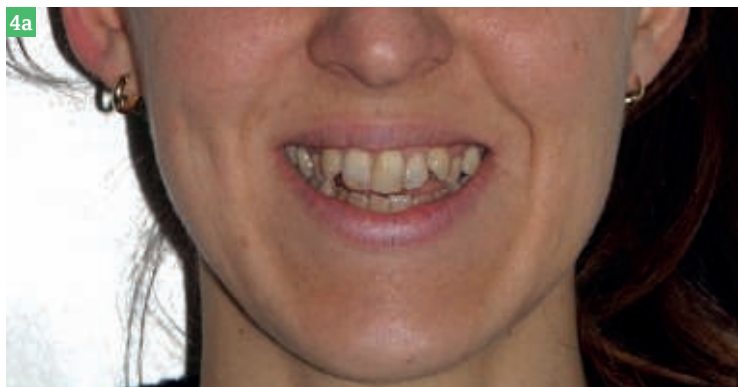
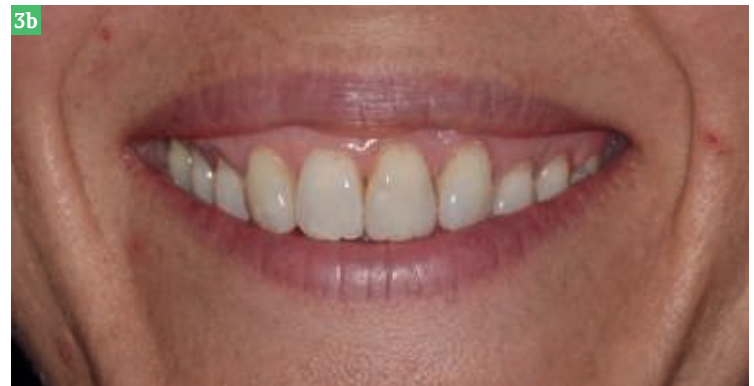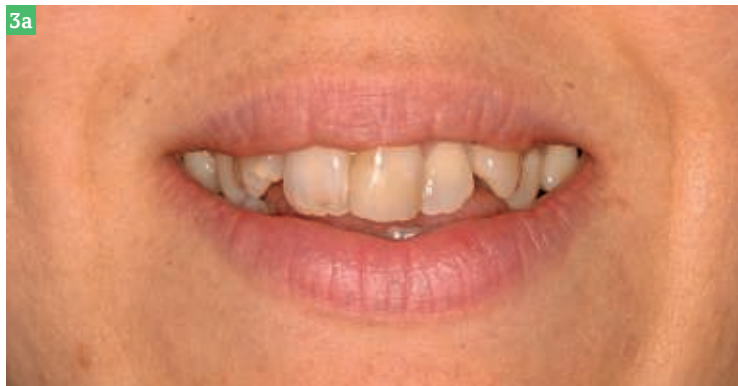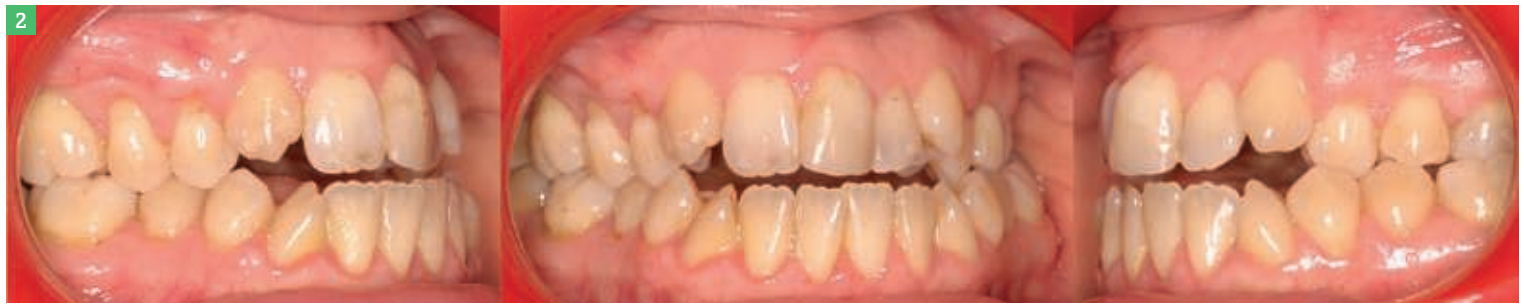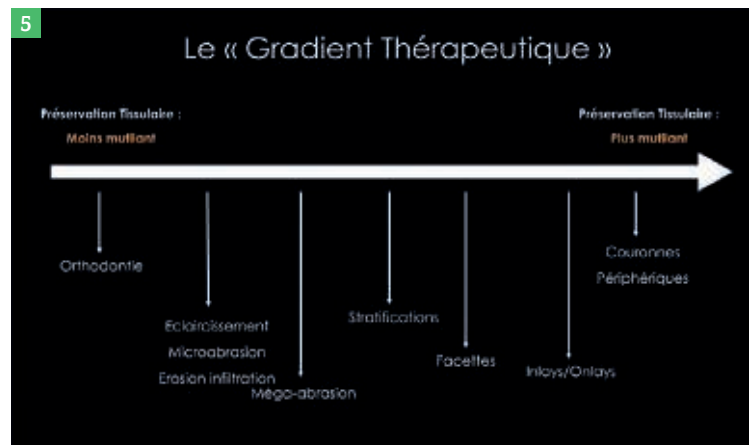
Fig.1 : Principe des « poupées russes ».



l'orthodontie du reste de la dentisterie, chaque partie peut s'enfermer dans l'impasse du regard mono-disciplinaire. L'orthodontie ne peut se suffire à elle-même quand l'état dentaire est défectueux, en l'absence de certaines dents, quand les dyschromies sont sévères, le terrain parodontal est très défavorable, les dysfonctions respiratoires et linguales persistent, ou enfin face à un problème squelettique sévère. La dentisterie, quant à elle, ne peut rien face à des malpositions sévères, des béances ou supraclusions importantes, des sourires gingivaux marqués, des déviations importantes des milieux, ou des décalages conséquents. L'orthodontiste qui gère des cas adultes sait bien qu'il doit travailler en équipe pour faire face à certaines situations cliniques, et il en est de même pour le praticien généraliste.

Fig.2 : Vues endo-buccales en occlusion.  
Fig.3a : Sourire avant traitement.  
Fig.3b : Sourire après traitement.  
Fig.4a : Patiente de face avant traitement.  
Fig.4b : Patiente de face après traitement.  
Fig.5 : Le gradient thérapeutique  
(Drs Tirlet et Attal).

La situation clinique la plus caricaturale est la réalisation de facettes pour compenser des malpositions alors que les dents sont saines, et *a fortiori* si le patient est jeune. Cette réflexion est parfaitement illustrée par le « gradient thérapeutique » décrit en 2009 par G. Tirlet



et J.P. Attal ; (Fig.5) [5]. De fait, les auteurs placent l'orthodontie en premier lieu dans le gradient des thérapeutiques les moins invasives. Quoi qu'il en soit,

une vision manichéenne de l'orthodontie n'est pas de mise, car même si elle est par essence conservatrice, elle n'en reste pas moins consommatrice de temps.

DANS UN MONDE QUI CHANGE,  
**LANCER SON ACTIVITÉ LIBÉRALE EST UN JEU D'ENFANT.**



## PROFESSIONS LIBÉRALES DE SANTÉ

Avec le Pack #Lancezvous, bénéficiez de 6 mois de services gratuits\* pour toute souscription jusqu'au 29 juillet 2017

[www.mabanquepro.bnpparibas](http://www.mabanquepro.bnpparibas) | Tél. 01 75 00 14 38\*\*



**BNP PARIBAS**

La banque  
d'un monde  
qui change

\*Offre réservée aux professionnels qui s'installent en exercice libéral. Gratuité applicable pour la cotisation à l'offre Esprit Libre Pro (hors option et sous réserve de l'acceptation de votre dossier par BNP Paribas), et pour les commissions monétiques hors MOBO. Gratuité valable 6 mois à compter de la souscription du produit concerné, qui doit avoir lieu entre le 2 mai et le 29 juillet 2017. Voir conditions en agence. BNP Paribas, SA au capital de 2494005306€. Siège social : 16 boulevard des Italiens, 75009 Paris. Immatriculée sous le n° 662 042 449 RCS de Paris. \*\*Appel non surtaxé. Lundi-vendredi 8h-19h et samedi 9h-17h30 hors jours fériés.

## ► clinique : Drs Guillaume JOSEPH et Sébastien NICOLAS

ORTHODONTIE

C'est pourquoi l'orthodontiste, face au traitement de l'adulte, doit savoir proposer des dispositifs invisibles et également adapter le plan de traitement pour en limiter la durée. C'est le challenge de l'orthodontie adulte moderne si elle veut s'inscrire dans ces réhabilitations pluridisciplinaires du sourire. Le plan de traitement adulte doit être très différent de celui des enfants et savoir s'adapter à l'état initial et à l'âge. Les déplacements importants sont souvent à proscrire et

parfois il n'est pas de meilleur traitement que celui qui déplace peu les dents ! Il faudra sans cesse penser à la durée, quitte à choisir des compromis ou faire plus de prothèse, et rechercher un gain évident pour le patient. Cette démarche devra être systématique dès que l'état dentaire initial impose des restaurations prothétiques. Les réévaluations vont permettre d'éviter de s'entêter dans des voies sans issue. Le traitement pluridisciplinaire reste difficile

car il peut s'apparenter à un véritable parcours du combattant pour le patient. Chaque praticien a tendance à regarder le problème uniquement à travers sa spécialité, à craindre le jugement de l'autre, ou à ne pas se remettre en question. Mais il faut bien garder à l'esprit que certains cas ne sont pas traitables avec une seule spécialité, aussi maîtrisée soit-elle. Ainsi une réhabilitation pluridisciplinaire du sourire passe par un savant dosage de ces trois éléments :

- proposer un plan de traitement sûr,
- utiliser les qualités des disciplines concernées,
- garder des principes de santé pour son patient.

Le plus délicat ensuite consiste à bien coordonner les actions, une fois l'objectif défini, entre la prothèse, la parodontologie, l'orthodontie, et la chirurgie. La clé du succès pour réhabiliter un sourire est de savoir travailler ensemble.

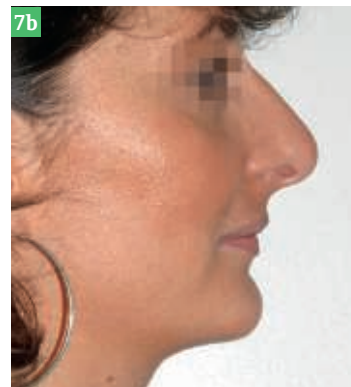
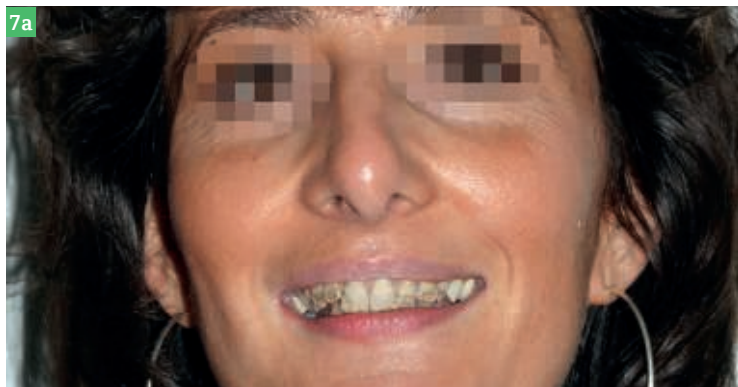
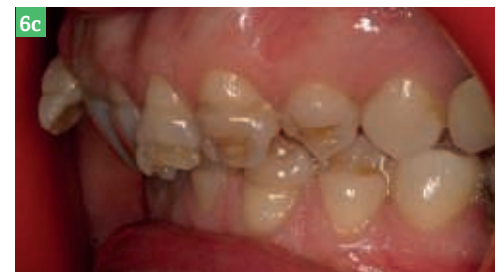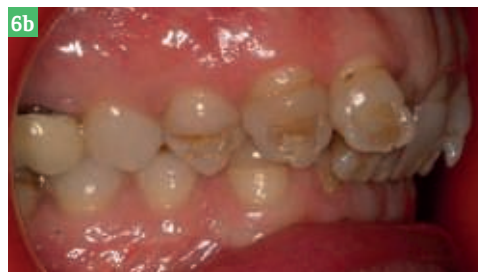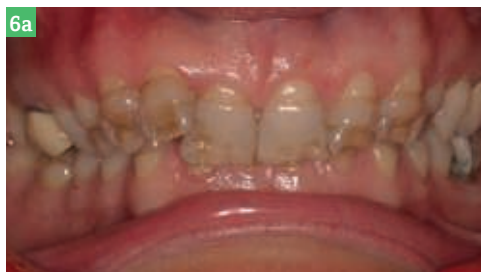Fig.6a : Vue endobuccale de face avant traitement.

Fig.6b : Vue endobuccale droite avant traitement.

Fig.6c : Vue endobuccale gauche avant traitement.

Fig.7a : Patiente de face avant traitement.

Fig.7b : Patiente de profil avant traitement.

Fig.8a : Vue occlusale maxillaire avant traitement.

Fig.8b : Vue occlusale maxillaire après nivellement.

### CAS CLINIQUE

Cette patiente de 37 ans se présente à la consultation pour une demande esthétique. Les solutions prothétiques proposées jusqu'alors ne l'ont jamais convaincue. L'examen clinique met en évidence une classe 2 division 2 avec amélogenèse imparfaite marquée de la première prémolaire droite à la première prémolaire gauche. La supraclusion est totale avec morsure palatine ; (Fig.6a, 6b et 6c). Le préjudice esthétique, tant dentaire que facial, est réel et la pérennité dentaire à long terme est compromise. L'analyse du visage met en évidence une rétrusion du profil labial donnant un effet vieillissant ; (Fig.7a et 7b).

L'ensemble des soins et prothèses présents en bouche est à reprendre. Les objectifs de traitement sont, outre le rétablissement du sourire, de rétablir un guide antérieur fonctionnel, d'assurer la

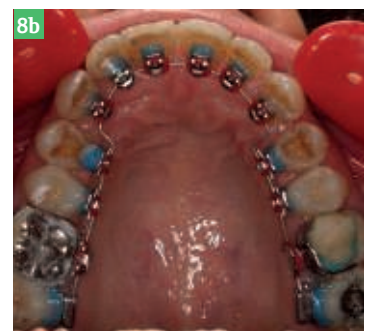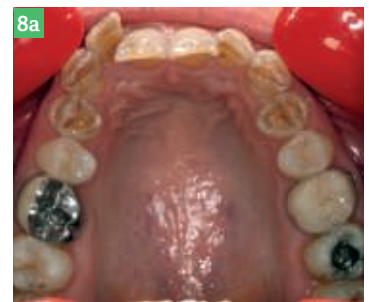pérennité des tissus dentaires et d'améliorer l'harmonie faciale et dentaire en favorisant l'intégration prothétique finale.

Quid de l'approche mono-disciplinaire dans ce type de cas ? Elle ne sera pas en mesure de répondre à l'ensemble du problème pour les raisons suivantes. Il est évident que l'orthodontie seule ne pourra pas corriger le problème amélaire. Mais il est important d'avoir à l'esprit que l'orthodontie seule (par un traitement avec extraction de prémolaires par exemple) ne pourra, sans faire appel à la chirurgie maxillo-faciale, répondre aux objectifs d'harmonie du visage et de pérennité fonctionnelle. Un traitement prothétique seul imposerait un délabrement tissulaire très important, avec perte de la vitalité de nombreuses dents. De plus, étant donné la différence d'inclinaison entre les incisives centrales et les incisives latérales maxillaires, il paraît très complexe d'obtenir des

profils d'émergences prothétiques satisfaisants à long terme pour le parodonte de la patiente. Enfin, le nivellement de la zone antérieure maxillaire, qu'il soit prothétique ou orthodontique, créera un *over-jet* significatif qu'il faudra corriger par un geste chirurgical d'ostéotomie.

Une approche pluridisciplinaire s'impose donc pour ce cas afin de remplir nos objectifs thérapeutiques (objectifs initialement posés en accord avec la patiente). Reste à déterminer les disciplines devant intervenir afin d'arriver aux objectifs, ainsi que le planning des interventions. [6] Pour cela nous devons :

- niveler les arcades afin de décompenser la malocclusion et permettre l'intégration des futures prothèses ; (Fig.8a, 8b et 9a, 9b),
- réévaluer la position des incisives maxillaires dans le sourire, ce qui définira avec précision la nature du geste chirurgical ; (Fig.10a et 10b) [6 et 7],



Le choix des cliniciens



adent  
dental solutions

[www.adentdentalsolutions.com](http://www.adentdentalsolutions.com)

0323667469

Splash!  
instant hydrophilicity



EFFICACITÉ  
UTILITÉ CLINIQUE  
EXCELLENCE  
TARIFS COMPETITIFS


EN EXCLUSIVITÉ CHEZ ADENT



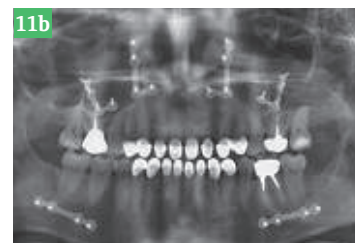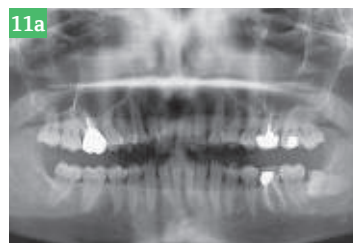
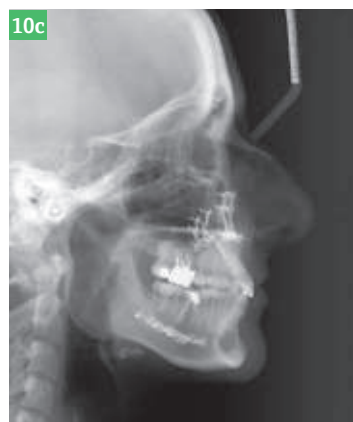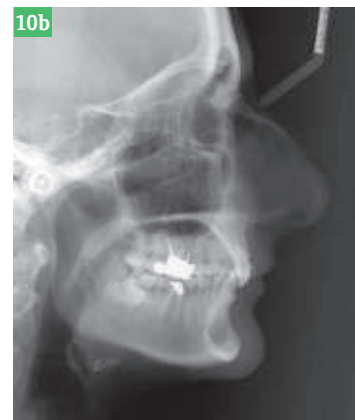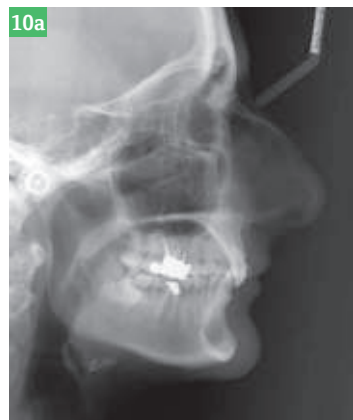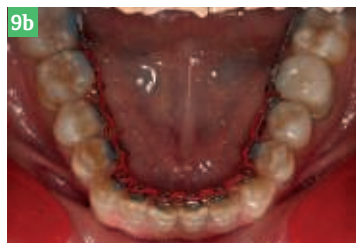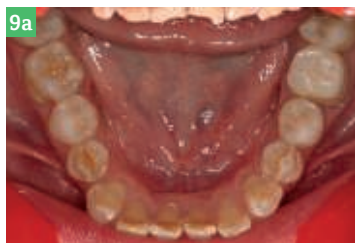Laser SOL DenMat  
Produits HO Dental  
Composites DenMat  
(Virtuoso et Nuance)  
Toute la gamme DIADENT



et aussi



Akzenta,  
B Braun,  
Bien Air,  
Elsodent,  
Crosstech,  
Kenda



- repositionner le sourire et l'ensemble des structures de la partie inférieure de la face par une chirurgie orthognatique; (Fig.10 c),
- réaliser les finitions orthodontiques très rapides afin de réduire la durée du traitement; (Fig.11a, 11b et 12a, 12b),
- réaliser des provisoires afin de valider le projet esthétique; (Fig.13a, 13b et 13c),
- réaliser les restaurations prothétiques définitives; (Fig.14a, 14b et 14c).

qui terminera la correction de positionnement de l'incisive maxillaire et de la lèvre supérieure. La reconstruction mandibulaire ne fera alors que suivre le repositionnement maxillaire. La durée globale du traitement a été de 21 mois, toutes disciplines confondues.

**QUE RETIRER DE CE CAS CLINIQUE ?**

Ce cas clinique illustre parfaitement l'importance de la bonne coordination des spécialités pour l'obtention du résultat initialement planifié. Après réflexion et élaboration du plan de traitement, l'orthodontie va permettre de décompenser la malocclusion dans

le sens sagittal et transversal. Le geste chirurgical, réalisé par le **Dr François Cheynet** (chirurgien maxillo-facial, Hôpital de la Conception à Marseille) a permis de positionner parfaitement l'incisive maxillaire en hauteur et en angulation dans le sourire

par le geste maxillaire et l'incisive mandibulaire par l'avancée de la mandibule. Le tout formant un angle interincisif fonctionnel et compatible avec la future restauration prothétique.

Le nivellement des arcades est réalisé rapidement et sans finitions à l'aide d'une technique d'appareillage invisible. La normalisation des axes dentaires a permis de corriger la supraclusion, de supprimer la morsure palatine et de préserver la santé parodontale sur le long terme. Après réévaluation de la position de l'incisive maxillaire, il apparaît que pour ce type de visage, le nez et le menton prennent trop d'importance dans le profil. Le profil labial a donc été corrigé par les déplacements orthodontiques et chirurgicaux; (Fig.15). La vestibuloversion de l'incisive a commencé à réduire l'angle naso-labial mettant alors en évidence la classe II dentaire et l'over jet correspondant. C'est le geste chirurgical

**L'importance de la bonne coordination des spécialités.**

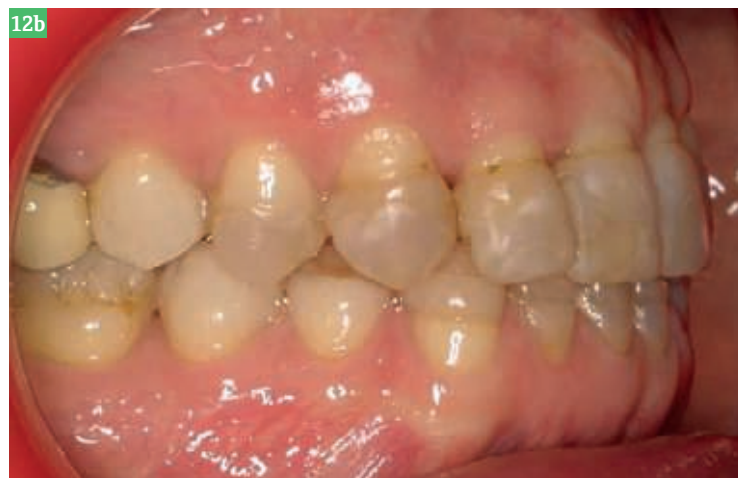
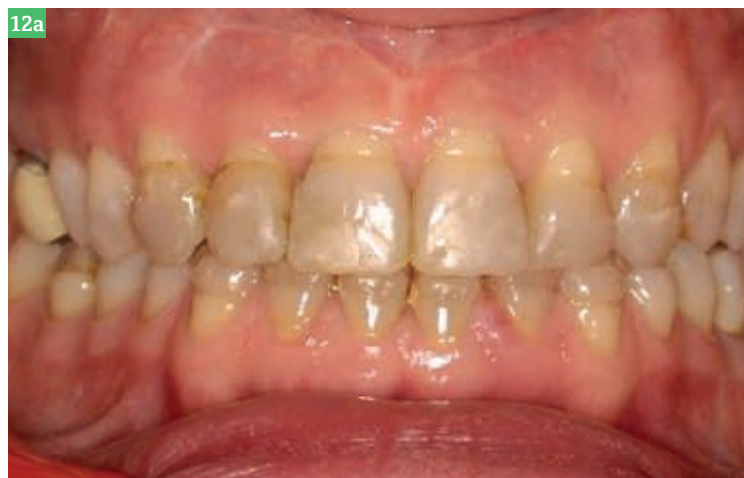
Fig.9a : Vue occlusale mandibulaire avant traitement.  
 Fig.9b : Vue occlusale mandibulaire après nivellement.  
 Fig.10a : Téléradiographie de profil avant traitement.  
 Fig.10b : Téléradiographie de profil avant chirurgie (réévaluation).  
 Fig.10c : Téléradiographie de profil après traitement.  
 Fig.11a : Panoramiqve avant traitement.  
 Fig.11b : Panoramiqve après traitement.

Ce geste bi-maxillaire a limité la proéminence du menton, rendant la génioplastie inutile et le sourire parfait.

Fig.12a : Vue endobuccale de face des finitions orthodontiques.Fig.12b : Vue endobuccale droite des finitions orthodontiques.



NOUVEAU

# Bluephase® Style 20i

Lampe à photopolymériser hautes performances



LED puissante  
pour toutes  
les indications



## The licence to cure

**Toute la puissance** – jusqu'à 2 000 mW/cm<sup>2</sup> pour les restaurations indirectes

**Toute l'efficacité** – temps de polymérisation très court : 5 secondes seulement

**Tous les matériaux** – utilisation universelle grâce à la LED Polywave® à large spectre d'émission

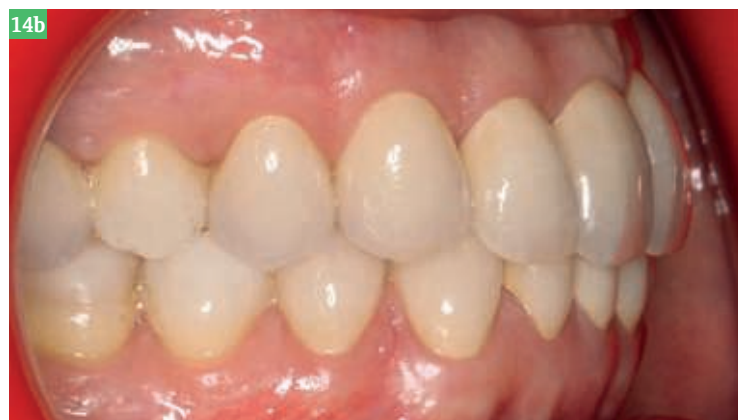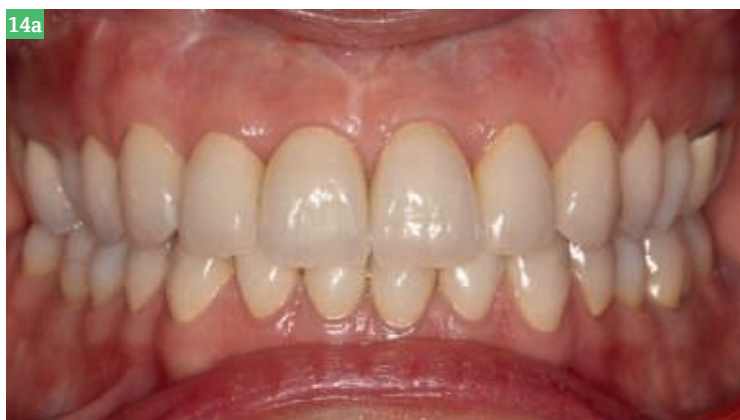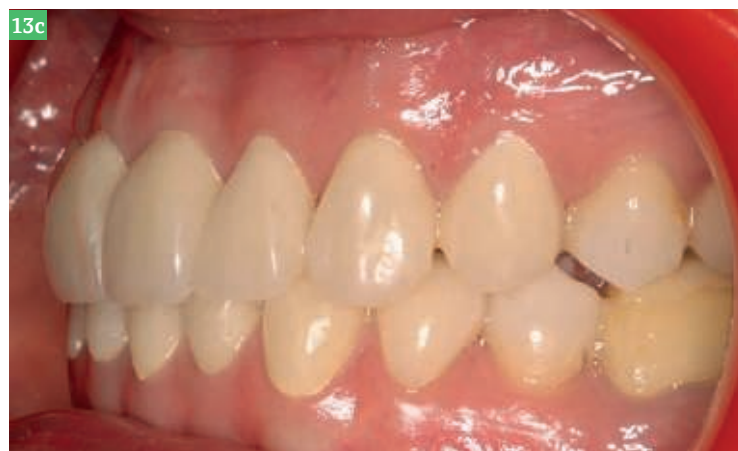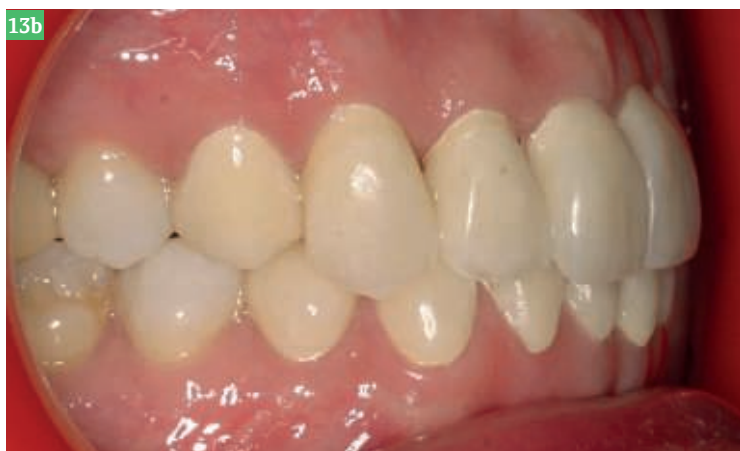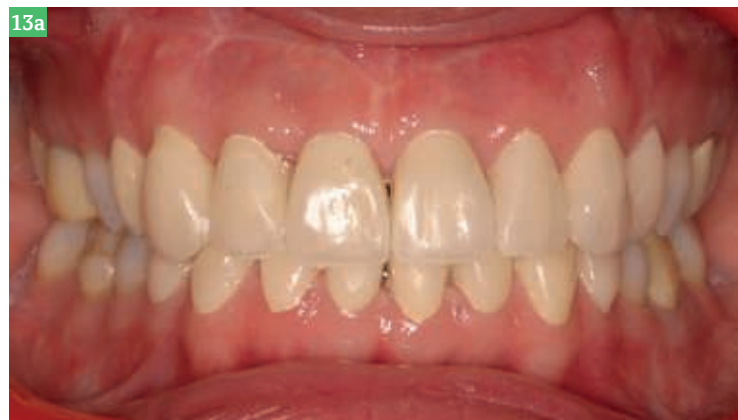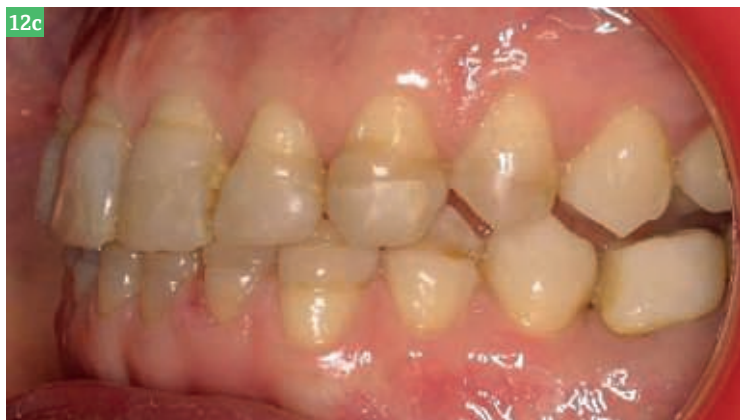Dispositif médical Classe IIA /CE 0123. Lire attentivement les instructions figurant dans la notice et/ou sur l'étiquetage. Non remboursé(s) par les organismes de santé. AD0217

[www.ivoclarvivadent.fr](http://www.ivoclarvivadent.fr)

Ivoclar Vivadent SAS

B.P. 118 | 74410 Saint-Jorioz | France | Tel. +33 450 88 64 00 | Fax +33 450 68 91 52

  
ivoclar  
vivadent®  
passion vision innovation



Le **Dr Ronan Bescond** (Docteur en chirurgie dentaire à Lourmarin) a ensuite pris le relais pour restaurer les dégâts de l'amélogénèse imparfaite, tant en teinte qu'en matière. Des provisoires ont permis d'affiner le projet esthétique et de réaliser, ensuite, grâce au travail du céramiste **Pierre Andrieux** (Aix-en-Provence), des restaurations céramo-céramiques sur dents vivantes. C'est la coordination orthodontie-chirurgie-prothèse qui a permis de ne pas dépulper les dents initialement saines sur le plan endodontique et de respecter au mieux tous ses principes. Le sourire de la patiente,

Fig.12c : Vue endobuccale gauche des finitions orthodontiques.

Fig.13a : Vue endobuccale de face des restaurations provisoires.

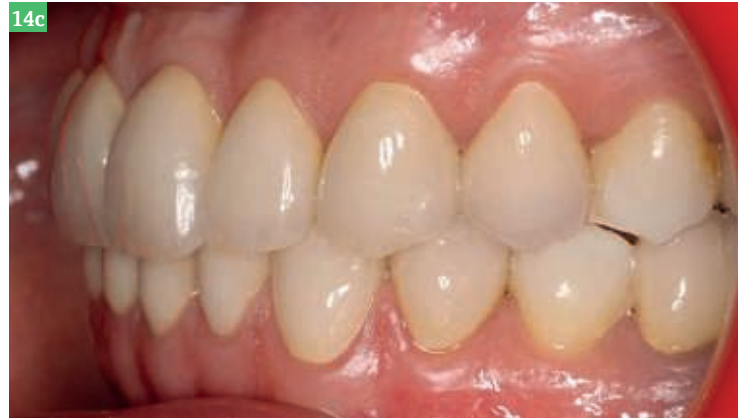Fig.13b : Vue endobuccale droite des restaurations provisoires.


Fig.13c : Vue endobuccale gauche des restaurations provisoires.

Fig.14a : Vue endobuccale de face après traitement.

Fig.14b : Vue endobuccale droite après traitement.

Fig.14c : Vue endobuccale gauche après traitement.





## EN ROUTE VERS LE CONFORT

**ADHÉREZ AU Z1 ET PRIVILÉGIEZ VOTRE CONFORT À TOUS LES NIVEAUX :  
TECHNOLOGIQUE | OPÉRATOIRE | CLINIQUE | ÉCONOMIQUE**

Les premiers utilisateurs du Z1 ont rapidement su tirer profit de ses avantages en s'assurant ainsi **une tranquillité intellectuelle et un bien-être matériel** dans leur pratique implantaire.

**Unis autour de cette technologie définitivement incomparable**, ils sont prêts à partager leur expérience et à vous accueillir dans le cercle très privilégié des utilisateurs du Z1.



## ► clinique : Drs Guillaume JOSEPH et Sébastien NICOLAS

ORTHODONTIE

l'équilibre morphologique et l'effet rajeunissant de la chirurgie ont fait le reste... ; (Fig.15a, 15b, 16a, 16b, 16c et 17a, 17b).

### CONCLUSION

La perception du sourire pour nos patients est à la fois objective et subjective. Il est rare qu'un patient puisse identifier ce qu'il doit réellement faire évoluer pour améliorer un sourire imparfait. Notre rôle

de professionnel est de savoir déterminer les points à conserver et à améliorer face à cette demande esthétique, tout en gardant à l'esprit des notions élémentaires et intransgressibles telles que la préservation des organes dentaires, l'amélioration de l'équilibre neuro-musculaire [9] ou le respect de l'harmonie faciale... Loin de vouloir entraîner chaque patient dans un parcours complexe, il est

du devoir de chacun des hyper-spécialistes que nous sommes de savoir apporter à nos patients le meilleur résultat en nous appuyant sur des plans de traitements rationnels et en faisant appel aux possibilités de chaque discipline, lorsque cela est utile pour nos réhabilitations tant simples que complexes. Le rôle de l'orthodontiste dans la réhabilitation prothétique du sourire sera donc

de favoriser au maximum l'économie tissulaire, de pérenniser les fonctions et d'intégrer ce nouveau sourire dans une harmonie faciale globale. Toutefois il devra aussi savoir intelligemment réduire la durée de son traitement lorsque cela est possible, répondre aux exigences esthétiques du patient en termes d'appareillage et s'aider de la prothèse sans vouloir la contourner à tout prix. ↵

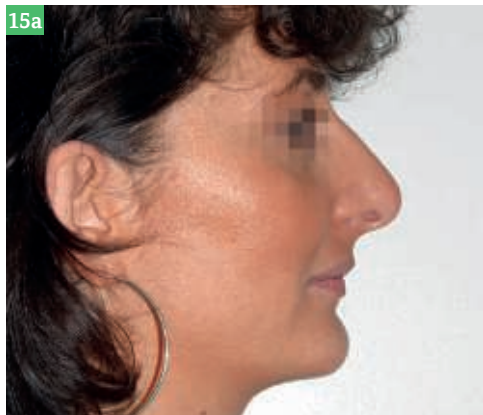
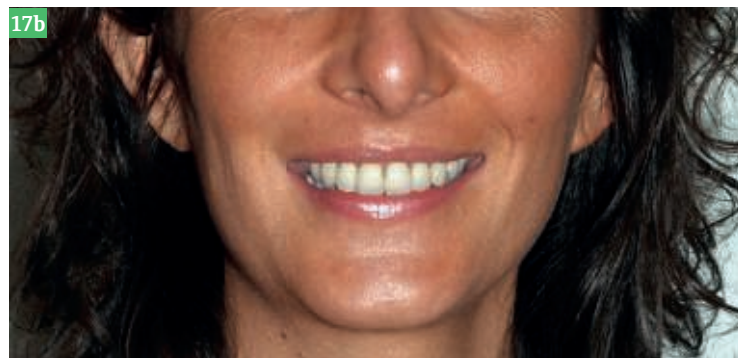
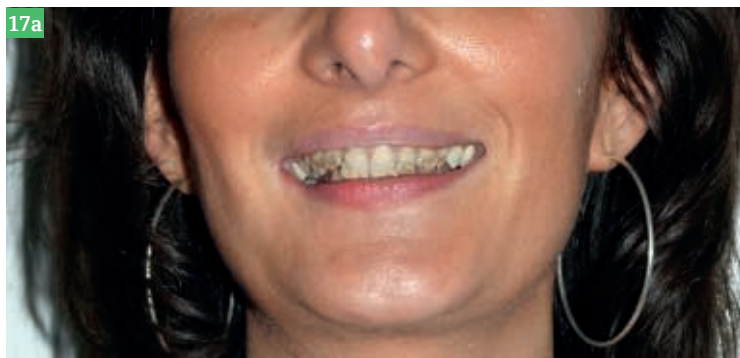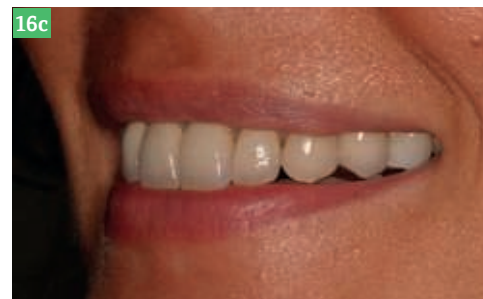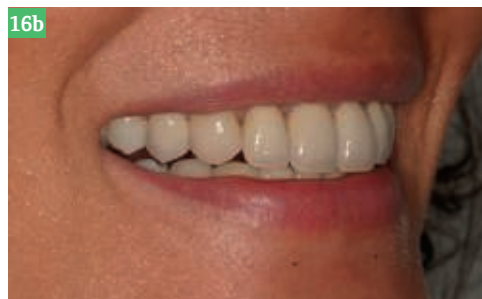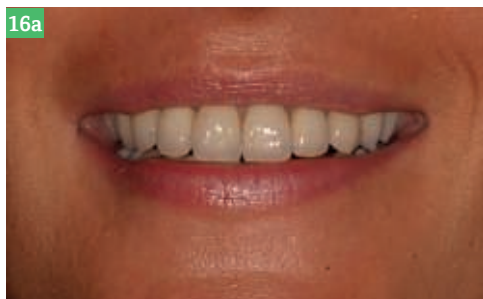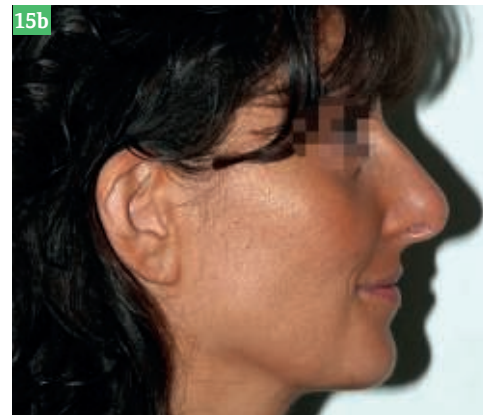Fig.15a : Patiente de profil avant traitement.  
Fig.15b : Patiente de profil après traitement.  
Fig.16a : Sourire de face après traitement.  
Fig.16b : Sourire droit après traitement.  
Fig.16c : Sourire gauche après traitement.  
Fig.17a : Patiente de face avant traitement.  
Fig.17b : Patiente de face après traitement.



## la biblio'

[1] CAMARA C.A. : « Aesthetics in Orthodontics : Six horizontal smile lines. » Dental Press J. Orthod. Jan/fév 2010 131 v.15 no. 1, 118-131.

[2] ZACHRISSON B. : « Esthetics in tooth display and Smile Design. » ISBN : 978 Chapter 3 Nanda.

[3 et 4] FRINDEL F. : « Pour un meilleur positionnement du sourire (1<sup>ère</sup> partie). » Rev Orthop Dento Faciale 35 : 473-497,2001. « Pour un meilleur positionnement du sourire (2<sup>e</sup> partie). » Rev Orthop Dento Faciale 36 : 85-102, 2002.

[5] TIRLET G., ATTAL J.P. : « Le gradient thérapeutique, un concept médical pour les traitements esthétiques. » L'information Dentaire n°41/42-25 novembre 2009.

[6] BRUNEL J.M., GARCIA C. : « La synergie orthodontico-chirurgicale. » International Orthodontics 2006; 4; 155-197.

[7] SARVER D. : « The importance of incisor positioning in the esthetic smile : the smile arc. » American Journal of Orthodontics and Dentofacial Orthopedics August 2001.

[8] ARNET G.W., BERGMAN R.T. : « Facial keys to orthodontic diagnosis and treatment planning. Part I. » Am J Orthod Dentofacial Orthop. 1993 Apr;103(4):299-312.

[9] ALEXANDER R.G. « WICK » : « Le système Alexander à la recherche de la stabilité à long terme. » International Orthodontics 2004 ;2 :183-208.



Le thermo-désinfecteur Eurosafe 60 assure, à travers un seul et unique cycle, le prélavage, lavage et séchage, en garantissant des résultats plus sûrs et plus rapides, tout en réduisant les risques pour l'opérateur. Avec sa chambre de 60 litres et la possibilité de programmer jusqu'à 40 cycles, Eurosafe 60 est personnalisable à souhait et selon le matériel à traiter. Il assure en outre une traçabilité complète de tous les cycles effectués et peut enregistrer les données sur réseau Ethernet, port USB ou imprimante externe, lesquelles peuvent ensuite être transférées sur PC. Eurosafe 60 vient donc compléter la gamme de produits Euronda, en assurant la traçabilité de l'ensemble du processus de stérilisation, de la thermo-désinfection jusqu'à la stérilisation.



### Puissance

Le système de lavage par injection avec double bras d'aspersion assure des flux d'eau multidirectionnels, pour un résultat de lavage unique.



### Efficacité

Le séchage à air forcé élimine les dépôts d'eau des instruments creux, pour un résultat optimal.



### User-Friendly

Avec son interface intuitive, l'écran LCD permet de programmer jusqu'à 40 cycles protégés par mot de passe.



### Tout en un

Assure en un unique cycle prélavage, lavage, thermo-désinfection et séchage, en garantissant des résultats plus efficaces, plus rapidement.



### Traçabilité

Chaque cycle de thermo-désinfection est traçabilisé sur réseau Ethernet, port USB ou imprimante externe.



### Contrôle

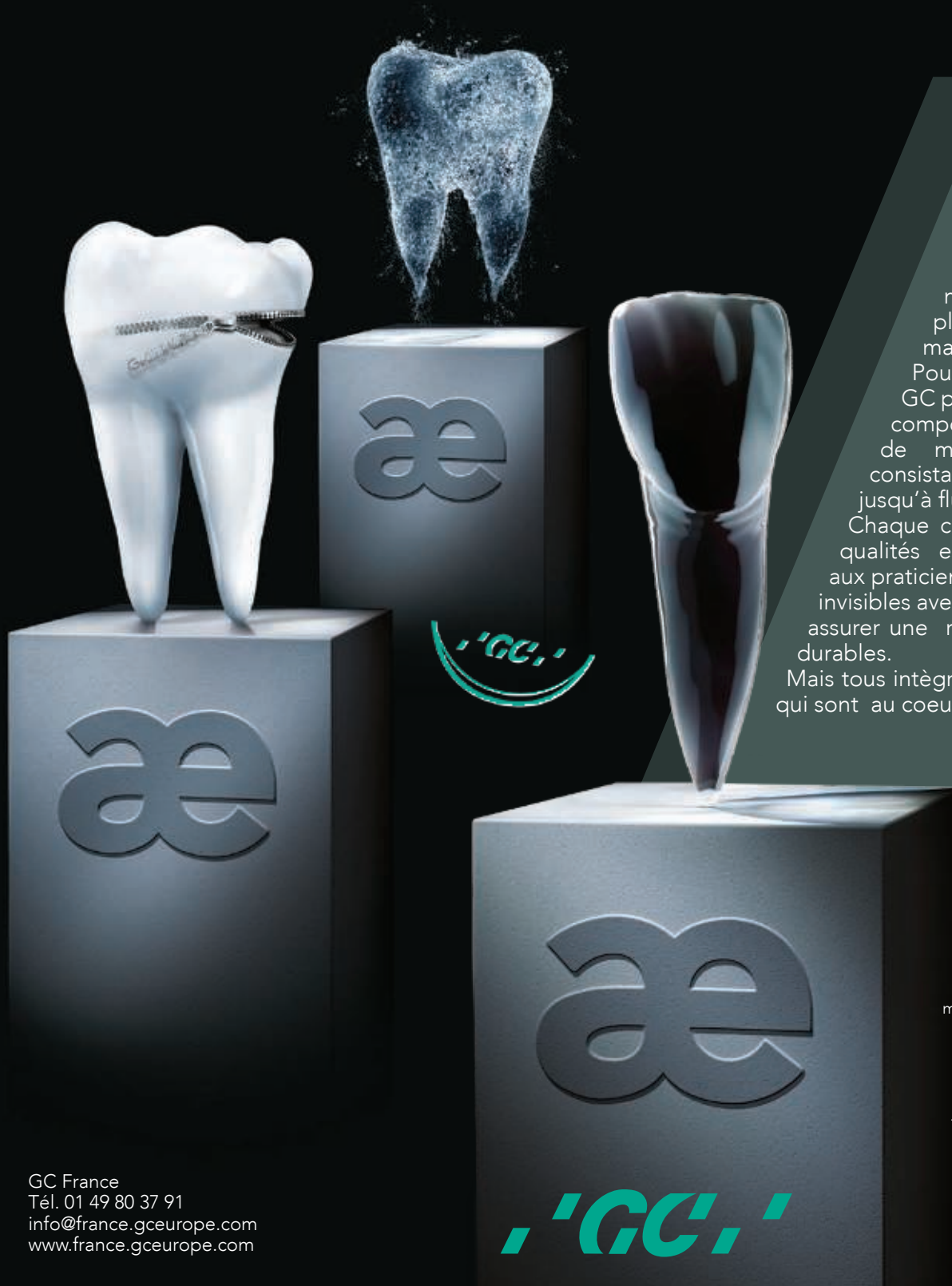La vitre en verre trempé sur la face avant permet de contrôler facilement le contenu pendant le cycle.



# L'art de créer de magnifiques sourires.

Bienvenue dans la GC G-ællery – des solutions esthétiques pour  
chaque cas... avec exactement la manipulation que vous préférez

G-æniel de GC.



Chez GC, nous savons qu'il n'existe pas deux patients ou restaurations identiques.

Nous comprenons également que la technique de placement ou de choix du matériau diffère pour chacun.

Pour répondre à ces besoins, GC propose une large gamme de composites avec diverses options de manipulation, allant d'une consistance ferme et condensable jusqu'à fluide et injectable.

Chaque composite GC présente des qualités esthétiques qui permettent aux praticiens de créer des restaurations invisibles avec simplicité et efficacité pour assurer une résistance et une esthétique durables.

Mais tous intègrent l'innovation et la qualité qui sont au cœur de la philosophie GC.

Les composites de restauration de la gamme GC G-æniel sont des dispositifs médicaux pour soins dentaires de classe IIa réservés aux professionnels de santé, non remboursés par la sécurité sociale. Organisme certificateur : n°0086

Lire attentivement les instructions figurant dans la notice ou sur l'étiquetage avant toute utilisation. Distribués par GC France

## ► quoi de neuf docteur ?

AMÉLIORERONT-ILS VOTRE PRATIQUE ?

### ► PRO THIN PAR LOSER

## Une innovation de la série XP d'American Eagle Instruments

Les nouveaux instruments *Pro Thin* complètent les instruments *XP* de haute qualité et présentent une sélection de modèles d'instruments parfaitement adaptés. Ils ont été développés pour relever des défis particuliers lors des traitements parodontaux. Ils sont très minces et parfaits pour le traitement de poches plus profondes en particulier dans les espaces interproximaux étroits. Le *design* précis des extrémités de travail et les manches légers, de conception ergonomique, sont la garantie pour le praticien d'un traitement mécanique sûr et en douceur. Ils permettent d'atteindre les dépôts les plus petits, même dans les zones habituellement inaccessibles. Le praticien est détendu pour le sondage et la palpation et profite d'une excellente sensation tactile et d'une efficacité élevée pour l'élimination des dépôts. Outre les détartreurs *Blackjack* et *M23*, ainsi que la curette universelle *Barnhart*, le set d'instruments compte quatre curettes *Gracey Access* pour un meilleur accès aux zones concaves de la racine et aux furcations profondes. La technologie *XP* est un procédé breveté qui augmente nettement la longévité de la surface des instruments, sans aucun affûtage.



### Loser & Co

Tél. : 0049-2171-706670

@ : info@loser.eu

3w : loser-dentaire.fr

### ► PIEZOTOME CUBE D'ACTEON

## Adaptable, puissant et réactif

Extrêmement puissant, fiable et naturellement intuitif, *Piezotome Cube* améliore sensiblement les procédures chirurgicales. Cette nouvelle génération de *Piezotome* ouvre la voie à des chirurgies osseuses atraumatiques, plus précises et rapides, avec des résultats plus prévisibles. Les bénéfices cliniques de la chirurgie aux ultrasons, déjà largement démontrés, sont : sécurité de coupe, pertes osseuses minimales, visibilité optimale, cicatrisation de qualité, douleurs postopératoires réduites, confort pour le praticien et le patient. Le générateur *Cube* est doté de la technologie *Newtron* brevetée. Parfaitement accordés, l'électronique avancée, la pièce à main et les inserts procurent des avantages cliniques uniques de préservation, d'efficacité et de confort, grâce au système d'ajustement automatique de puissance *DPSI* (*Dynamic power system inside*). Cette assistance intelligente délivre ainsi une réponse adaptée de la puissance, uniquement lorsque cela est nécessaire : une augmentation de puissance de 30 % pour des performances de coupe osseuse, ou une réduction de 10 % pour une intervention



### Acteon

Tél. : 05 56 34 92 00

@ : sarah.andani@acteongroup.com

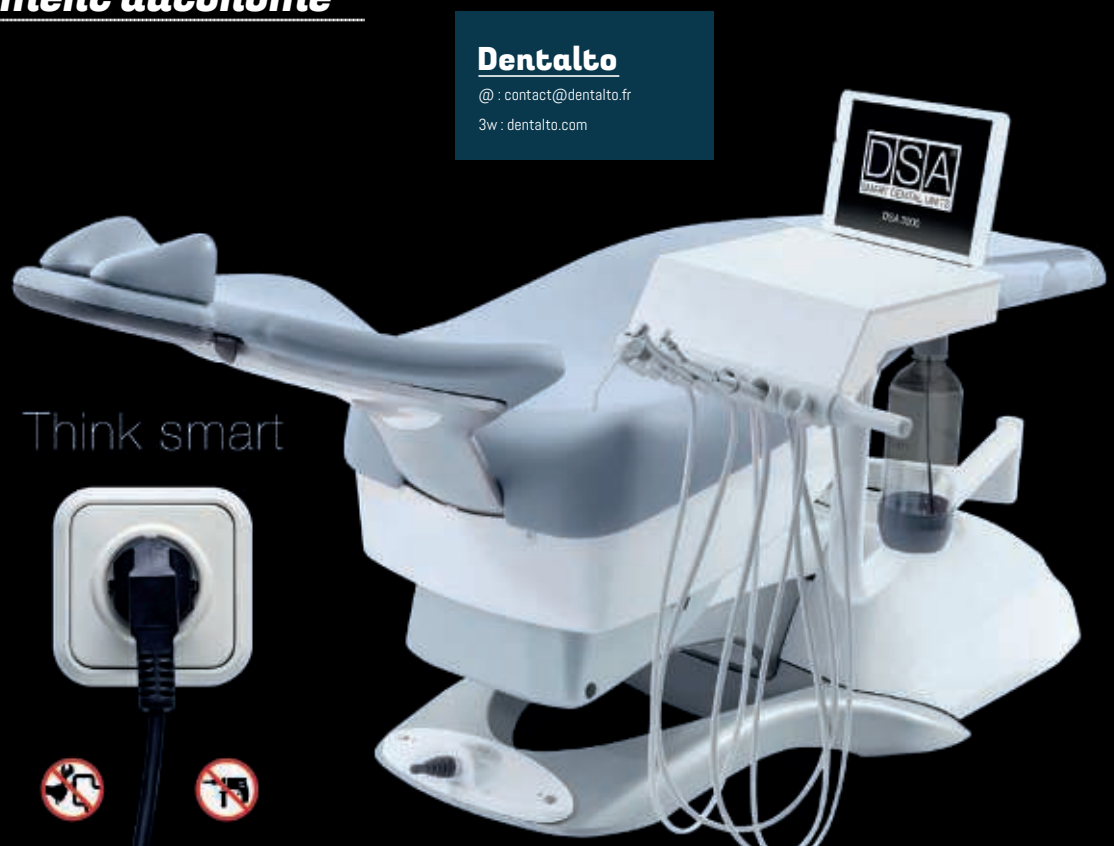3w : acteongroup.com

en préservant les tissus mous. Un système permettant de réaliser au mieux ostéotomie, ostéoplastie, extraction et élévation de sinus par voie latérale.

### ► GAMME DSA PAR DENTALTO

## Un produit parfaitement autonome

L'idée est novatrice et ingénieuse : une unité dentaire autonome équipée d'un compresseur et de réservoirs indépendants pouvant être mise en œuvre pratiquement dans tous les environnements. Elle ne nécessite ni raccordement à des canalisations, ni travaux d'aménagement : il suffit de la brancher sur une prise de courant. Composés d'éléments d'excellente qualité, ces unités dentaires sont conformes à l'ensemble des directives et des normes en vigueur. Elles se caractérisent par leur haut niveau d'innovation technologique et leur robustesse. L'unité dentaire *DSA* est la solution idéale pour répondre aux besoins des chirurgiens-dentistes qui souhaitent opter pour la flexibilité et la qualité. Pour une future salle de chirurgie, une seconde salle de soins ou un cabinet mobile : *DSA* par *DentalTO* permet d'être opérationnel en moins de deux heures. La gamme existe en plusieurs versions : unités dentaires de 3 à 6 instruments configurables, bornes, fauteuil et aspiration mobiles.



### Dentalto

@ : contact@dentalto.fr

3w : dentalto.com



## ► l'avis des utilisateurs

ÉCHANGES D'EXPÉRIENCES SUR... CERAM.X UNIVERSAL DE DENTSPLY SIRONA

# Un composite universel facile d'utilisation

Il est indiqué pour toutes les classes de cavités, en antérieur ou en postérieur.

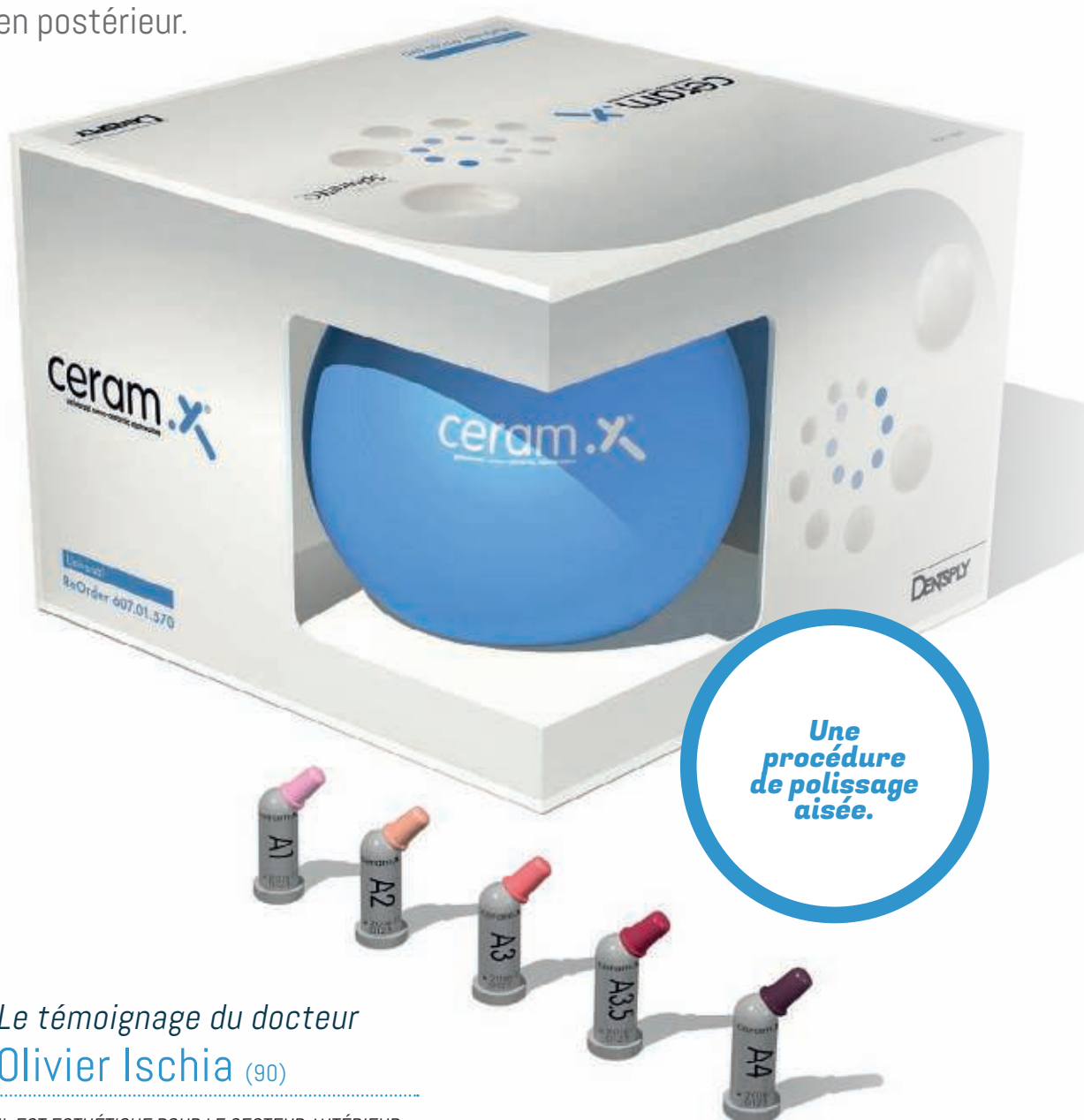**C**eram.x universal repose sur la technologie avancée et brevetée de charges sphériques en granules *SphereTEC*. Le procédé de fabrication *SphereTEC* consiste en la transformation de charges submicroniques (~ 0,6 µm) en des superstructures sphériques microniques (~ 15 µm) aux contours définis.

### DES PROPRIÉTÉS DE CONSISTANCE AGRÉABLE

La morphologie, la distribution des tailles de particules et la microstructure de surface des charges *SphereTEC* sont les clés des avantages de manipulation et d'esthétique associés au composite. La combinaison de ces charges sphériques avec une matrice résineuse spécifique lui donne des propriétés de consistance agréable : pas d'adhésion aux instruments, adaptation facile aux surfaces de la cavité et résistance à l'affaissement pour un modelage précis.

### TEINTES COUVRANT L'ENSEMBLE DU TEINTIER VITA

Composite universel, il est indiqué pour toutes les classes de cavités, en antérieur ou en postérieur. Ses cinq teintes *Cloud* couvrent l'ensemble du teintier *Vita* grâce à un mimétisme prononcé. L'effet caméléon de *Ceram.x universal* permet une correspondance de teintes précise et fiable aboutissant à des restaurations esthétiques avec un nombre minimum de teintes. Une procédure de polissage aisée vient compléter le rendu naturel final. ☺



### Le témoignage du docteur Olivier Ischia (90)

#### IL EST ESTHÉTIQUE POUR LE SECTEUR ANTÉRIEUR

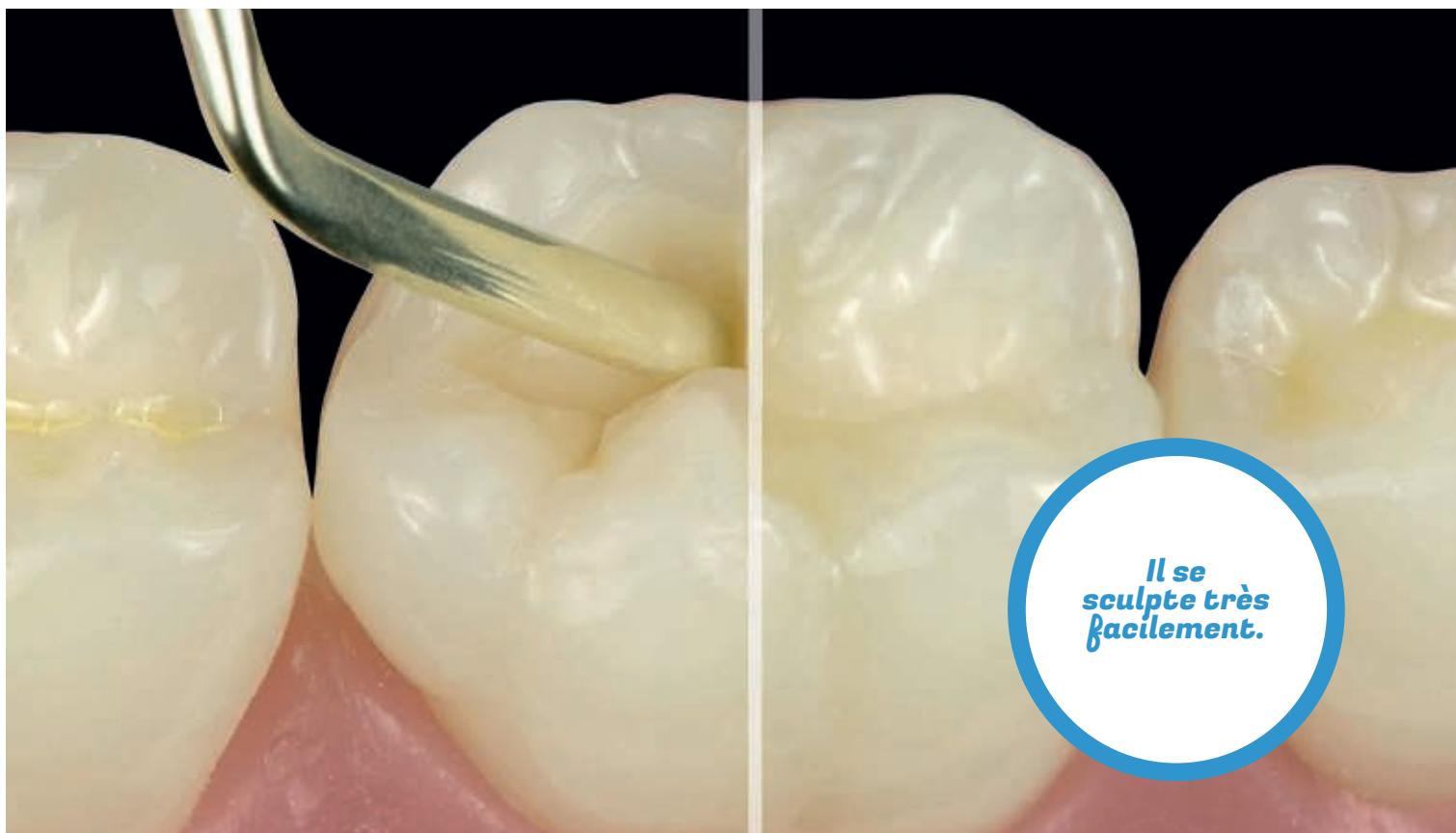
*J'utilisais déjà la première version de ce composite, il y a une dizaine d'années. Il se manipule aisément, ne colle pas et adhère bien. Ses teintes sont aussi l'un de ses avantages car l'on arrive facilement à les choisir. Il est esthétique pour le secteur antérieur, tout autant que solide pour le secteur postérieur.*

**Dentsply Sirona**

@ : contact@dentsplysirona.com

3w : dentsplysirona.com





## Le témoignage du docteur Stéphanie Flach (67)



### IL EST FACILE D'UTILISATION

*Je l'utilise depuis 2013 après l'avoir découvert lors d'une démonstration. Il n'est pas collant et épouse bien les parois. Il est facile d'utilisation et la présentation en cupule est pratique. Il est également esthétique et s'harmonise bien avec les dents. Il est intéressant à utiliser avec le SDR en fond de cavité et avec les matrices Palodent.*

## Le témoignage du docteur Caroline Rémond (67)



### UN TRÈS BON COMPOSITE MONOCOUCHE

*J'utilise ce produit depuis trois ans. Le praticien auquel j'ai succédé l'utilisait. J'ai racheté le cabinet et le composite qui allait avec... C'est un composite très ergonomique à utiliser. Il se sculpte très facilement. Par ailleurs les teintes se fondent très bien à la couleur naturelle de la dent. C'est selon moi un très bon composite monocouche.*

## Le témoignage du docteur Jean-Luc Vandel (25)

### LE MIMÉTISME EST TRÈS FAVORABLE

*Ma collaboratrice l'utilisait et son écho était bon. Sa malléabilité est très confortable. En ce qui concerne le rendu des teintes, le mimétisme est très favorable. J'apprécie également sa maniabilité pour le travailler et le mettre en place.*

edp santé

## L'agenda perpétuel de rendez-vous

**Cet agenda va vous faciliter la vie au cabinet !**

Il vous permet de gérer vos rendez-vous par modules de 10 minutes, de consigner de façon exacte urgences et rendez-vous courts. Pas de dimanches ni de pub, une amplitude horaire de 8h00 à 20h00, cet agenda va devenir un outil privilégié de votre vie professionnelle. Avec en plus à photocopier à volonté un questionnaire de connaissance, un questionnaire médical, une fiche de premier rendez-vous et des tableaux de bord de suivi des devis.



**25€**  
SEULEMENT  
inclus :  
le questionnaire  
médical

Format 30 x 24 cm,  
65 semaines  
sans mention de date  
(personnalisable).

Couverture et page intérieure

Commandez dès aujourd'hui en ligne sur  
[www.librairie-garanciere.com](http://www.librairie-garanciere.com)

# Le Groupe TBR fête ses 30 ans

Le concepteur d'implants dentaires et de solutions prothétiques organise un symposium, du 24 au 27 juin, à bord du cinq-mâts *Club Meddentaires 2*. Au programme : conférences scientifiques et escales en Méditerranée.

À l'occasion de son 30<sup>e</sup> anniversaire, le **Groupe TBR** organise un symposium sur la Méditerranée. Le fabricant d'implants s'offre pour l'occasion le **Club Med 2**, la plus grande goélette à cinq-mâts du monde (187 m de long). Un cadre exceptionnel pour un événement scientifique d'envergure internationale animé par d'éminents conférenciers. Le séjour sera rythmé par des matinées studieuses, des soirées de partage et de convivialité et des escales en Méditerranée occidentale à la découverte de Bonifacio et Portofino. Le congrès scientifique promet un programme riche et diversifié, alternant des sessions de conférences plénières et des ateliers pratiques en groupes limités.

Approche histologique de l'implant **Tissue Level Z1**, chirurgie guidée, facettes pelliculaires **Lumineers**, aménagement tissulaire, *workflow* numérique de cas implantaires figureront parmi les thèmes abordés par les congressistes. Les ateliers seront quant à eux animés par les partenaires du **Groupe TBR**, **Carestream Dental**, **Denmat** et **NSK**.

Parmi les conférenciers : **Drs Juan Ambrós** (Barcelone - Espagne), **Carlos Barrado** (Barcelone - Espagne), **Fabrice Baudot** (Saint-Gély-du-Fesc - France), **Édouard Béal** (Versailles - France), **Giovanni Gaeta** (Nocera Inferiore - Italie), **Christian Gagliardone** (Bagnols-sur-Cèze - France), **Philippe Jourdan** (Toulouse - France), **Alberto Maltagliati** (Genova - Italie), **Régis Nègre** (Rodez - France), **Daniele Sergiampietri** (Carrare - Italie), **Martine Zisserman** (Paris - France). ↻



## les infos'

### Lieu de l'événement

Croisière sur le Club Med 2 au départ de Nice avec escales à Bonifacio et Portofino.

### Renseignements

<http://dental.tbr-implants.com/>

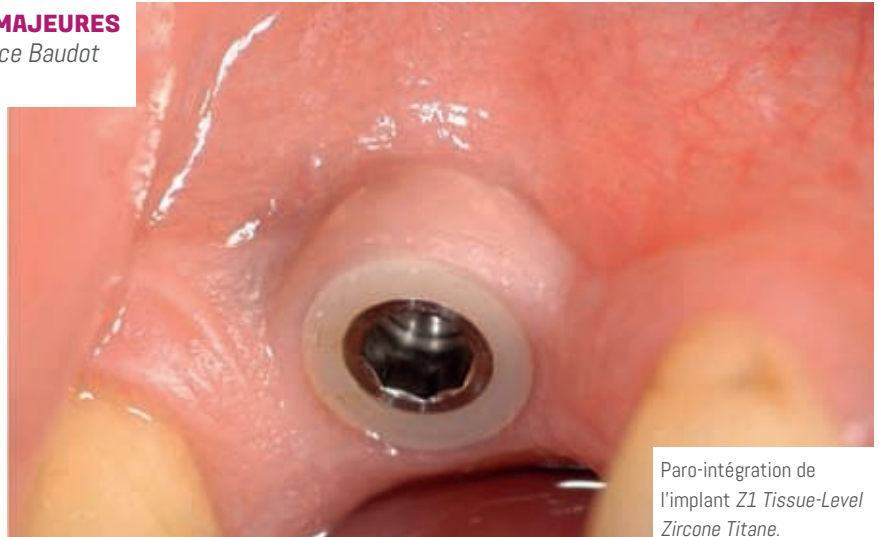## IMPLANTS TBR Z1 ET LASER ER-YAG : DEUX AVANCÉES MAJEURES DANS LA PRÉVENTION DES PÉRI-IMPLANTITES - Dr Fabrice Baudot



Dr Fabrice  
BAUDOT

Avec l'avènement des implants en prothèse dentaire, nous voyons apparaître dans les études récentes des données inquiétantes sur la prévalence des péri-implantites ; la prévention est donc déterminante. L'équilibre microbiologique péri-implantaire et l'intégrité du joint tissulaire autour de l'implant sont deux points clés dans cette prévention. Parmi les solutions à proposer, l'innovation **TBR** avec l'apparition du col zircone

est fondamentale car l'interface tissulaire qui se développe autour de cette surface est d'une qualité exceptionnelle et contribue à l'intégrité tissulaire péri-implantaire. Également, le laser Er-Yag nous permet de développer des protocoles cliniques mini-invasifs simples et très efficaces pour contribuer à stabiliser l'équilibre microbiologique péri-implantaire.



Paro-intégration de l'implant Z1 *Tissue-Level* Zircone Titane.

## LES FACETTES PELLICULAIRES LUMINEERS : L'AVENIR DE LA DENTISTERIE MODERNE NON-INVASIVE - Dr Martine Zisserman



Dr Martine  
ZISSERMAN

Aujourd'hui, la tendance en dentisterie moderne est d'être le moins invasif possible. Dans votre pratique quotidienne, vous vous épouisez souvent à faire des actes techniquement difficiles.

La peur de changer vos méthodes de travail et vos habitudes vous conduisent à

une dentisterie qui ne tient pas compte de l'avancée spectaculaire des systèmes adhésifs et des biomatériaux. C'est pourquoi vous devez proposer à vos patients, dans votre panel thérapeutique, des actes très conservateurs comme la pose de facettes pelliculaires **Lumineers**. Facettes en céramique les plus fines du marché, elles bénéficient d'une expertise de plus de 30 ans aux États-Unis. L'époque où nous mutilions des dents est complètement révolue !

## 30 ANS DE PRATIQUE IMPLANTAIRE : MES TECHNIQUES SONT PEUT-ÊTRE LES VÔTRES - Dr Philippe Jourdan



Dr Philippe  
JOURDAN

Comme chaque praticien a pu le faire dans son cabinet, la pratique quotidienne de l'implantologie depuis 30 ans m'a permis de développer quelques techniques.

La grande majorité d'entre elles sont de simples « astuces » qui facilitent l'exercice de l'implantologie. D'autres, plus

sophistiquées, permettent d'optimiser les réalisations prothétiques ou rendent les techniques chirurgicales avancées plus accessibles. Le but de cette conférence sera de pouvoir échanger de façon conviviale, en toute simplicité, sur ces tours de main qui font la technicité du chirurgien.



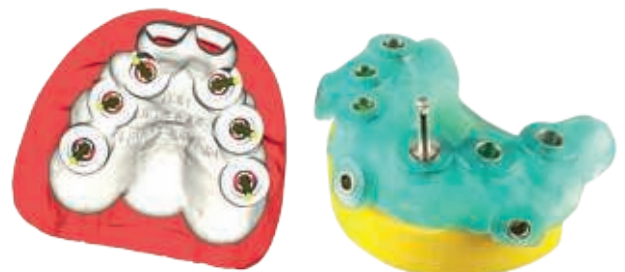## AVONS-NOUS BESOIN DE CHIRURGIE GUIDÉE POUR POSER UN IMPLANT ?

Dr Régis Nègre



Dr Régis  
NÈGRE

La fonction première de l'implant et de la couronne qu'il supporte est d'assurer le rôle fonctionnel et esthétique de la dent manquante. Aussi, la mise en place des implants doit être guidée par le montage prothétique pour assurer fonction, pérennité et esthétique dans le temps. Il est évident que la chirurgie guidée améliore le positionnement de l'implant dans l'os, en respectant toutes les contraintes dictées par la physiologie osseuse et tissulaire. Toujours avec l'esprit de simplification du système **TBR**, nous verrons à travers plusieurs cas cliniques les étapes de la chirurgie guidée avec les implants **Tissue-Level** zircone/titane Z1 qui présentent des résultats d'intégration tissulaire bien meilleurs que les implants **Bone-Level** tout titane.



### Début en juin 2017

#### Atelier All-on-4

8 juin à Saint-Malo - Drs L. Garbarini et R. Jouvrot. 22 juin et 14 déc. à Villefranche-sur-Saône - Dr H. Minassian  
Contact : Valérie Dequeant - Tél. : 01 49 20 00 43  
@ : valerie.dequeant@nobelbiocare.com

#### Cours de planification NobelClinician - Avancé

8 juin à Aix-en-Provence  
MM. G. Masson et O. Chaix  
15 juin à Bagnole - M. G. Masson  
Contact : Valérie Dequeant  
Tél. : 01 49 20 00 43  
@ : valerie.dequeant@nobelbiocare.com

#### Formations gouttières transparentes DentoSmile Biotech Dental

8-9 juin à Salon-de-Provence, 15-16 juin, 20-21 juillet à Paris - Dr A. Zarrinpour  
Contact : CID Formation  
Tél. : 01 85 76 06 44  
@ : formations.cid@gmail.com  
3w : cidformations.com

#### Greffe niv. 1 - Sinus et ROG

Chirurgie en direct, cours intensif, travaux pratiques, discussions de cas  
8-9 juin à Saint-Dié-des-Vosges  
Drs Zarrine, Cannas et M.-P. Ventribout  
Tél. : 03 29 56 29 15  
@ : surgitechstudies@gmail.com  
3w : surgitechstudies.fr/praticiens-greffes1

#### Formez votre assistante dentaire en implantologie Cycle 2

8 juin à Sallanches - Mme M. Jacquart  
3w : anthogy.fr/services/formations/campus-anthogy

#### Préserver et régénérer l'os ROG - FIDE

8 juin à Cannes-Le Cannet  
Pr P. Mariani et Dr F. Bonnet  
Contact : Kathleen Colas  
Tél. : 01 49 20 00 49  
@ : kathleen.colas@nobelbiocare.com

#### Le soulevé de sinus en toute sérénité

8 juin à Tarbes - Dr S. Verdier  
3w : anthogy.fr/services/formations/campus-anthogy

#### Le système Damon

Cours In Office  
8 juin, 21 sept. à Paris - Dr J.-Y. Assor  
Contact : Les Séminaires Ormco  
Tél. : 00800 3032 3032  
@ : maria.castagnetta@ormco.com  
3w : ormco.fr

#### Les gouttières d'éducation fonctionnelle

8 juin, 18 sept. à Paris - Dr P. Nicolleau  
Agence Émergence - Tél. : 02 40 86 76 79  
Les Séminaires Ormco - Tél. : 00800 3032 3032  
@ : contact@seminairesormco.com  
@ : maria.castagnetta@ormco.com - 3w : ormco.fr

#### Formations Surgitech Studies

Greffe niveau 1 - sinus et ROG  
8-9 juin à St-Dié-Des-Vosges  
Spécial assistante - prothèse implantaire en omnipratique  
22 juin à Chessy-Marne-La-Vallée  
Tél. : 03 23 56 29 15 - 3w : surgitechstudies.fr  
@ : surgitechstudies@gmail.com

#### Anesthésier, sans échec et rapidement, les molaires et les pulpites mandibulaires

Formez-vous à l'anesthésie ostéocentrale  
4 h 30 de TP (Agréée par le FIFPL)  
8 juin à Paris, 21 sept. à Besançon  
12 oct. à Biarritz, 16 nov. à Rennes  
Tél. : 02 41 56 05 53 - @ : mail@afpad.com

#### La parodontologie appliquée aux implants Module 5 - IFPIO

9-10 juin à Marseille - Dr M. Merabet  
Contact : V. Dequeant - Tél. : 01 49 20 00 43  
@ : Valerie.dequeant@nobelbiocare.com

#### Implantologie

Session 2 : Prothèse supra-implantaire  
9 et 10 juin  
PROGRAMME DU 9 JUIN  
> Conférences au siège du Laboratoire Acteon et 10 juin à l'Hôtel Kyriad Prestige  
• Prothèse supra-implantaire : scellée, vissée, stabilisée  
• Temporisation en implantologie : les différentes solutions  
• Présentation du plan de traitement et du devis en implantologie  
• Prise en charge des cas complexes  
• Chirurgie et prothèse assistée par ordinateur  
• Quel concept occlusal choisir dans les différents traitements implantaires  
• Initiation aux techniques numériques  
> Travaux pratiques  
• Enregistrement sur arc facial et montage sur articulateur : quand ? pourquoi ? comment ?  
• Empreintes sur différents systèmes implantaires  
Contact : Nicole Roussillon  
Tél. : 06 26 80 46 43  
@ : nicole@ceiop.com - 3w : ceiop.com

#### Séminaire LROC-4

Conjonction ELN/Lip-Bumpers mini-activateur-antérieur-vertical et thérapeutique linguo-ramo occluso-corticale en un temps de l'insuffisance faciale  
Du 10 au 12 juin à Ivry-sur-Seine  
Dr B. Bonnet  
Tél. : 01 46 71 38 97  
@ : bbonnet-lroc-color@orange.fr  
3w : insuffisance-faciale-bruno-bonnet.fr

#### Empreinte optique et imagerie 3D en omnipratique et en implantologie

Accéder à l'étendue des possibilités qu'offrent ces 2 technologies en omnipratique et en implantologie  
14 juin et 27 sept. à Saint-Dié-des-Vosges  
Drs Zarrine et Vexler  
Tél. : 03 29 56 29 15  
@ : surgitechstudies@gmail.com

#### Comment développer son activité implantaire

Les facteurs clés  
14 juin à Bagnole - Dr T. Nguyen  
Contact : Meriem Bagourd - Tél. : 01 49 20 00 42  
@ : meriem.bagourd@nobelbiocare.com

#### Conférence TheraBeam SuperOsseo Ushio

15 juin à Vauvert - Dr M. Mongeot  
Tél. : 01 41 79 74 82 - 3w : henryschain.fr  
@ : stephanie.debondue@henryschain.fr

#### Évitez les complications, formez-vous à la maintenance parodontale et implantaire !

15 juin à Maugeio - Dr T. Dufour  
Contact : EMS/Alternative Dentaire  
Tél. : 01 34 58 03 80 - @ : info@ems-France.fr  
15 juin à Nyon (Suisse) - Dr J. Hassid  
Contact : EMS/Prodentalpes  
Tél. : 01 34 58 03 80 - @ : info@ems-France.fr

#### Évolutions ou révolutions

Trucs et astuces en dentisterie esthétique  
15 juin à Paris - Intervenants : S. Browet, S. Felenc, B. Jakubovicz, J. Lethuillier, A. Mainjot, C. Pantchenko  
Contact : Société Odontologique de Paris  
Tél. : 01 42 09 29 13 - @ : secretariat@sop.asso.fr

#### Quand coller, quand sceller ?

Le point sur les matériaux d'assemblage GC  
15 juin - P. Dauphouy et C. Cothenet  
Contact : Dentall Project - Tél. : 04 72 26 51 93  
@ : formation@dentallproject.com  
3w : dentallproject.com

#### Formation implantologie

Protocole Accurator  
15 juin à Montpellier - 17 juin à Paris  
Tél. : 07 71 61 58 40  
3w : implant-accurator.com

#### Troubles temporo-mandibulaires

15-16 juin à Paris - Dr W. Mesnay  
Contact : Elena Spodar  
Tél. : 02 47 40 24 04  
@ : gac-fr.cours@dentsplysirona.com  
3w : dentsplygac.eu

#### Cours Camlog

Du 15 au 18 juin et du 27 au 30 octobre à Vienne (Autriche) - Drs B. et Seemann  
Tél. : 01 41 79 74 82  
@ : stephanie.debondue@henryschain.fr  
3w : henryschain.fr

#### Le Système Insignia

Cours In Office  
16-17 juin à Lessines (Belgique)  
Dr P. Van Steenberghe  
Contact : Les Séminaires Ormco  
Tél. : 00800 3032 3032 - 3w : ormco.fr  
@ : maria.castagnetta@ormco.com

#### Le système Damon

La maîtrise (niveau II)  
17-18 juin à Paris - Dr B. Nourry  
Contact : Agence Émergence - Tél. : 02 40 86 76 79  
Les Séminaires Ormco Tél. : 00800 3032 3032  
@ : contact@seminairesormco.com  
@ : maria.castagnetta@ormco.com - 3w : ormco.fr

#### Gouttières d'alignement Air Nivol

Formation et certification  
19 juin à Bordeaux, 25 sept. à Nice, 9 octobre à Toulouse  
Drs A. et G. Vigié du Cayla  
Contact : Frédéric Bonillo - Tél. : 06 60 38 71 07  
@ : nivolfrance@gmail.com  
3w : facebook.com/nivolfrance

#### Gestion de l'esthétique des tissus mous autour des dents et des implants

Stage pratique en chirurgie muco-gingivale de 2 j. avec TP sur têtes animales  
20-21 juin à Paris - Drs E. Gouet et V. Ronco  
Contact : Anna Pissarenko  
@ : anna.pissarenko@zimmerbiomet.com

#### La prothèse implantaire plurale - ADD/Vision

Module 2  
22 juin à Metz - Dr D. Dupont  
Contact : Valérie Dequeant - Tél. : 01 49 20 00 43  
@ : valerie.dequeant@nobelbiocare.com

# RENCONTRES INTERNATIONALES CAD-CAM DENTAIRE DIGITAL & ESTHETIC

Inscriptions  
en ligne sur  
aria-cadcam.net

## UN ÉVÉNEMENT INCONTOURNABLE DU NUMÉRIQUE DENTAIRE EN FRANCE.

Nous vous emmenons dans le monde de demain  
pour imaginer les grandes mutations de la profession.

Cette année, plus encore, nous nous attachons à vous offrir un panorama complet de la chaîne numérique du cabinet dentaire au laboratoire de prothèse.

### UNE EXPOSITION

de plus de 70 fournisseurs de solutions CFAO.

### DES CONFÉRENCES

sur des problématiques concrètes et portées par des experts internationaux.

### DES DÉMONSTRATIONS

des systèmes de CFAO actuels, émergents et futurs.

### LES NOUVEAUTÉS

La volonté première d'aria depuis 10 ans est de valoriser la révolution digitale et l'innovation.

Nous mettrons en lumière lors de cette 6<sup>ème</sup> édition :

**La Digital Dentistry Society** qui organise son 1<sup>er</sup> meeting international au sein des rencontres aria.  
[www.ddslon2017.org](http://www.ddslon2017.org)

**Des start-up** du monde médical assisté qui exposeront leur savoir-faire dans un espace qui leur sera consacré.

1<sup>st</sup> DDS convention  
with aria partnership



[digital-dentistry.org](http://digital-dentistry.org)

6<sup>èmes</sup> Rencontres  
internationales



[aria-cadcam.net](http://aria-cadcam.net)

CITÉ INTERNATIONALE  
LYON - 5/6/7 octobre 2017

## Quelques-un(e)s de nos intervenant(e)s

	<p><b>CONE BEAM</b> Le cone beam : ses indications et ses limites au cabinet dentaire</p> <p>Reinhilde JACOBS <i>(Belgique)</i></p>	
	<p><b>SCANNER INTRAORAL</b> Applications cliniques du scanner 3d intraoral</p> <p>Francesco MANGANO <i>(Italie)</i></p>	
	<p><b>SCANNERS DE LABORATOIRE</b> Du scan de laboratoire à la réalisation par soustraction ou addition : le point de vue du laboratoire sur la planification du traitement</p> <p>Uli HAUSCHILD <i>(Allemagne)</i></p>	
	<p><b>PLANIFICATION DE TRAITEMENT</b> La planification du traitement à l'ère numérique</p> <p>Mario IMBURGIA <i>(Italie)</i></p>	
	<p><b>DENTISTERIE DIGITALE</b> Le rôle de la dentisterie digitale au quotidien</p> <p>Alessandro e Andrea AGNINI <i>(Italie)</i></p>	
	<p><b>FLUX DIGITAL</b> Diagramme du flux digital en pratique courante</p> <p>Giuseppe LUONGO <i>(Italie)</i></p>	

## MAIS AUSSI BIEN D'AUTRES SUJETS :

Scan facial  
Logiciels pour chirurgie guidée  
Logiciels CAD  
Logiciels CAM

### INSCRIPTIONS : tarif 35 €

Ce tarif comprend l'accès à l'ensemble des conférences et à l'exposition pour les 3 jours.

### INFORMATIONS :

-  [aria-cadcam.net](http://aria-cadcam.net)
-  Facebook : @aria2017
-  Twitter : @aria\_cad\_cam
-  +33 (0)4 79 60 66 67  
[ariacadcam@grands-evenements.com](mailto:ariacadcam@grands-evenements.com)

# ► l'agenda

LES FORMATIONS ET LES ÉVÉNEMENTS INCONTOURNABLES

## Le point sur le traitement implantaire de l'édenté total

22 juin à Hyères - Dr J.-B. Verdino  
3w : [anthogy.fr/services/formations/campus-anthogy](http://anthogy.fr/services/formations/campus-anthogy)

## Empreintes numériques

Bien choisir son système d'empreintes numériques  
22 juin à Paris  
Tél. : 01 43 43 48 87 - 3w : [docteur-abbou.fr](mailto:docteur-abbou.fr)  
@ : [drmichel.abbou@wanadoo.fr](mailto:drmichel.abbou@wanadoo.fr)

## Dental Speed Dating

« Les empreintes numériques en cabinet dentaire » - 5 systèmes, 5 conf., 10 min pour convaincre  
22 juin à Paris  
Tél. : 06 95 30 85 28  
@ : [contact@sictmieux.com](mailto:contact@sictmieux.com)  
3w : [sictmieux.com](http://sictmieux.com)

## Endodontie : les indispensables

22-23 juin et 28 sept. à Carquefou  
Dr T. Babin, Dr S. Diaz  
3w : [endo-atlantique.com](http://endo-atlantique.com)

## Stage intensif pratique en chirurgie et prothèse implantaires sur les mannequins

Zimmer Biomet Institute (niv. débutant)  
22-23 juin à Winterthur (Suisse)  
Contact : Anna Pissarenko  
@ : [anna.pissarenko@zimmerbiomet.com](mailto:anna.pissarenko@zimmerbiomet.com)

## World Summit Tour de Sirona

Congrès sur l'implantologie numérique : « L'implantologie numérique pour ceux qui n'aiment pas l'informatique »  
Du 22 au 24 juin à Nice  
Tél. : 01 30 97 65 00  
@ : [wstnice2017@dentsplysirona.com](mailto:wstnice2017@dentsplysirona.com)  
3w : [worldsummittour.com/nice](http://worldsummittour.com/nice)

## 2017 : où en sommes-nous en augmentations pré-implantaires ?

23 juin à Biarritz - Dr Georges Khoury  
3w : [anthogy.fr/services/formations/campus-anthogy](http://anthogy.fr/services/formations/campus-anthogy)

## Atelier LROC

Pliage et adaptation LROC des Lip-Bumpers de Korn  
24-25 juin à Ivry-sur-Seine - Dr B. Bonnet  
Tél. : 01 46 71 38 97  
@ : [bbonnet-lroc-color@orange.fr](mailto:bbonnet-lroc-color@orange.fr)  
3w : [insuffisance-faciale-bruno-bonnet.fr](http://insuffisance-faciale-bruno-bonnet.fr)

## L'orthodontie de l'adulte

Promo 2016 Session 4/5  
Du 24 au 26 juin à Aix-en-Provence  
Contact : Académie d'Orthodontie  
@ : [contact@academie-orthodontie.fr](mailto:contact@academie-orthodontie.fr)  
3w : [academie-orthodontie.fr](http://academie-orthodontie.fr)

## Genius Summit

Excellence in Orthodontics Pluridisciplinaire  
25 juin - Pr M. Kotaro (Japon) et Drs C. Lasvergnas, C. Bonapace, E. Augeraud, A. Hennequin, M. Assayag, D. Zana, K. Thedens  
Contact : Cécilia Panthier  
Tél. : 01 48 70 12 69  
@ : [info@myorthopartner.com](mailto:info@myorthopartner.com)  
3w : [myorthopartner.com](http://myorthopartner.com)

## Céphalométrie architecturale de Delaire (EDCAD)

Excès verticaux antérieurs : théorie, pratique de l'analyse architecturale de Delaire, applications thérapeutiques  
26-27 juin, 4-5 sept., 18-19 sept., 9-10 oct. à Nantes - Drs Pivaut, Devanne et le Pr Delaire  
Contact : Florent Pivaut - 3w : [edcad.delairecephalo.fr](http://edcad.delairecephalo.fr)  
@ : [edcad.contact@gmail.com](mailto:edcad.contact@gmail.com)

## Cursus 10

Programme d'implantologie clinique (3 modules)  
Du 28 juin au 8 déc. à Bagnolet  
Pr P. Mariani, Drs T. Nguyen et Y. Dinardo  
Contact : Kathleen Colas - Tél. : 01 49 20 00 49  
@ : [kathleen.colas@nobelbiocare.com](mailto:kathleen.colas@nobelbiocare.com)

## Coaching rentabilité du cabinet

29 juin - Dr D. Glachant  
Contact : Dentall Project  
Tél. : 04 72 26 51 93  
@ : [formation@dentallproject.com](mailto:formation@dentallproject.com)  
3w : [dentallproject.com](http://dentallproject.com)

## Master class : restaurations esthétiques du sourire sans préparation ou micro-invasives

De la théorie à la pratique. 2 j. de TP  
29-30 juin à Aix-en-Provence  
Dr D. Dietschi  
Contact : Académie du Sourire / Nathalie Negrello  
@ : [nn@academie-du-sourire.com](mailto:nn@academie-du-sourire.com)

## Programme d'implantologie clinique

Module 3  
29-30 juin, du 6 au 8 sept. à Toulouse, du 17 au 19 jan. 2018 à Bagnolet  
Pr P. Mariani, Drs T. Nguyen et Y. Dinardo  
Contact : Kathleen Colas  
Tél. : 01 49 20 00 49  
@ : [kathleen.colas@nobelbiocare.com](mailto:kathleen.colas@nobelbiocare.com)

## Cours pour assistantes dentaires

30 juin à Paris - Dr C. Rivière  
Contact : Meriem Bagourd - Tél. : 01 49 20 00 42  
@ : [meriem.bagourd@nobelbiocare.com](mailto:meriem.bagourd@nobelbiocare.com)

## Débuté en juillet 2017

### Tapis rouge pour carte blanche en prothèse

Les techniques prothétiques dentaires en 2017  
6 juillet à Montpellier  
Pr A. Vanheusden (Liège) et Dr F. Raux  
3w : [afoch.fr](http://afoch.fr)

### CFAO - Les rencontres Cerec Touch 2 / Henry Schein

6-7 juillet à Marseille  
3w : [weezevent.com/cerectouch2](http://weezevent.com/cerectouch2)

### Correction de Classe II avec le BioBiteCorrector

7 juillet à Paris - Dr E. Pasin  
Contact : Elena Spodar  
Tél. : 02 47 40 24 04  
@ : [gac-fr.cours@dentsplysirona.com](mailto:gac-fr.cours@dentsplysirona.com)  
3w : [dentsplygac.eu](http://dentsplygac.eu)

### Séminaire LROC-5

Psychosomatique de l'insuffisance faciale  
Du 8 au 10 juil. à Ivry-sur-Seine - Dr B. Bonnet  
Tél. : 01 46 71 38 97  
@ : [bbonnet-lroc-color@orange.fr](mailto:bbonnet-lroc-color@orange.fr)  
3w : [insuffisance-faciale-bruno-bonnet.fr](http://insuffisance-faciale-bruno-bonnet.fr)

## Débuté en septembre 2017

### European Damon Forum

Du 7 au 9 septembre à Monaco  
3w : [ormcoeurope.com/www.ormco.fr](http://ormcoeurope.com/www.ormco.fr)

### Master class : La clé du succès en dentisterie esthétique

Maîtriser les temporaires dans le secteur antérieur. Élaboration d'un *bridge* temporaire 13-21. Maîtriser et optimiser les *bridges* de laboratoire  
13 septembre à Aix-en-Provence  
Contact : Nathalie Negrello  
3w : [nn@academie-du-sourire.com](mailto:nn@academie-du-sourire.com)

### Gestion interdisciplinaire du traitement des patients ADD/Vision

Module 3  
14 septembre à Metz  
Dr D. Dupont  
Contact : Valérie Dequeant  
Tél. : 01 49 20 00 43  
@ : [valerie.dequeant@nobelbiocare.com](mailto:valerie.dequeant@nobelbiocare.com)

### Atelier All-on-4 - IFCIA

14-15 sept. à Paris  
Dr H. Antoun  
Contact : Kathleen Colas  
Tél. : 01 49 20 00 49  
@ : [kathleen.colas@nobelbiocare.com](mailto:kathleen.colas@nobelbiocare.com)

## Chirurgie plastique muco-gingivale implantaire - FIDE

14-15 septembre à Cannes-Le Cannet  
Pr P. Mariani et Dr F. Bonnet,  
Contact : Valérie Dequeant  
Tél. : 01 49 20 00 43  
@ : [valerie.dequeant@nobelbiocare.com](mailto:valerie.dequeant@nobelbiocare.com)

## Formations Campus ITI

La chirurgie implantaire en omnipratique centre Toulouse  
15-16 sept., 17-18 nov., 8-9 déc., 26-27 janv. 2018 à Toulouse  
La chirurgie implantaire en omnipratique centre Lyon  
22-23 sept., 20-21 oct., 1<sup>er</sup>-2 déc., 12-13 janv. 2018, Lyon  
Tél. : 01 64 17 30 09  
@ : [france@itisection.org](http://france@itisection.org)  
3w : [campusitifrance.org](http://campusitifrance.org)

## Gestes de premiers secours

14 et 28 sept.  
M. S. Berenguer (OFP Sécurité)  
Contact : Dentall Project  
Tél. : 04 72 26 51 93  
@ : [formation@dentallproject.com](mailto:formation@dentallproject.com)  
3w : [dentallproject.com](http://dentallproject.com)

## L'orthodontie de l'adulte

Promo 2017 session 1/5  
Du 16 au 18 septembre à Aix-en-Provence  
Contact : Académie d'Orthodontie  
@ : [contact@academie-orthodontie.fr](mailto:contact@academie-orthodontie.fr)  
3w : [academie-orthodontie.fr](http://academie-orthodontie.fr)

## Cours Damon

Avancé  
16-17 septembre à Paris - Dr S. Frost  
Contact : Agence Émergence - Tél. : 02 40 86 76 79  
Les Séminaires Ormco Tél. : 00800 3032 3032  
@ : [contact@seminairesormco.com](mailto:contact@seminairesormco.com)  
@ : [maria.castagnetta@ormco.com](mailto:maria.castagnetta@ormco.com)  
3w : [ormco.fr](http://ormco.fr)

## Orthocaps, traitements par aligneurs

Formation à l'utilisation et certification  
18 septembre à Paris  
Dr W Khan  
Contact : RMO Europe  
Tél. : 03 88 40 67 35  
@ : [seminaires@rmoeurope.com](mailto:seminaires@rmoeurope.com)  
3w : [rmoeurope.com](http://rmoeurope.com)

## Master class : Tout savoir sur la CCAM pour gérer sereinement les actes de dentisterie esthétique

20 septembre à Aix-en-Provence  
@ : [nn@academie-du-sourire.com](mailto:nn@academie-du-sourire.com)  
3w : [academie-du-sourire.com](http://academie-du-sourire.com)

# LES ADULTES AUSSI ONT LE DROIT DE SOURIRE



**INTÉGREZ, PERFECTIONNEZ ET RENTABILISEZ VOTRE EXERCICE  
ORTHODONTIE ADULTE  
N'AYEZ PLUS PEUR DE DIRE OUI !**

FORMATION RÉSERVÉE AUX PRATICIENS PRATIQUANTS DÉJÀ L'ORTHODONTIE  
[WWW.ACADEMIE-ORTHODONTIE.FR](http://WWW.ACADEMIE-ORTHODONTIE.FR)

credit photo shutterstock

ACADEMIE  
D'ORTHODONTIE



# ► l'agenda

LES FORMATIONS ET LES ÉVÉNEMENTS INCONTOURNABLES

## Cycle 1 - ROG

Les indications, la technique de A à Z  
21 septembre à Toulouse - Dr P. Boghanim  
3w : [anthogy.fr/services/formations/campus-anthogy](http://anthogy.fr/services/formations/campus-anthogy)

## Maîtriser l'image 3D pour la planification implantaire

21 septembre à Paris - Dr Boutin  
Contact : Carestream Dental - Tél : 06 63 57 86 88  
@ : [contact@lisc.fr](mailto:contact@lisc.fr) - 3w : [carestream.com](http://carestream.com)

## 3M Style Italiano

21 septembre - Dr S. Zeboulon  
Contact : Dentall Project - Tél : 04 72 26 51 93  
@ : [formation@dentallproject.com](mailto:formation@dentallproject.com)  
3w : [dentallproject.com](http://dentallproject.com)

## Greffes gingivales dans tous les états

La gestion chirurgicale des tissus softs est-elle si hard ? Conférence interactive de 3 h

21 sept. Montpellier - Dr C. Leconte  
3w : [afoch.fr](http://afoch.fr)

## Évitez les complications, formez-vous à la maintenance parodontale et implantaire !

22 sept. à Madrid (Espagne) - Dr T. Dufour  
Contact : EMS / Prodentales  
Tél : 01 34 58 03 80 - @ : [info@ems-france.fr](mailto:info@ems-france.fr)

## Peut-on se passer des mini-vis en orthodontie ?

23-24 sept. à Paris - Drs S. Ellouze et F. Darque  
Contact : Agence Émergence Tél : 02 40 86 76 79  
Les Séminaires Ormco Tél : 00800 3032 3032  
@ : [contact@seminairesormco.com](mailto:contact@seminairesormco.com)  
@ : [maria.castagnetta@ormco.com](mailto:maria.castagnetta@ormco.com) - 3w : [ormco.fr](http://ormco.fr)

## Séminaire LROC-6

Stratégie thérapeutique linguo-ramo-occluso-corticale du changement de denture en un temps - Cas cliniques

Du 23 au 25 sept. à Ivry-sur-Seine  
Dr B. Bonnet  
Tél : 01 46 71 38 97  
@ : [bbonnet-lroc-color@orange.fr](mailto:bbonnet-lroc-color@orange.fr)  
3w : [insuffisance-faciale-bruno-bonnet.fr](http://insuffisance-faciale-bruno-bonnet.fr)

## Conférence « Excellence et évidence du concept bioprogressif »

24-25 sept. à Marseille - M. Rotenberg, D. Rollet, P. Guezenc, J-L. Ouhioun, J.D. Orthlieb, A. Manière, M. Girard, D. Deroze, J. Lacout, L. Gautier et C. Gugino  
Contact : SBR Sud Est  
Tél : 04 66 36 16 77  
@ : [beatricesaintmartin@orange.fr](mailto:beatricesaintmartin@orange.fr)  
3w : [bioprog.com](http://bioprog.com)

## La chaîne numérique de A à Z

Une journée : un exemple de chaîne numérique de A à Z pour concevoir et poser des dents le jour même à nos patients

28 sept. et 21 déc. à Chanteloup-en-Brie  
Dr Daviaux  
@ : [contact@cablabconnect.com](mailto:contact@cablabconnect.com)  
3w : [cablabconnect.com/book-online](http://cablabconnect.com/book-online)

## Greffes d'augmentation osseuse horizontale et verticale

28 sept. à Nice  
Drs J. Choukroun et J. Surmenian  
3w : [anthogy.fr/services/formations/campus-anthogy](http://anthogy.fr/services/formations/campus-anthogy)

## Esthétique

Module 2 : formation implantologie - implants et chirurgie muco-gingivale - ICampus

28-29 sept. à Bordeaux  
Drs B. Cortasse, C. Gaillard, R. Noharet  
Contact : Valérie Dequeant  
Tél : 01 49 20 00 43  
@ : [valerie.dequeant@nobelbiocare.com](mailto:valerie.dequeant@nobelbiocare.com)

## Chirurgie implantaire ADD/Vision

Du 28 au 30 sept. à Metz  
Drs D. Dupont et C. Authelain  
Contact : Valérie Dequeant - Tél : 01 49 20 00 43  
@ : [valerie.dequeant@nobelbiocare.com](mailto:valerie.dequeant@nobelbiocare.com)

## Le système Damon

Compréhension et intégration (niv. I)  
30 sept.-1<sup>er</sup> octobre à Paris - Dr B. Nourry  
Contact : Agence Émergence - Tél : 02 40 86 76 79  
Les Séminaires Ormco - Tél : 00800 3032 3032  
@ : [contact@seminairesormco.com](mailto:contact@seminairesormco.com)  
@ : [maria.castagnetta@ormco.com](mailto:maria.castagnetta@ormco.com) - 3w : [ormco.fr](http://ormco.fr)

## Début en octobre

## Les traitements de l'édenté en devenir

Extraction et mise en charge immédiate « All on 6...or 4 »  
5 octobre à Sallanches  
Dr D. Carrotte  
3w : [anthogy.fr/services/formations/campus-anthogy](http://anthogy.fr/services/formations/campus-anthogy)

## Réussir son endodontie

Étanchéifier et reconstruire  
5 oct. à Carquefou  
Drs T. Babin et S. Diaz  
3w : [endo-atlantique.com](http://endo-atlantique.com)

## SST Recyclage

5 octobre - M. S. Berenguer (OFP Sécurité)  
Contact : Dentall Project - Tél : 04 72 26 51 93  
@ : [formation@dentallproject.com](mailto:formation@dentallproject.com)  
3w : [dentallproject.com](http://dentallproject.com)

## Aria

6<sup>e</sup> rencontres internationales  
Du 5 au 7 octobre à Lyon. Cette année une nouvelle édition avec :  
• 2 congrès en parallèle sur la thématique de la CFAO dentaire : les techniques, le digital et l'esthétique  
• Une zone de conférence au centre de l'exposition pour encore plus d'interactions avec nos exposants  
• Un espace start-up du monde médical assisté au centre de l'exposition  
3w : [aria-cadcam.net](http://aria-cadcam.net)  
@ : [ariacadcam@grands-evenements.com](mailto:ariacadcam@grands-evenements.com)

## Alias

L'orthodontie linguale revisitée  
7-8 oct. à Paris - Dr G. Scuzzo  
Contact : Agence Émergence - Tél : 02 40 86 76 79  
Les Séminaires Ormco - Tél : 00800 3032 3032  
@ : [contact@seminairesormco.com](mailto:contact@seminairesormco.com)  
@ : [maria.castagnetta@ormco.com](mailto:maria.castagnetta@ormco.com) - 3w : [ormco.fr](http://ormco.fr)

## Greffe niveau 2

Greffe d'apposition et coffrage. Chirurgie en direct, cours intensif, travaux pratiques, discussions de cas  
11-12 oct. à Saint-Dié-des-Vosges  
Dr Zarrine, M.-P. Ventribout  
Tél : 03 29 56 29 15 - @ : [surgitechstudies@gmail.com](mailto:surgitechstudies@gmail.com)  
3w : [surgitechstudies.fr/praticiens-greffes2](http://surgitechstudies.fr/praticiens-greffes2)



Association d'enseignement post-universitaire - International New Technology Institute  
en collaboration avec l'UFR D'ODONTOLOGIE DE MONTPELLIER

Enseignement 2017 / 2018 avec obtention du : CERTIFICAT DE FORMATION À LA CHIRURGIE DENTAIRE LASERS ASSISTÉE  
avec l'équipe d'enseignement de l'INTERNATIONAL MEDICAL LASERS ACADEMY

ANNÉE UNIVERSITAIRE 2017 / 2018

## 3 SESSIONS DE 2 JOURNÉES ET DEMIE

Du 16 au 18 novembre 2017 : Maîtrise des lasers - Omnipratique clinique  
Du 18 au 20 janvier 2018 : Parodontie - Péri-implantites - Endodontie - Orthodontie  
Du 15 au 17 mars 2018 : Pathologies - Chirurgie - ROG et Implantologie  
polycopiés de synthèse, cours théoriques, diaporamas, films d'applications cliniques et travaux pratiques

RENSEIGNEMENTS ET PROGRAMME : [dr.gerardrey@sfr.fr](mailto:dr.gerardrey@sfr.fr) - INSCRIPTION : [odonto-formation-permanente@umontpellier.fr](mailto:odonto-formation-permanente@umontpellier.fr)

Droit d'inscription pour le cycle complet : 2 400 €



# Un pas en avant.

Profitez des  
offres actuelles !\*

## Admira Fusion

ORMOCER® nanohybride

2003 Nanohybride

1999 ORMOCER®

1993 Compomère

Mircohybride



### LA PREMIÈRE CÉRAMIQUE POUR OBTURATION !

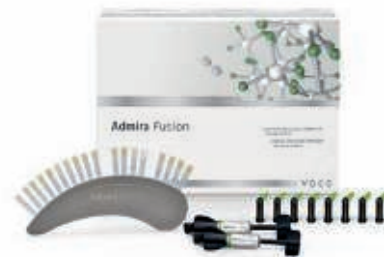- Pure Silicate Technology: La résine et les matières de charge sont à base d'oxyde de silicium
- La plus faible rétraction de polymérisation (1,25 % en vol.)\*\*
- Matériau inerte, ainsi la biocompatibilité et la stabilité de teinte sont très élevées
- Une excellente manipulation, un simple polissage à reflets et une dureté de surface élevée garantissent des résultats durables de première qualité
- Compatible avec tous les adhésifs conventionnels
- Egalement disponible en version flow et bulk-fill

\* Vous trouverez toutes les propositions actuelles sur notre site [www.voco.fr](http://www.voco.fr) ou contactez votre délégué commercial VOCO local.

\*\* en comparaison avec tous les composites d'obturation habituels

Dispositif Médical pour soins dentaires réservé aux professionnels de santé, non remboursé par les organismes d'assurance maladie. Lisez attentivement les instructions figurant dans la notice ou sur l'étiquetage avant toute utilisation. **Classe/Organisme certificateur** : IIa/CE 0482. **Fabricant** : VOCO GmbH

## Admira Fusion



# Traiter l'usure dentaire par une intervention minimale

Une parfaite connaissance des concepts fondamentaux de l'occlusion, de l'esthétique, de la dentisterie adhésive et de la science des matériaux dentaires est nécessaire pour la réussite d'un plan de traitement peu invasif.

**S**i l'on tient compte de la population vieillissante qui conserve ses dents jusqu'à un âge avancé et des changements plus récents dans le mode de vie et les habitudes, un patient présentant une usure dentaire (*pathologique*) « excessive pour son âge » n'est en aucun cas un fait rare. Bien que de nombreux patients puissent être traités « passivement » avec succès par la mise en œuvre d'un programme efficace de soins préventifs et de suivi proactif, une proportion requiert toutefois une restauration « active ». Ce second groupe de patients peut être confronté à des soucis d'ordre esthétique, à des troubles fonctionnels ou à des symptômes résultant de l'usure dentaire.

Les protocoles de restauration de l'usure dentaire doivent viser à rétablir la santé, la fonction et l'esthétique tout en tenant compte d'un plan en cas d'imprévu. De manière générale, ces cas ont toujours été traités à l'aide de couronnes scellées par des moyens classiques ou par des incrustations sur la face occlusale (*onlays*). Toutefois, ces restaurations sont irréversibles et invasives sur le plan biologique et comportent des risques de lésion du tissu pulpaire. À cela s'ajoutent la question des frais de laboratoire et le besoin d'envisager des restaurations provisoires.

L'approfondissement de nos connaissances en dentisterie adhésive au cours des dernières années nous permet maintenant de traiter ces cas non seulement de façon à atteindre les objectifs

restaurateurs évoqués, mais aussi dans le respect des principes d'intervention minimale. Il est ainsi possible de conserver les éléments naturels et de revenir sur le traitement dans le cas où les changements proposés dépasseraient les limites d'acceptabilité ou d'adaptabilité des patients. La réussite du traitement de l'usure dentaire au moyen de techniques d'intervention minimale requiert cependant une analyse et une parfaite connaissance des concepts fondamentaux de l'occlusion, de l'esthétique, de la dentisterie adhésive et de la science des matériaux dentaires. L'étude de cas présentée ici illustre un exemple d'usure dentaire pathologique traitée par une intervention minimale. Une approche factuelle a mené au choix d'une palette de matériaux permettant de répondre aux attentes esthétiques et fonctionnelles du patient.

Un patient âgé de 37 ans s'est présenté au cabinet dentaire en raison d'une usure dentaire pathologique modérée à sévère ayant à l'origine des habitudes parafunctionnelles de bruxisme associées à une érosion d'origine extrinsèque ; (*Fig.1 à 5*). Un examen occlusal a révélé un espace libre d'inocclusion (*ELI*) de 6 mm (*catégorie 1 selon Turner*). Les objectifs visaient à réaliser une restauration réorganisée des dents usées par une augmentation de la dimension verticale d'occlusion de 3 mm au moyen d'une technique « additive », ce qui permettait d'obtenir l'espace libre interocclusal nécessaire à la restauration morphologique et fonctionnelle par les matériaux choisis tout en conservant



## l'auteur

**Dr Shamir MEHTA**

- Dr en chirurgie dentaire (*BDS*) au *King's College* de Londres BSc
- MClintDent (*Prosth*) de Londres
- Directeur adjoint du programme de *master* en dentisterie esthétique (*faculté de dentisterie conservatrice et minimalement invasive du King's College*)



# Le magazine à offrir à vos patients Pour gagner leur motivation !

64 pages d'explications  
pédagogiques

Idéal en salle d'attente 😊

Explications  
précises et  
pédagogiques

Pathologie



Couverture  
personnalisable  
emplacement  
vierge dédié  
au cachet du cabinet

Schémas explicatifs  
Encadrés  
informatifs  
et ludiques

**SOURIRE**  
MODE D'EMPLOI

### LES THÈMES TRAITÉS :

- La carie
- La maladie parodontale
- L'édentation
- Porter un appareil amovible, les soins locaux
- Le kyste
- Après une chirurgie
- Orthodontie
- Problèmes esthétiques
- Taches, colorations et teintes
- Prévention enfantine...

### BON DE COMMANDE

**OUI, je commande**

**SOURIRE**  
MODE D'EMPLOI

Je retourne le bulletin avec mon règlement  
par chèque à l'ordre d'EDP SANTÉ :

**SOURIRE MODE D'EMPLOI**  
EDP Santé  
109 avenue Aristide Briand - CS 90042  
92 541 MONTROUGE CEDEX  
Tél. : 06 73 85 58 29  
contact@edpsante.fr

Nom : ..... Prénom : .....

Adresse : .....

Code postal : ..... Ville : .....

Tél. : ..... @

Email : .....

Je choisis la formule suivante (cocher la case correspondant à la formule choisie)

Version papier

Tarifs

10 exemplaires

45 € TTC

20 exemplaires

82 € TTC

Participation aux frais de livraison :

+ 4.50 €

Version numérique personnalisée

Utilisation illimitée, avec vos coordonnées  
et votre photo en couverture  
(notre équipe prendra contact avec votre cabinet  
afin de créer votre couverture personnalisée)

290 € TTC

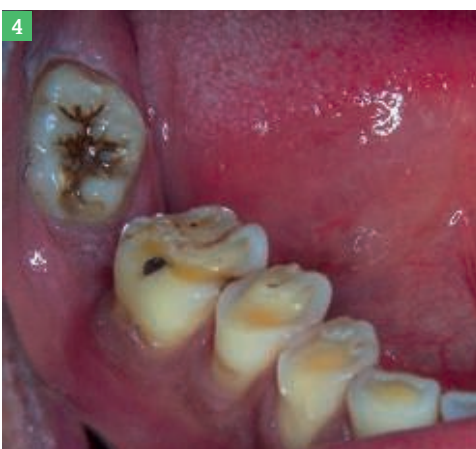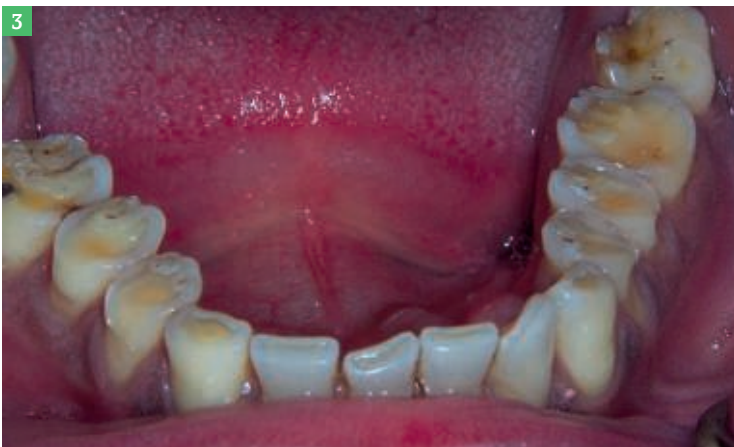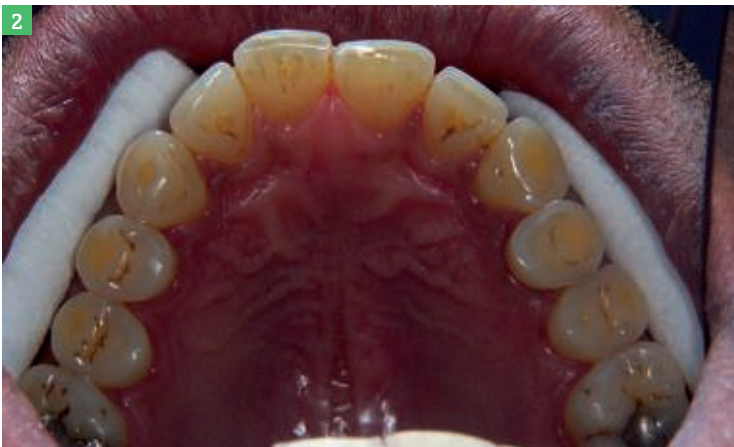


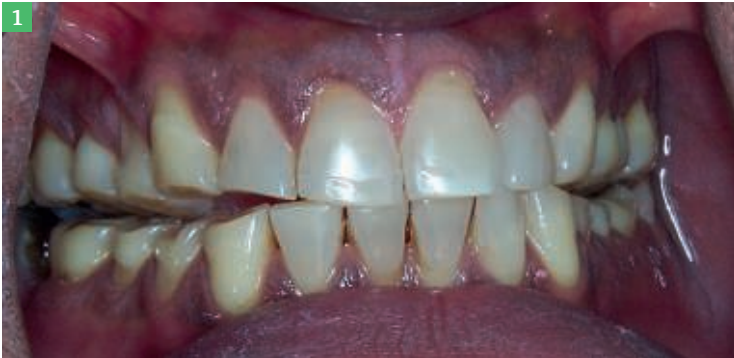Fig.1 : Vue frontale avant traitement. Fig.2 : Vue occlusale du maxillaire avant traitement montrant l'usure touchant les incisives et les incisives vestibulaires des dents postérieures. Fig.3 : Vue de l'arcade mandibulaire avant traitement montrant l'usure pathologique modérée à sévère. Fig.4 : Côté droit inférieur ; usure occlusale et cervicale.

## ► clinique : Dr Shamir MEHTA

### RESTAURATION

Fig.5 : Côté gauche inférieur ; usure occlusale et cervicale sévère pour cet âge.

Fig.6 : *Mock-up* intraoral réalisé en résine translucide (*Gradia Direct NT*) pour définir les proportions, les dimensions et les relations dento-faciales adéquates.

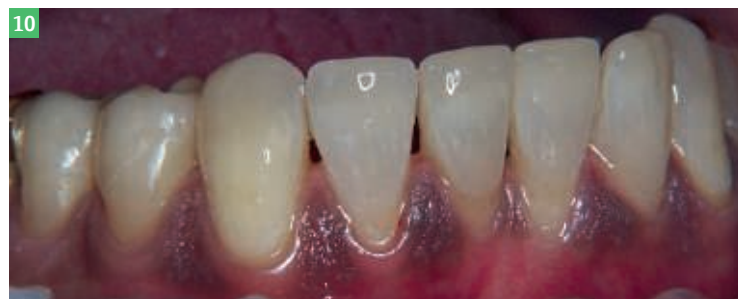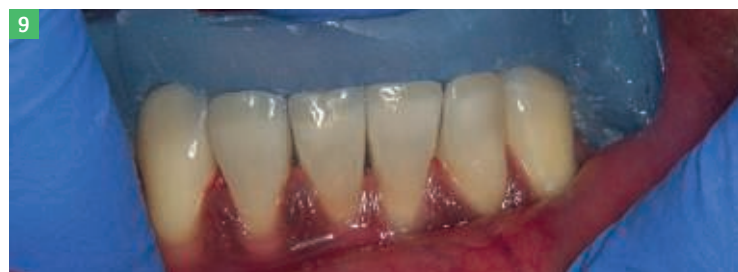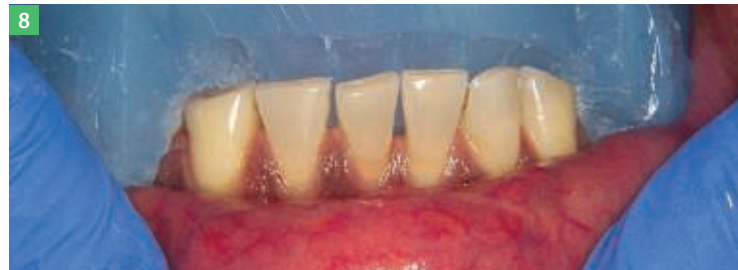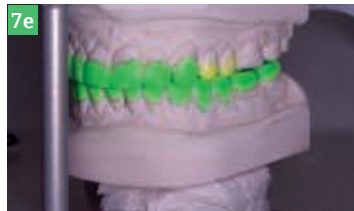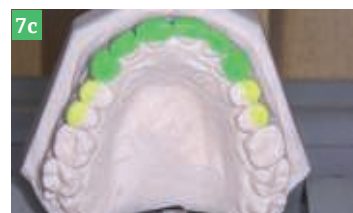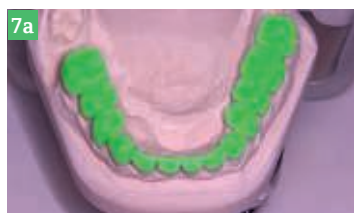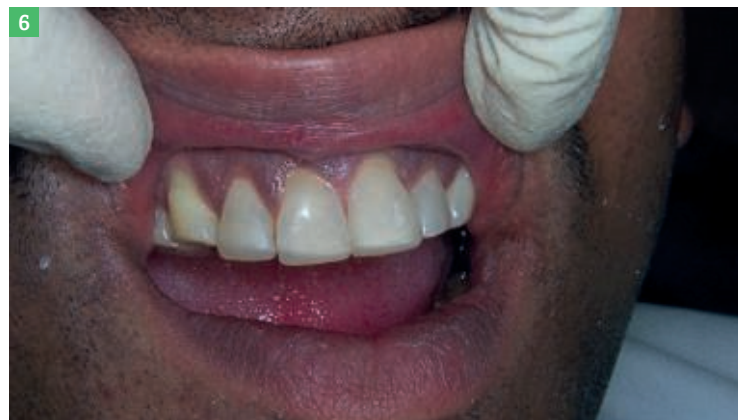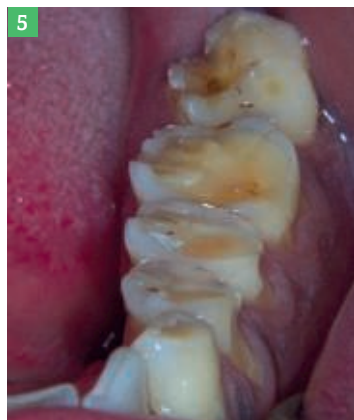Fig.7a : *Wax-up*. Le patient présente un espace libre d'inocclusion de 6 mm ; la dimension verticale d'occlusion a été augmentée de 3 mm afin d'obtenir le résultat occlusal et esthétique souhaité ainsi que l'espace requis pour la mise en place des matériaux de restauration ; schéma occlusal de la protection mutuelle.

Fig.7b : Vue vestibulaire.

Fig.7c : Vue occlusale.

Fig.7d : Dimension verticale d'occlusion augmentée de 3 mm.

Fig.7e : Vue frontale.



un ELI physiologique. Le matériau utilisé pour élaborer le *mock-up* initial « d'essai à sec » en bouche ; (Fig.6) était le composite translucide *Gradia Direct Anterior NT* - teinte translucide naturelle (*GC Corporation, Tokyo, Japon*). Ce *mock-up* était destiné à déterminer la morphologie et les proportions finales des dents par rapport aux paramètres esthétiques dento-faciaux établis. Des photographies et des empreintes ont été prises. L'utilisation d'un matériau translucide permet non seulement au patient de voir la quantité de matériau nécessaire à la restauration de l'usure dentaire, mais aussi de disposer d'un guide très utile pour les modifications esthétiques souhaitées au moment de la fabrication du *wax-up* diagnostique.

Un schéma occlusal a été choisi de façon à obtenir des contacts équilibrés entre chacun des couples de dents antagonistes postérieures en occlusion centrée, une fonction canine lors des mouvements mandibulaires de propulsion et de diduction, et une fonction de groupe antérieure lors des mouvements de propulsion (*protection mutuelle*). Les paramètres esthétiques et occlusaux ont été utilisés

lors du montage du *wax-up* ; (Fig.7a à e). Le *wax-up* diagnostique a ensuite été reproduit en plâtre, et une clé en silicone a été fabriquée en conséquence. Un *mock-up* intraoral a été réalisé pour confirmer l'approbation du patient sur le plan de l'aspect esthétique. Les dents du patient ont été légèrement lubrifiées à l'aide de gelée de pétrole et une résine bis-acrylique a été placée dans la clé (*Protemp 4, 3M Espe, St Paul, MN, États-Unis*) qui a été soigneusement positionnée dans la bouche du patient. Celui-ci ayant donné son accord, le *wax-up* a été utilisé pour fabriquer une clé en silicone transparente permettant la photopolymérisation au travers du matériau ; (Fig.8). La silicone utilisée était *MemosilR2 (Heraeus Kulzer GmbH, Hanau, Allemagne)* et le but de la clé était de pouvoir appliquer la résine par couches successives de façon à obtenir une réplique du schéma occlusal prédéfini ainsi que le résultat esthétique souhaité.

Le traitement a débuté par la restauration des dents antérieures, à une dimension verticale d'occlusion accrue, et la création simultanée du schéma occlusal antérieur. Les dents antérieures

Fig.8 : Clé en silicone transparente *in situ* fabriquée d'après le *wax-up*.

Fig.9 : Dents antérieures inférieures restaurées par *G-aenial Anterior A3/AE* appliqué par couches contre une clé en silicone transparente.

Fig.10 : Dents antérieures inférieures après traitement, polies et retouchées.



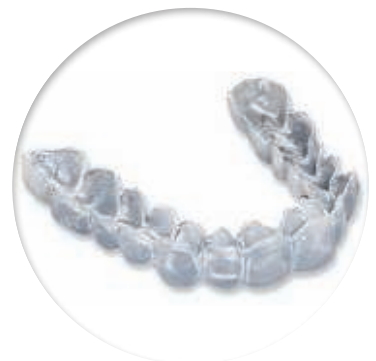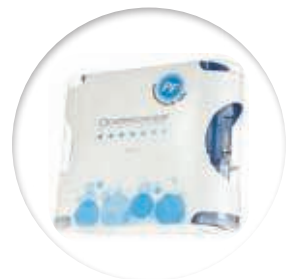# Blanchiment personnalisé

Facile. Efficace. Précis.

Le blanchiment dentaire personnalisé avec une gouttière sur-mesure associée au seul et unique gel épais breveté sur le marché, composé de nitrate de potassium et de fluorure.

- Une découpe suivant le bord gingival des dents pour plus de confort
- Le produit actif reste sur la dent grâce à cette découpe gingivale, il n'irrite pas la gencive
- Une précision du traitement: la création d'un réservoir sur les dents à activer pour le blanchiment
- Un plastique fin et souple pour plus d'aisance en bouche

Pour plus d'information, contactez votre représentant Dentsply Sirona Orthodontics ou le service client par téléphone au 04 42 97 61 61 ou par email [orthoconcept.service@dentsplysirona.com](mailto:orthoconcept.service@dentsplysirona.com)



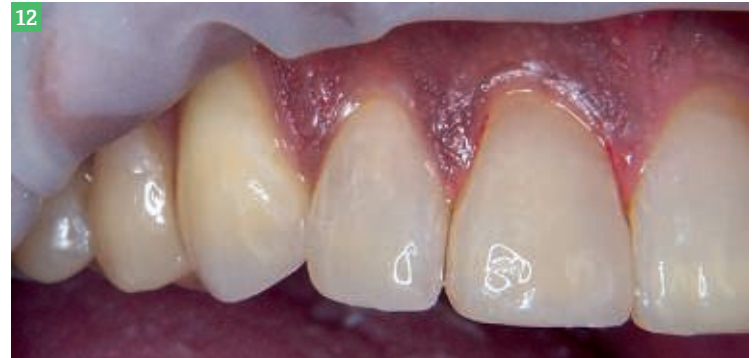
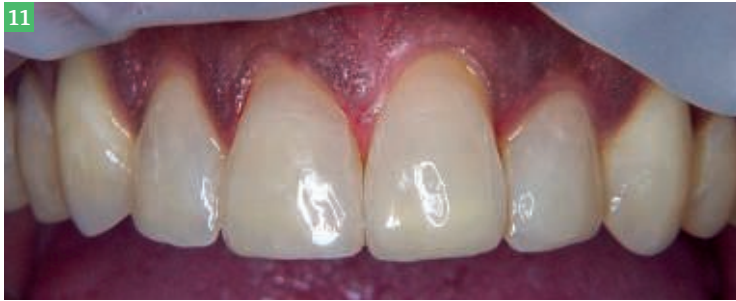
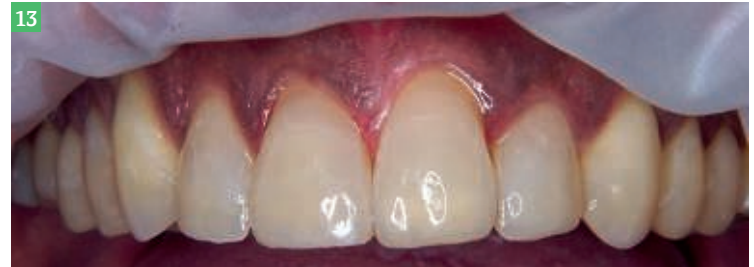Fig.11 : Vue vestibulaire des dents supérieures après traitement, restaurées par *G-aenial Anterior* et *G-aenial Universal Flo*. Fig.12 : Côté droit - résine appliquée sans aucune préparation des dents pour obtenir le résultat esthétique et fonctionnel souhaité. L'utilisation de *G-aenial Universal Flo* permet d'apporter de subtiles retouches. Fig.13 : Vue vestibulaire - les pointes des cuspidés vestibulaires des dents postérieures ont également été reconstituées par une technique additive à l'aide d'une clé en silicone et de *G-aenial Anterior*. Fig.14 : Guidage antérieur restauré. Dimension verticale d'occlusion accrue. Espace créé pour la restauration des dents postérieures au moyen d'une combinaison de facettes occlusales en céramique et en or de type 3 collées. Fig.15a et 15b : Vues des préparations (côté droit) - présence d'un anneau d'émail pour un collage plus prévisible. Fig.16 : Côté droit - facettes occlusales en place.

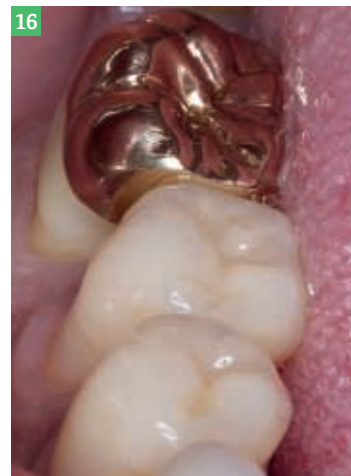
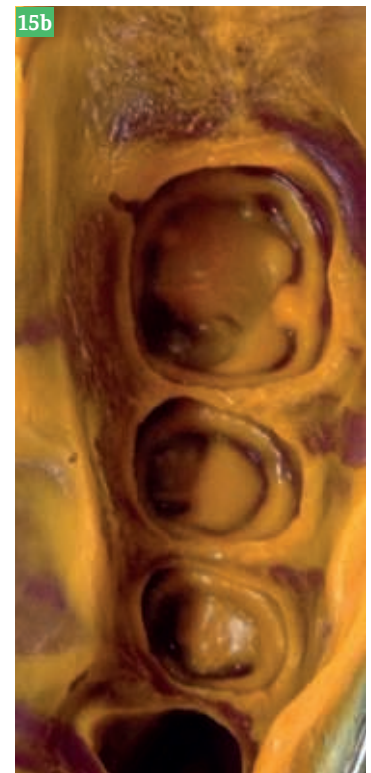
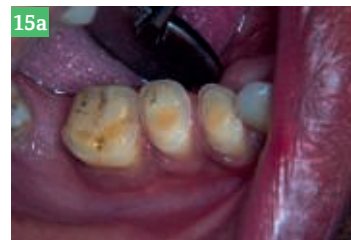
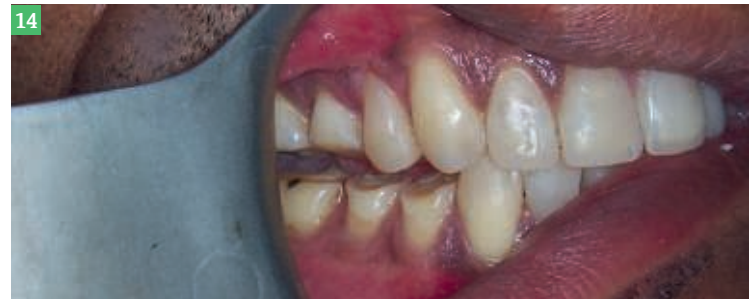
inferieures ont d'abord été traitées. Un écarteur de lèvres *OptraGate (Ivoclar Vivadent, Schaan, Liechtenstein)* en matériau souple a été utilisé pour isoler le champ opératoire puis les dents ont été nettoyées avec une pâte de pierre ponce et de l'eau. Un excès de matériau dans les espaces interproximaux a été évité par l'isolement des surfaces adjacentes à l'aide d'une bande-matrice générique en acetate de cellulose. Les dents ont été mordancées à l'acide orthophosphorique pendant 30 secondes puis rincées et séchées. L'adhésif *OptiBond Solo Plus (Kerr Dental Scafati, SA, Italie)* a été appliqué au moyen d'une micro-brosse, légèrement séché à l'air afin d'évaporer le solvant et photopolymérisé pendant 30 secondes.

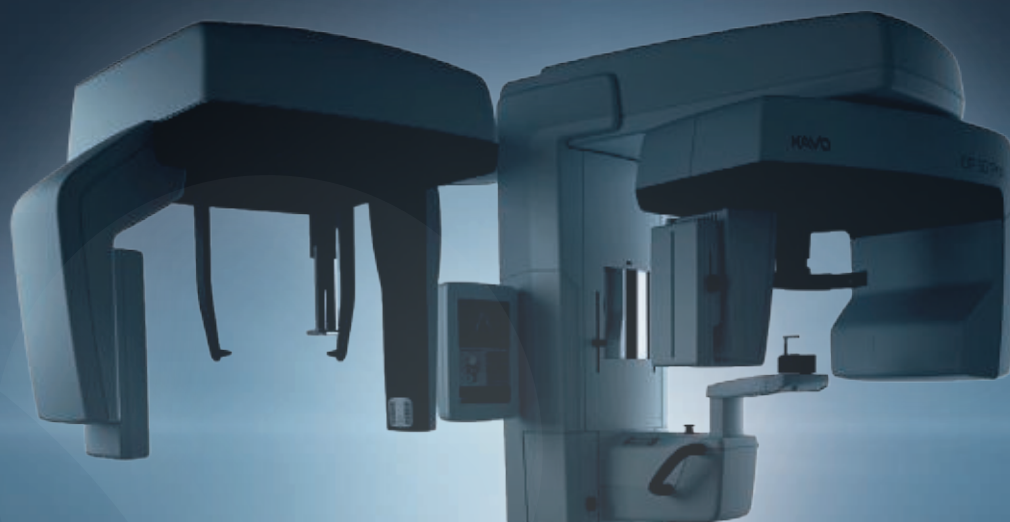
La clé en silicone a été positionnée contre les dents inférieures, et une quantité adéquate, préchauffée, de *G-aenial Anterior AE (teinte émail pour adultes)*, un composite de restauration photopolymérisable radio-opaque (*GC Corporation, Tokyo, Japon*), a été appliquée in situ contre la clé en silicone. Le composite a été ajusté au moyen de plusieurs instruments de marque et d'un pinceau (*Brush Flat n°1, GC Corporation, Tokyo, Japon*) conçus pour l'application des résines composites, tout en prenant soin d'éviter les régions interproximales. Après une photopolymérisation de 30 secondes, la clé a été retirée et la « préforme palatine » terminée par le façonnage des piliers interproximaux. Cette étape a été réalisée au moyen de la résine composite de teinte susmentionnée, placée contre une matrice

en acetate de cellulose. *G-aenial Universal Flo (GC Corporation, Tokyo, Japon)* a été utilisé pour effectuer des retouches mineures. *G-aenial Anterior A3 (teinte dentine)* a été placé dans la préforme d'émail puis modelé. Pour terminer, *G-aenial AE* a été ajouté et photopolymérisé pendant 30 secondes pour restaurer la face vestibulaire. La finition de la restauration a commencé par un meulage rudimentaire au moyen d'une fraise-aiguille diamantée, suivi d'une série de fraises en carbure de tungstène pour finition de composites (*Komet Dental, Brasseler GmbH, Lemgo, Allemagne*) et de meulettes *Dura-Green Stones* et *Dura-White Stones (Shofu Dental Corporation, CA, États-Unis)*. Le polissage interproximal a été réalisé au moyen de bandes-matrices *Epitex (GC Corporation, Japon)*.

Le polissage a été réalisé au moyen d'une série de pointes en silicone imprégnées de micro-particules de diamant (*OptraPol, polissoir pour composite, Ivoclar Vivadent*) et d'un système de polissage constitué de fibres imprégnées de carbure de silicium, *Astrobrush (Ivoclar Vivadent)* qui permet d'obtenir un brillant exceptionnel ; (Fig.9). Des retouches mineures ont ensuite été effectuées à l'aide de *G-aenial Universal Flo* et les restaurations ont été recouvertes d'une fine couche d'*Optiglaze (GC Corporation)*, un revêtement de protection nano-charge photopolymérisable. Cette couche superficielle a été photopolymérisée pendant 30 secondes. Les restaurations définitives sont présentées sur la figure 10. Au cours de la



# L'expertise unifiée d'une marque de confiance.



GENDEX

INSTRUMENTARIUM

i-CAT

SOREDEX

KAVO

Des compétences unies  
sous un seul nom : KaVo Imaging.

Gendex, Instrumentarium, Soredex et i-CAT sont à présent unis sous une seule marque : KaVo. Avec plus de 350 années cumulées d'expérience, plusieurs millions de produits installés et l'expertise de milliers de spécialistes, KaVo propose une gamme complète de solutions en imagerie extra-orale pour répondre à tous vos besoins, à partir d'une source unique.

Pour plus d'informations, contactez-nous :

**Par téléphone : 0 825 825 099**

**Par courriel : [marketing.france@kavo.com](mailto:marketing.france@kavo.com)**



OP 2D



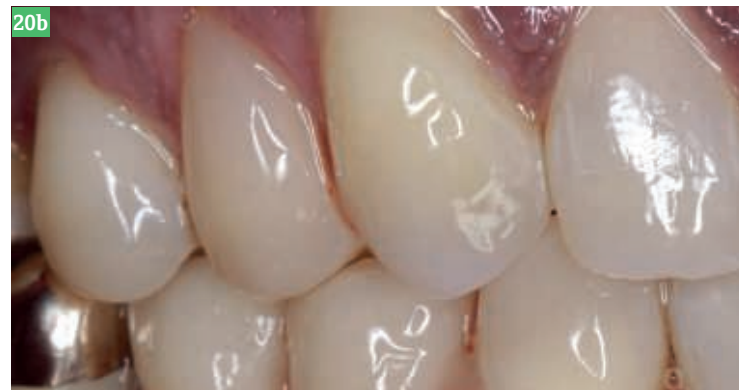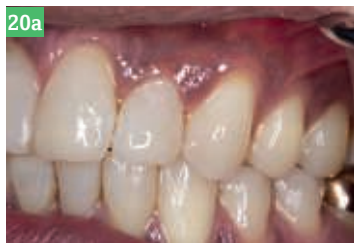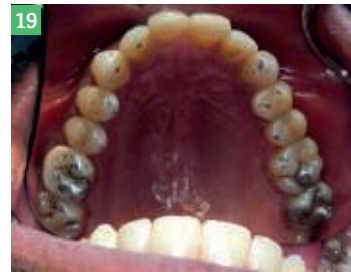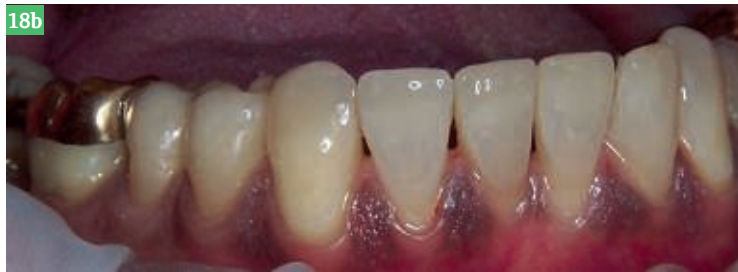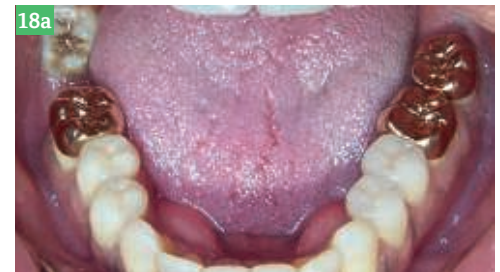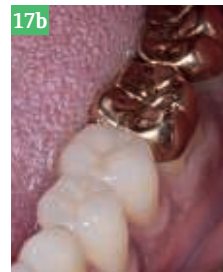
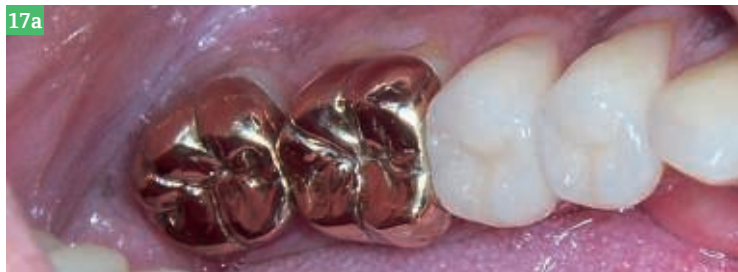OP 3D



OP 3D Pro



OP 3D Vision



visite suivante, les dents antérieures supérieures ont été restaurées selon la même technique ; (Fig.11 et 12). Les cuspidés vestibulaires usées des molaires et prémolaires maxillaires ont été restaurées de manière analogue ; (Fig.13).

Après la restauration de l'usure des dents antérieures, le gain d'espace libre d'inocclusion dans les segments postérieurs ; (Fig.14) était suffisant pour le collage d'onlays (facettes occlusales) indirects afin de remplacer le tissu occlusal perdu par une technique soustractive minimale. Les lésions cervicales ont

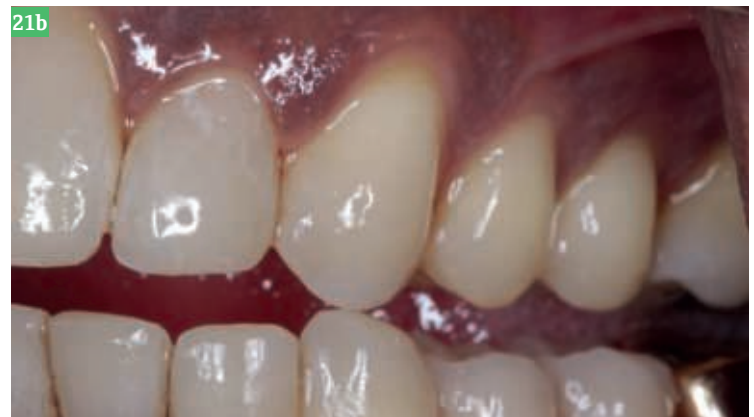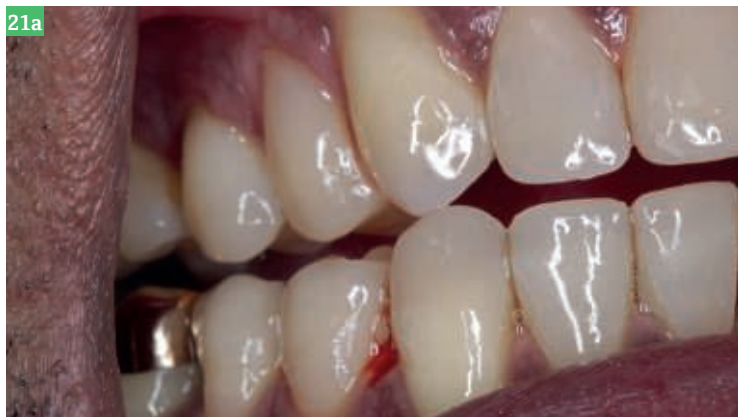d'abord été « comblées » au moyen d'une résine composite pour technique directe (*G-aenial Anterior A3*) afin de réduire le besoin d'étendre davantage les préparations en direction vestibulaire. Les préparations des dents ont été limitées à la création d'une limite marginale appropriée, positionnée apicalement à 1,0 mm de la face occlusale. La configuration et la largeur des limites marginales allaient d'un bord

de 1,0 mm pour les restaurations en céramique (*vitrocéramique au disilicate de lithium e. max, Ivoclar Vivadent*) des prémolaires, à un bord chanfreiné de 0,3-0,5 mm pour les onlays en or de type 3 collés sur les molaires compromises. Les préparations réalisées du côté droit sont présentées à la figure 15.

Des empreintes ont été prises au moyen de porte-empreintes individuels et du

Fig.17a et 17b : Côté gauche - facettes occlusales en place. Fig.18a : Arcade mandibulaire restaurée au moyen de techniques additives. Fig.18b : Vue faciale. Fig.19 : Vue occlusale. Les points de contacts entre les dents antagonistes en occlusion centrée ont été définis. Fig.20a et 20b : Position d'intercuspidie. Fig.21a et 21b : Schéma occlusal avec fonction canine.

matériau a empreintes *Aquasil Ultra (Dentsply DeTrey GmbH, Konstanz, Allemagne)* ; (Fig.15). Le composite *Protemp 4 (3M Espe)* a été utilisé pour élaborer des incrustations provisoires en technique directe, à l'aide d'une clé fabriquée d'après le *wax-up*. Le ciment *Poly-FR Plus (Dentsply)* a servi à sceller le composite. Des occlusogrammes ont été tracés pour permettre l'utilisation d'un articulateur semi-adaptable. Par la suite, les onlays en or et céramique ont été respectivement collés au moyen de *Variolink (Ivoclar Vivadent)* et de *Panavia 2.0F (Kuraray, Japon)*. Le résultat du traitement ; (Fig.16 à 21) offre au patient un schéma occlusal assurant des points de contacts entre chaque couple des dents antagonistes postérieures en occlusion centrée, une désocclusion par la canine (*fonction canine*) et des contacts équilibrés dans les dents antérieures au cours des mouvements de propulsion mandibulaire. Le patient a enfin reçu une gouttière occlusale maxillaire complète en résine acrylique dure destinée à être portée la nuit pour protéger les nouvelles restaurations. ☺







BIOTECH DENTAL



Redécouvrons 30 ans **d'innovations** à vos côtés,  
**d'échanges** captivants et de **collaborations** réussies qui  
ont marqué notre histoire et celle du monde dentaire.

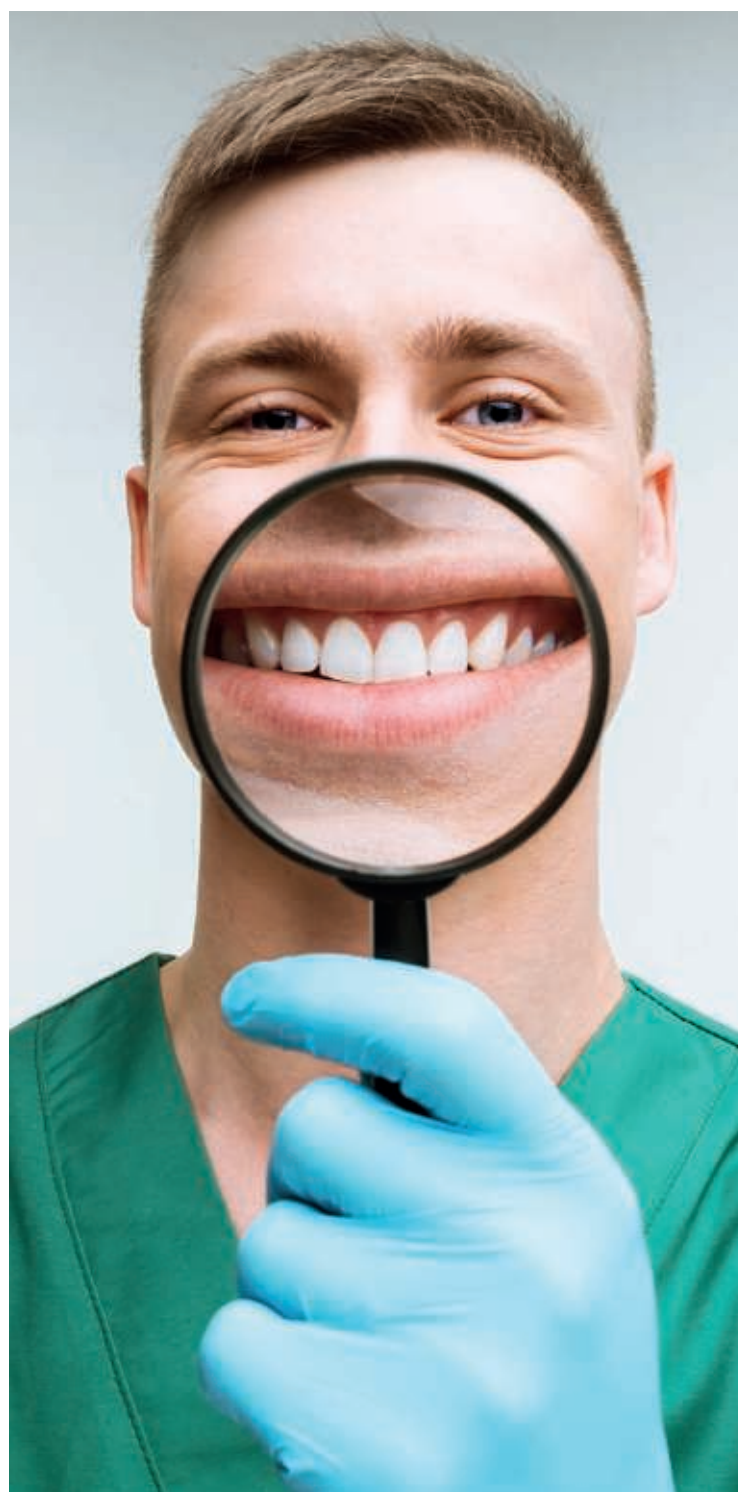# Éclaircissement de dents dévitalisées par un gel de peroxyde d'hydrogène

On peut traiter avec succès les dyschromies des dents non vitales en utilisant la technique ambulatoire. Des procédures cliniques strictes permettent de préserver l'intégrité de la dent, tout en conservant un bon résultat esthétique.

**L**e blanchiment des dents [5] dévitalisées est une technique simple, qui s'inscrit dans la dentisterie moderne « a minima » et graduelle dans le concept du gradient thérapeutique. Elle a été décrite pour la première fois en 1864. De nombreux agents de blanchiment ont été utilisés, tels le chlorure, l'hypochlorite de sodium, le perborate de sodium et le peroxyde d'hydrogène, seuls ou en combinaison, avec ou sans activation par la chaleur. La technique du blanchiment ambulatoire a été introduite en 1961. À cette époque, un mélange de perborate de sodium et d'eau était placé dans la chambre pulpaire qui était ensuite scellée par un pansement entre les différents rendez-vous chez le dentiste [11]. Plus tard, la méthode a été modifiée et l'eau a été remplacée par du peroxyde d'hydrogène à 30-35 %, pour améliorer l'effet blanchissant. La méthode utilisée pour blanchir les dents dépulpées est essentiellement le blanchiment ambulatoire ; (Fig. 1a et b) [2,3 et 8]. Les techniques interne/externe peuvent lui être également associées [4]. Cette technique requiert un temps acceptable en cabinet et en pratique quotidienne ; de plus, elle est intéressante pour le patient car il s'agit d'une thérapeutique très peu mutilante. Le perborate de sodium qui était principalement utilisé en ambulatoire est aujourd'hui, selon des principes actuels, classé CMR, c'est-à-dire cancérigène, mutagène et/ou toxique pour la reproduction. Il est donc totalement prohibé et interdit, même si de très bons résultats ont été obtenus. Donc, aujourd'hui, seul le peroxyde d'hydrogène doit être utilisé sous forme de gel pour les dents dévitalisées.

## PROTOCOLE DU BLANCHIMENT AMBULATOIRE INTERNE (Cf schémas)

1. Évaluer la qualité de l'obturation endodontique avec une radiographie rétro-alvéolaire. Le canal radiculaire doit être bien obturé ; tout traitement radiculaire incorrect, avant de procéder au traitement d'éclaircissement, doit être repris.
2. Évaluer la qualité et la couleur des restaurations présentes ; il est nécessaire de les remplacer si elles sont défectueuses. Dans certains cas, le fait de nettoyer la chambre pulpaire et de remplacer la restauration défectueuse peut être suffisant. Si la dent dévitalisée présente une lésion carieuse, il est nécessaire de la traiter avant le commencement du blanchiment.
3. Bien nettoyer la dent.
4. Prise de la couleur de la dent.
5. Prendre des photographies au début et durant le traitement pour visualiser l'évolution du traitement par comparaison.
6. Isoler la dent logiquement avec un champ opératoire.
7. Enlever les matériaux de restauration présents.
8. Nettoyer toute la chambre pulpaire. Tous les restes de matériaux de restauration et de tissus pulpaire nécrotiques doivent être enlevés complètement. Pour ce qui est du matériau d'obturation canalair se retrouvant à l'intérieur de la chambre pulpaire, ce dernier doit être ôté jusqu'à une profondeur d'un millimètre à l'intérieur du canal de la racine. Il est important d'enlever tout le composite afin de permettre aux agents de blanchiment de bien pénétrer dans les tubules dentinaires.



# pulpées drogène

## les auteurs

**Dr Bruno PELISSIER**

• Service OCE (UFR d'odontologie de Montpellier)

**Dr Hervé PLARD**

• Pratique libérale à Changé (53)

**Dr Aiping HUANG**

• Hôpital central de Karamay (dpt. de stomato., Xinjiang - Chine)



B. Pelissier / H. Plard / A. Huang



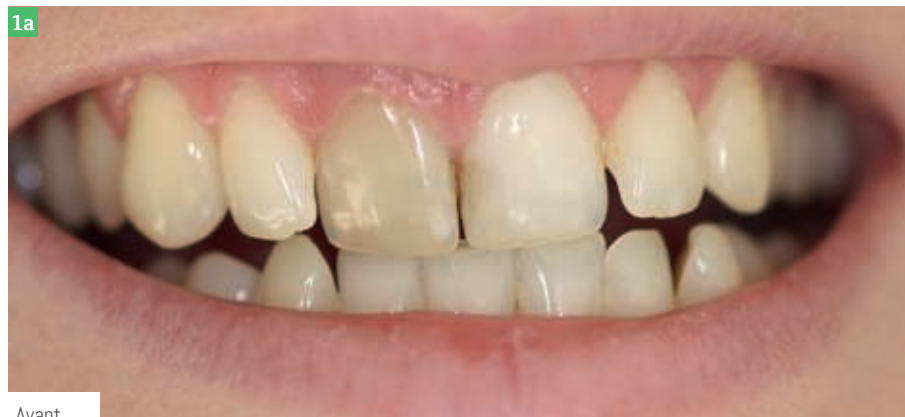# COMBI touch

## ADOPTÉZ LE TOUT EN UN

www.mectron.fr  
mectronfrance@mectron.fr

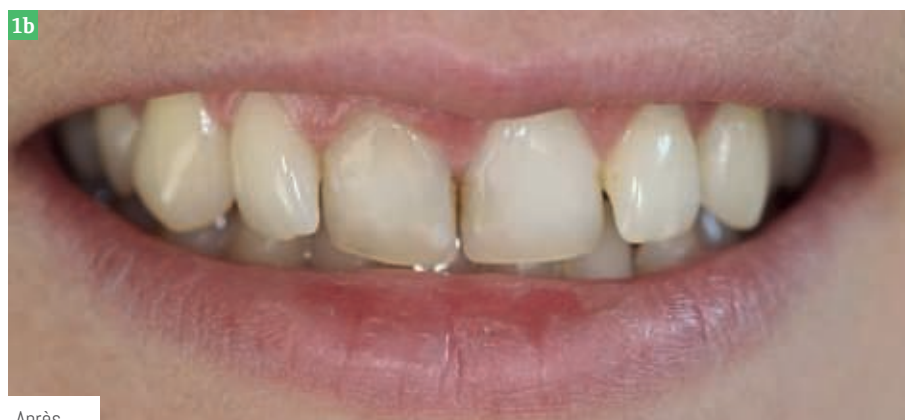N° Vert 0800 91 57 26

APPEL GRATUIT DEPUIS UN POSTE FIXE



1a

Avant



1b

Après

deux systèmes d'exploitation en un seul appareil: aéropolissage et ultrasons pour applications de détartrage, paro et endo

permet à la fois un traitement supra-gingival avec poudre de bicarbonate et de supprimer le biofilm sous-gingival avec poudre de glycine



### Schémas

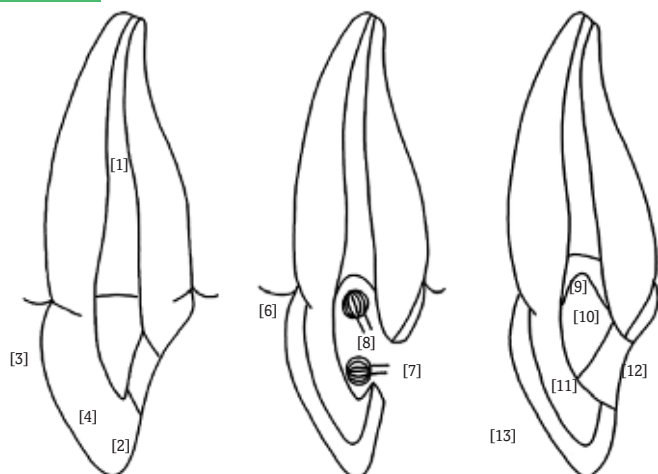


Fig.1a et b : Éclaircissement interne avec *Opalescence Endo d'Ultradent*, cas clinique du Dr Bruno Pelissier [8].

Schémas : Protocole de l'éclaircissement interne. Tableau : Caractéristiques et avantages de *Opalescence Endo* (source Ultradent).

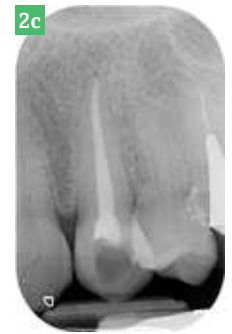
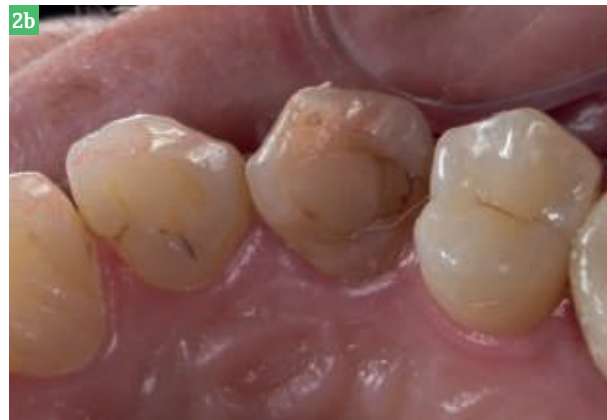
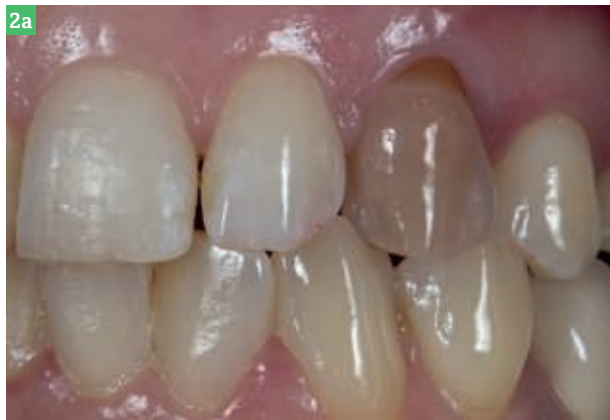**mectron**  
medical technology

CE 0476 Dispositif médical de classe IIa.  
Organisme notifié :  
KIWA CERMET ITALIA S.P.A  
Fabricant:  
Mectron S.p.A - Via Loreto 15/A,  
16042 Carasco (Italie)

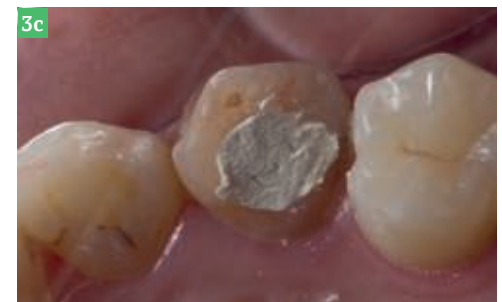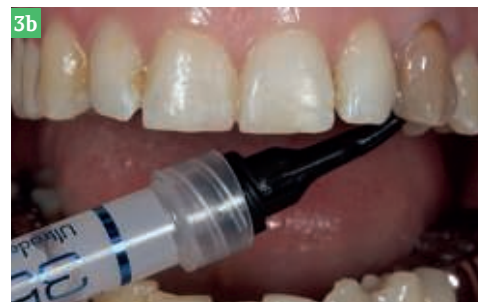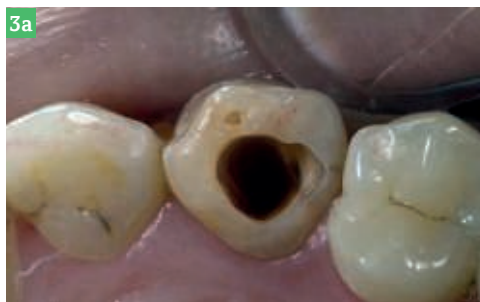## ► clinique : Drs Bruno PELISSIER, Hervé PLARD et Aiping HUANG

ESTHÉTIQUE



CARACTÉRISTIQUES DE L'OPALESCENCE ENDO	AVANTAGES DE L'OPALESCENCE ENDO
Couleur semi transparentes.	La couleur visible permet une mise en place facile de la dent. Ne modifie pas l'apparence de la dent, ne se voit pas à travers la dent.
Consistance gel.	Pratique, reste en place.
Peroxyde d'hydrogène à 35 %.	Blanchiment efficace.
Actif 3 à 5 jours dans la chambre pulpaire.	Réduit le temps au fauteuil et augmente la productivité. Blanchiment rapide et efficace.
Application : seringue + embout.	Application rapide et précise.

Fig.2a à c : Cas préopératoire face vestibulaire, face palatine, et radiographie initiale.  
Tableau : Caractéristiques et avantages de *Opalescence Endo* (source *Ultradent*).  
Fig.3a à d : Cavité après pose d'un CVI en protection radiculaire, mise en place de l'*Opalescence Endo* et pansement provisoire.  
Fig.4a à d : Évolution du traitement (3 séances).



Il faut noter qu'il est important d'enlever tous les matériaux jusqu'à un niveau juste en dessous de la limite gingivale.

9. Appliquer sur le traitement à la gutta percha une couche de verre ionomère ou de composite fluide afin de maintenir le scellement de l'obturation canalaire.

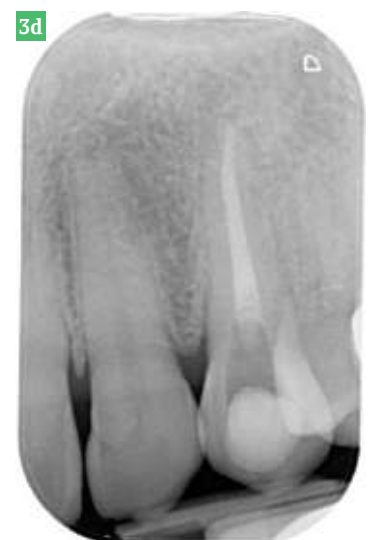10. Insertion de l'agent blanchissant dans la cavité (peroxyde d'hydrogène).

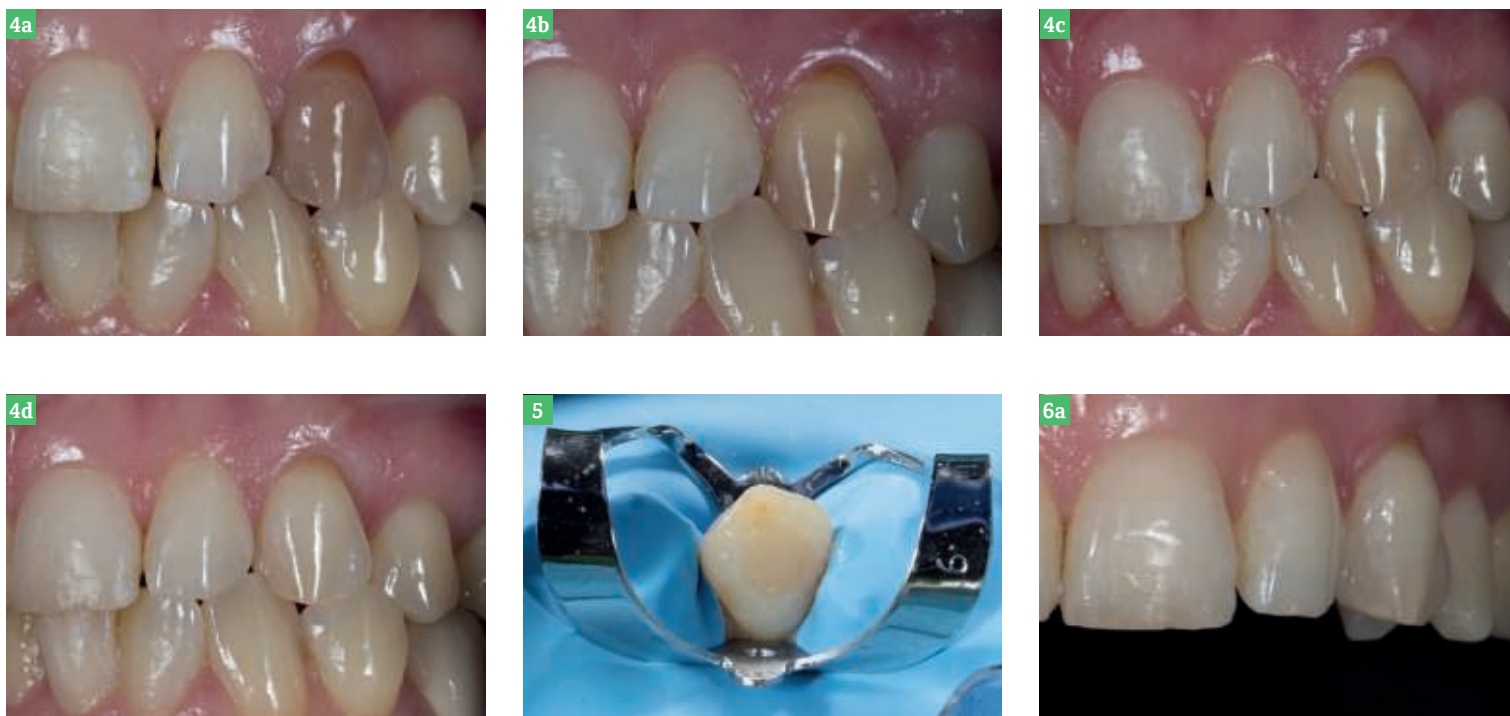
11. Mettre un pansement provisoire occlusif et informer le patient que les résultats devraient être visibles seulement quelques jours plus tard. Revoir le patient au bout de 3 à 5 jours et répéter la procédure si besoin. Il faut en moyenne 2 à 3 visites pour atteindre les résultats escomptés avec le peroxyde d'hydrogène.

12. Lorsque la dent dévitalisée aura atteint la couleur voulue, restaurer la cavité d'accès avec un composite. Pour obtenir un lien adhésif optimal entre le matériau de restauration et les tissus durs de la dent, il est conseillé de procéder à la mise en place de la restauration permanente après une période d'environ 10 jours minimum suivant la dernière thérapie de blanchiment. Le traitement de blanchiment laisse les tissus dentaires sursaturés en oxygène, ce qui inhibe la polymérisation des résines.

13. Prendre une radiographie de la dent éclaircie à tous les rendez-vous annuels afin de diagnostiquer le plus tôt possible d'éventuelles résorptions cervicales.

Une patiente de 38 ans se présente en consultation pour un problème esthétique lié à la coloration d'une canine dévitalisée ; (Fig.2a). Dans le cadre de la dentisterie a minima, et la dent étant peu délabrée (Fig.2b, c), il a été décidé de faire un éclaircissement interne ambulatoire, après avoir validé le traitement radiculaire selon les critères de Gutmann [7] et par une radio rétro-alvéolaire. Pour cet éclaircissement interne, nous avons utilisé le matériau *Opalescence Endo (Ultradent)* ; (Tableau). Ce produit est du peroxyde d'hydrogène à 35 % formulé spécifiquement pour la technique de blanchiment ambulatoire et son pH est 5. Le protocole opératoire est celui décrit en introduction. Le nettoyage de la cavité d'accès est





réalisé en enlevant tout matériau d'obturation à partir de l'ouverture d'accès jusqu'au niveau déterminé à partir de la radiographie ; tout matériau de restauration et d'obturation temporaire et/ou endodontique doit être enlevé pour permettre à l'agent de blanchiment d'entrer en contact avec la structure interne de la dent ; (Fig.3). Pour assurer une bonne étanchéité, un ciment verre ionomère est mis en place avec une épaisseur de 1 à 2 mm. Un composite fluide aurait pu être utilisé.

La mise en place du produit de blanchiment est rapide et facilitée par sa consistance et son conditionnement en seringue. Il est important de mettre un tout petit tampon d'ouate sur le gel et de laisser environ 1 mm d'espace pour mettre le ciment provisoire qui scellera la cavité ; (Fig.3a à e). Pour ce cas clinique, trois séances d'éclaircissement interne ont été nécessaires pour obtenir un résultat correct. Avant de restaurer la dent,

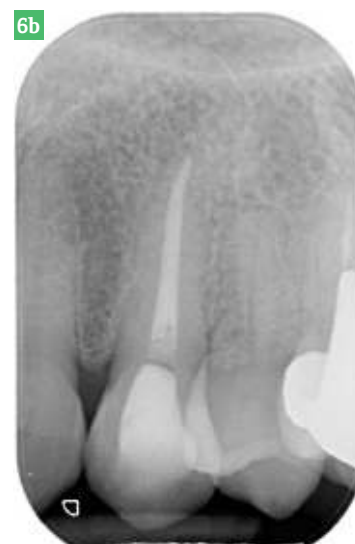un produit neutralisant est placé pendant 15 jours ; (Fig.4a à d). Ce temps permet de stabiliser la couleur obtenue de la dent et de retrouver des tissus dentaires adaptés au collage. En effet, à la fin d'une période de blanchiment interne, les tissus dentaires sont sursaturés en oxygène, ce qui inhibe la polymérisation des adhésifs et des résines composites. Le composite a été ensuite réalisé selon les procédures classiques de la dentisterie adhésive. Une teinte plus claire a été utilisée ; (Fig.5). Le traitement esthétique de la dent est réalisé grâce à une thérapeutique très faiblement mutilante pour les tissus dentaires ; le recours à une pièce prothétique en céramique (facette ou couronne) est ainsi évité. Le traitement s'inscrit donc parfaitement dans le concept de gradient thérapeutique ; (Fig.6a et b).

### CONCLUSION

Pour ce cas clinique, nous avons employé de l'*Opalescence Endo* qui est du

peroxyde d'hydrogène à 35 %. Dans de nombreuses études, les auteurs ont pu montrer que le blanchiment interne était sûr [9]. Cette conclusion a été basée sur le fait que dans des cas précédents montrant des résorptions, une base type CVI, ou autre, n'avait pas été placée pour protéger le traitement canalaire avant le blanchiment. Une technique thermo-catalytique avait été utilisée dans la majorité des cas et beaucoup de patients avaient des antécédents de traumatismes. L'absence de chaleur, la protection de l'obturation et la connaissance de l'historique de la dent assureront le succès. On peut donc traiter avec succès les dyschromies des dents non vitales en utilisant la technique ambulatoire [1]. Les procédures cliniques doivent être strictes et permettront de préserver l'intégrité de la dent et surtout, des tissus environnants, tout en conservant un bon résultat esthétique selon l'approche moderne ultraconservatrice [6, 9 et 10]. ↵

Fig.5 : Composite de restauration finale. Fig.6a et b : Cas final.



## la biblio'

- [1] ATTIN T., PAQUÉ F. ET AL. : « Review of the Current Status of Tooth Whitening with the Walking Bleach Technique ». International Endodontic Journal, 2003. 36:313-329. [2] CAVALLERI G., URBANI G. ET VINCENZI G.P. : « Bleaching technics for non-vital teeth ». G Stomatol Ortognatodonzia. 1984 Apr-Jun;3(2):155-62. [3] CHELEUX N. : « Éclaircissement de la dent dépulpée : méthode ambulatoire. In : Les 10 points clés sur les dyschromies dentaires ». Collection Les dix points clés en Odontologie. 2010 : 48-52. [4] DAHL J.E. ET PALLESEN U. : « Tooth Bleaching – A Critical Review of the Biological Aspects ». Critical Reviews in Oral Biology and Medicine, 2003. 14(4) 292. [5] DIETSCHI D. ET KREJCI I. : « Traitements chimiques des dyschromies dentaires ». Real Clin 1999 ;10 :7-24. [6] FISHER N.L. ET RADFORD JR. : « Internal bleaching of discoloured teeth ». Dent Update.1990 Apr;17(3):110-1, 113-4. [7] GUTMANN JL. : « Clinical, radiographic, and histologic perspectives on success and failure in endodontics ». Dent Clin North Am. 1992;36: 379-392. [8] LOUIS J.J. ET BONNET E. : « Techniques d'éclaircissement dentaire et projet esthétique ». Real Clin 2003 ;14 : 393-407. [9] PELISSIER B., BERTRAND C., CHAZEL J.-C. ET DURET F. : « L'éclaircissement dentaire : utilisation ambulatoire d'un gel pour le traitement des dents dépulpées ». CDF, n°1510-1511, 05-12/01/2012 :39-44. [10] TIRLET G, ATTAL JP. : « Le gradient thérapeutique ». Inf Dent 2009 ; 41/42 : 2561-2568. [11] VALERA M.C., CAMARGO C.H., CARVALHO C.A., DE OLIVEIRA L.D., CAMARGO S.E. ET RODRIGUES C.M. : « Effectiveness of carbamide peroxide and sodium perborate in non-vital discolored teeth ». J Appl Oral Sci. 2009 May-Jun;17(3):254-61.

# Un choix d'inserts de qualité

*Insert-dentaire.fr* propose un large éventail de matériel parmi les marques les plus utilisées.

**D**e la facilité d'achat, à la qualité certifiée CE, du prix, à la diversité des références, *Insert-dentaire.fr* propose une offre large aux praticiens. Le site Internet veut proposer une alternative de qualité, face aux habitudes du marché, pour permettre aux cabinets de profiter de matériels fiables à des prix jusqu'à

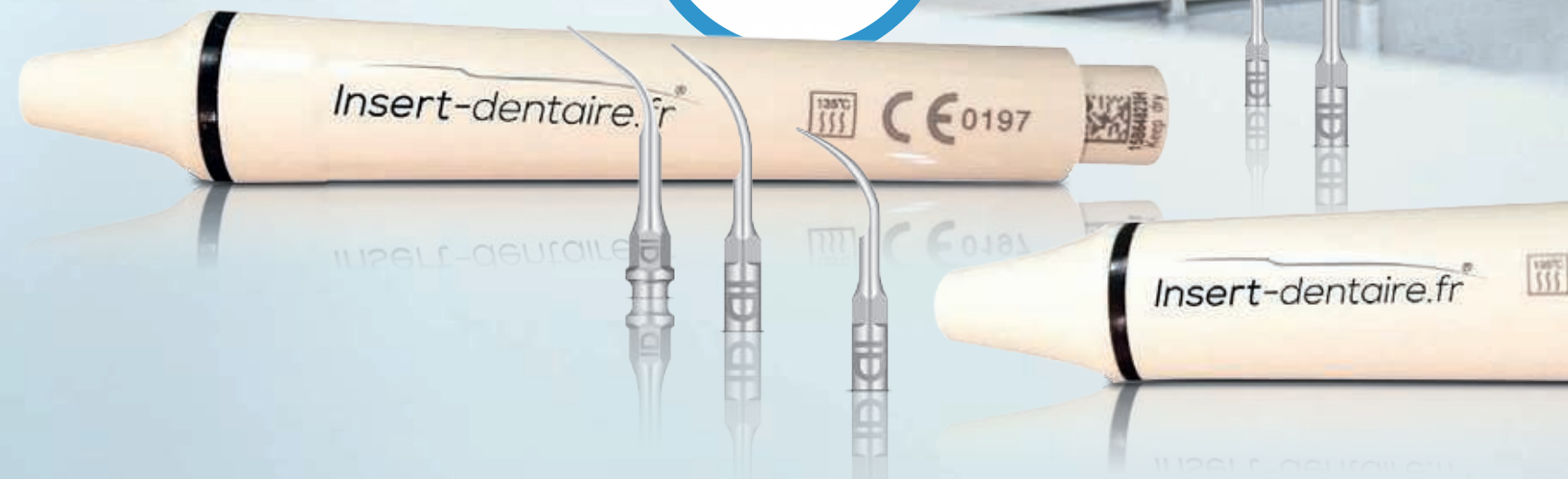cinq fois moins élevés. La force d'*Insert-dentaire.fr* est de proposer plus de 400 références couvrant l'ensemble des marques les plus utilisées en prophylaxie (*Kavo, W&H, Sirona, Satelec, EMS, Mectron*). Un autre objectif d'*Insert-dentaire.fr*, marque du web, est de s'inscrire dans une seule famille de produits afin d'être considéré comme « le spécialiste »

incontournable dans le domaine. Le modèle commercial d'*Insert-dentaire.fr* repose sur un cahier des charges précis, mais volontairement simple. Le site est particulièrement facile d'utilisation, agréable et intuitif. Il a rencontré un très grand succès dès le lancement avec, à ce jour, près de 10 % des dentistes du territoire qui se réapprovisionnent.

### LES INSERTS FONT RÉGULIÈREMENT L'OBJET DE TESTS

Les inserts sont « sourcés » de l'industrie mondiale et font régulièrement l'objet de tests, de contrôles et d'efficacité au travail, notamment pour les nouvelles références, ce

Effectuer le serrage des inserts, avec une clé dynamométrique.



qui leur permet de correspondre à la qualité attendue en France et en Europe et d'avoir le certificat CE, gage de qualité. Les pièces à main piezo **Insert-dentaire.fr**, compatibles **Satelec** et **EMS**, se connectent aux cordons habituels en deux secondes et sont garantis un an. L'offre 2 + 1 permet au chirurgien-dentiste d'avoir toujours sous la main un

détartreur stérilisé, aux caractéristiques techniques sans failles.

**Insert-dentaire.fr** recommande à ses utilisateurs d'effectuer le serrage des inserts, qu'ils soient compatibles ou d'origines, avec une clé dynamométrique, qui permet de préserver le bon état du détartreur grâce au débrayage. ⇨

La qualité  
attendue  
en France et  
en Europe.

Pour vos annonces dentaires,  
misez sur la force de diffusion  
de notre groupe !

## AVEC NOS PACKS, DIFFUSEZ VOS ANNONCES



### Sur internet : le site edp-dentaire

10 000 visiteurs par mois | 30, 60 ou 90 jours

- + **Dentoscope**  
envoyé aux **27 000 cabinets dentaires** de France métropolitaine.
- + **Orthophile**  
lu par **50 % des orthodontistes**.

### MAXIMISEZ VOTRE EFFICACITÉ AVEC :

- + des options de diffusion presse dans **Indépendantaire** diffusé à 10 000 exemplaires.
- + des options de visibilité (photos, mise en avant, etc.)



Pour passer votre annonce, une seule adresse :

[www.edp-dentaire.fr](http://www.edp-dentaire.fr)

onglet « petites annonces »

Support téléphonique au 06 73 85 58 29

**Insert-dentaire.fr**

3w : inserts-dentaire.fr

**edp dentaire**  
Groupe EDP Santé

# ► les petites annonces

ÉCHANGES ENTRE PROFESSIONNELS

Pour un maximum de visibilité, le service « Petites Annonces » de Dentoscope vous propose ses formules « TOUT COMPRIS ». Rendez-vous sur : [edp-dentaire.fr/petites-annonces](http://edp-dentaire.fr/petites-annonces) pour connaître toutes les modalités !

## OFFRE D'EMPLOI

### 2017-04-14-2 / 13 - MARSEILLE

Nous recherchons, dans le cadre de notre dév., des praticiens omni ou spécialistes (toutes spécialités). Structure très moderne et tous les équipements. Remplissage planning immédiat, patientèle agréable, forte demande pour toutes les spécialités et omni. Envoyer demandes par mail.

Type de contrat : CDI

@ : [centresdentairemarseille6@gmail.com](mailto:centresdentairemarseille6@gmail.com)

### 2017-04-13-1

#### 68 - COLMAR / 75 - PARIS

Nous faisons partie des leaders mondiaux dans la fabrication d'instruments rotatifs (pour les cabinets dentaires et laboratoires de prothèse dentaire). Dans le cadre de notre activité sur la France, nous élargissons notre force de vente directe avec des agents commerciaux indépendants H/F (toutes régions). Vous représentez la société auprès de notre cible. Vous êtes un vendeur actif, idéalement issu du monde dentaire, mais pas uniquement. Vous êtes constamment amené à être en contact avec les cabinets ou laboratoires dentaires. Nous proposons de vous former aux techniques dentaires et à nos produits. Aussi, nous prenons en charge vos activités de vente et vous appuyons avec des actions et outils marketing. La réalisation de vos ventes sera rémunérée par une commission motivante. Nos instruments sont utilisés au quotidien par les dentistes et prothésistes. Nous vous offrons l'opportunité de développer un réseau avec des produits de fabrication allemande de haute qualité et un bon positionnement tarifaire. Merci d'envoyer votre candidature complète avec la réf. *NTI-Agent co.* en précisant vos activités, expériences, qualifications, gamme de vente actuelle ainsi que votre secteur géographique, par mail.

@ : [nti@ipn-eurocentre.com](mailto:nti@ipn-eurocentre.com)

### 2017-05-11-1 / 83 - HYÈRES

Endodontiste français, 25 ans d'expérience, cherche collaboration endodontie dans cabinet France et international. Anglais courant.

Tél. : 06 07 69 33 31

@ : [docteur.pierrepauli@wanadoo.fr](mailto:docteur.pierrepauli@wanadoo.fr)

## Collaboration

### 2017-03-16-3 / 05 - GAP

Gap, Hautes-Alpes, cabinet d'omnipraticque cherche collab. 3 jours par semaine, gros potentiel, cadre de vie, 300 jours de soleil par an.

Tél. : 04 92 51 17 81

@ : [corineroyere@orange.fr](mailto:corineroyere@orange.fr)

### 2017-03-01-2 / 18 - LIGNIÈRES

Important cabinet entre Châteauroux et Bourges, recherche un collaborateur(trice) à temps plein. Équipements attractifs (cone beam, Cerec, implanto. Nobel, microscope opératoire, 2 postes Kavo haut de gamme), 3 assistantes, C.A. motivant.

Tél. : 02 48 60 26 99 - @ : [gquere001@cegetelrss.fr](mailto:gquere001@cegetelrss.fr)

### 2017-02-22-4

#### 76 - BOIS GUILLAUME

Cabinet orienté omnipraticque, implantologie, parodontie et chirurgie, recherche collaborateur(trice) à temps plein à partir de septembre 2017, avec évolution vers une asso. possible. Travail assuré, patientèle agréable. Plateau technique de 160 m<sup>2</sup> : 2 salles de soins, 1 salle de chir., 1 salle radio (pano. et cone beam), 1 accueil secrétariat, 2 assistantes dentaires, 1 secrétaire.

Tél. : 06 20 58 25 72

@ : [paul-kervarec@orange.fr](mailto:paul-kervarec@orange.fr)

## Remplacement

### 2017-04-17-1 / 15 - AURILLAC

Je recherche pour mon cabinet situé en plein centre-ville un(e) remplaçant(e) du lundi 31/07/17 au mardi 22/08/17. Cadre de travail très agréable. Possibilité de loger dans mon appartement proche du cabinet. Rémunération : 40 % des honoraires encaissés (frais de prothèse à ma charge).

Tél. : 06 85 38 04 85

@ : [valerie.jamet-15@orange.fr](mailto:valerie.jamet-15@orange.fr)

### 2017-03-13-1

#### 93 - AULNAY SOUS BOIS

Île-de-France - urgent ! Recherche remplaçant pour le mois d'août 2017, en vue de collab., à cause de problèmes de santé.

Tél. : 07 77 25 32 79 - @ : [mordek@free.fr](mailto:mordek@free.fr)

## CABINET

### Collaboration/Vente

### 2017-02-23-1 / 06 - CANNES

Vente de parts en partie ou en totalité pour cabinet à Cannes : 2 fauteuils neufs, 1 bloc opératoire, salle de sté., salle pano-scanner. Centre de Cannes, face au Palais des festivals. Expérience + de 3 ans.

Tél. : 06 73 94 09 53

@ : [philippe.desmas@wanadoo.fr](mailto:philippe.desmas@wanadoo.fr)

### 2017-04-06-2 / 26 - VALENCE

Recherche collaborateur en vue d'association, cabinet de ville à Valence. Pano., microscope opératoire, Cerec, salle de chirurgie, etc. Fort potentiel à exploiter et à développer. Type de contrat : CDI.

Tél. : 04 75 62 73 70 - @ : [jeromebruy@gmail.com](mailto:jeromebruy@gmail.com)

### 2017-03-24-1 / 34 - MONTPELLIER

Nord de Montpellier mise à disposition d'un local aménagé et équipé. Dans local 200 m<sup>2</sup>, pôle dentaire disposant de 2 salles de soins équipées omnipraticque, de bureaux individuels, d'une salle de soins dédiée (chirurgie, etc.), d'une salle de radiologie panoramique, d'une salle de stérilisation centralisée, d'un vestiaire ainsi que d'une salle d'attente. Service de logistique, organisation, gestion et installation prenant en charge l'entretien (salles de soins, imagerie, informatique), l'administratif, le secrétariat, la stérilisation, la commande des consommables, et la communication patient (agenda en ligne, site Internet, vidéos pédagogiques, etc.) Exercice en libéral. Loyer mensuel fixe en fonction du nombre de jours d'occupation.

Contact : Logidental - Tél. : 04 34 22 54 04

@ : [logidental@racinesetcouronnes.fr](mailto:logidental@racinesetcouronnes.fr)

## Vente

### 2017-03-14-2 / 01 - LAGNIEU

Proximité Lyon, vends cabinet tenu 40 ans cause retraite. Cabinet omnipraticque avec ODF, 3 praticiens en SCM. Chirurgie implantaire à dév. dans salle dédiée. C.A. moyen de plus de 500 000 € avec 10 semaines de congés. Possibilités d'accompagnement en collab.

Tél. : 04 74 34 80 55

@ : [patrick.dupuy@netmedicom.com](mailto:patrick.dupuy@netmedicom.com)

### 2017-03-11-1 / 03 - VICHY

Vends cabinet Selarl Solo, standing, réputé, cœur de ville, 120 m<sup>2</sup> (extensible 220 m<sup>2</sup> possible) avec ou sans murs, SCI (parolaser, fixe, implants Zimmer), 2 salles de soins, assistante qualifiée, 2 sites web premium, parking 30 m, dérogation PMR, Julie, couple possible, appartement attenant.

Tél. : 06 80 25 70 95 - @ : [broustine@aol.com](mailto:broustine@aol.com)

### 2017-03-30-1

#### 06 - CAGNES-SUR-MER

Vente avec les murs, cabinet climatisé, 1<sup>er</sup> étage, 4 pièces 96 m<sup>2</sup>, terrasse 32 m<sup>2</sup>. 2 salles de soins, studio attenant prééquipé pour 3<sup>e</sup> salle de soins. Proximité tous commerces, accès PMR, garage fermé, quartier en évolution, espace naturel, grand parking, sans personnel.

Tél. : 06 07 86 53 46

@ : [scmdentairecagnes@gmail.com](mailto:scmdentairecagnes@gmail.com)

### 2017-04-25-1

#### 06 - MANDELIEU-LA-NAPOULE

Vends cabinet agréable et spacieux, très bien implanté dans rue et quartier actifs. Parking. Matériel récent. Informatique Julie. RVG. Locaux en location bail prof. ; frais partagés avec cabinet infirmier. Dossier complet + photos sur demande.

Tél. : 04 93 93 01 43 / 06 26 87 88 67

@ : [patrice.alzina@gmail.com](mailto:patrice.alzina@gmail.com)

### 2017-04-12-1 / 06 - NICE

Las de la grisaille ? Las de l'abattage sur des patients peu motivés ? Une solide expérience en paro et implanto ? Alors cap au sud ensoleillé ! Avec un bon C.A.

Tél. : 06 79 71 65 39

@ : [azurcab06@gmail.com](mailto:azurcab06@gmail.com)

### 2017-05-03-3 / 08 - VOUZIERS

Cède à Vouziers (sud Ardennes, à 50 min de Reims), cause retraite, cabinet a beau potentiel, patientèle fidèle. 25 000 €.

Tél. : 06 50 04 87 55

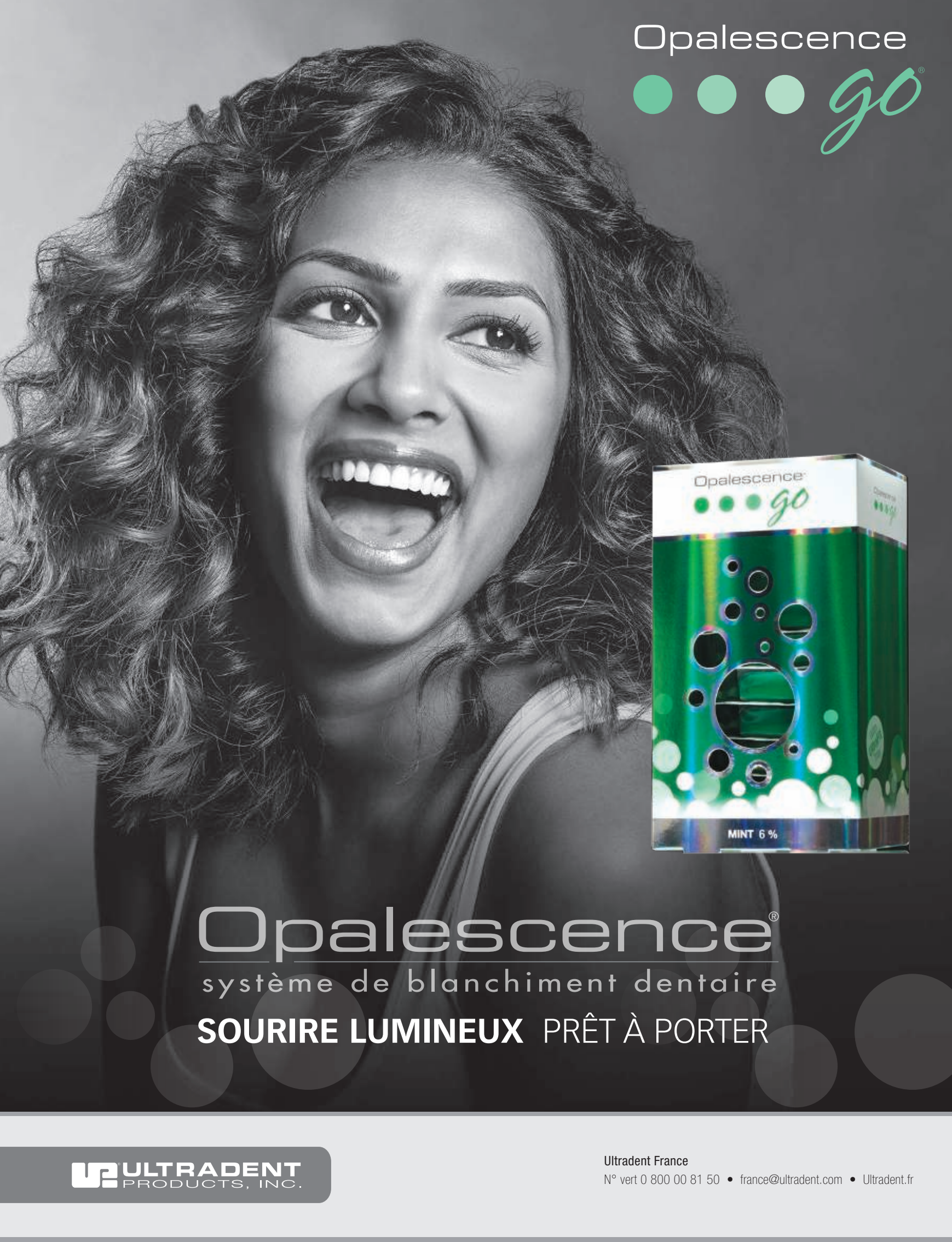@ : [petre.henri.1501@orange.fr](mailto:petre.henri.1501@orange.fr)

### 2017-04-17-2 / 13 - GRANS

Dans village de charme, vends cabinet de 80 m<sup>2</sup> en RDC, clair, climatisé,



Opalescence



Opalescence<sup>®</sup>

système de blanchiment dentaire

**SOURIRE LUMINEUX PRÊT À PORTER**

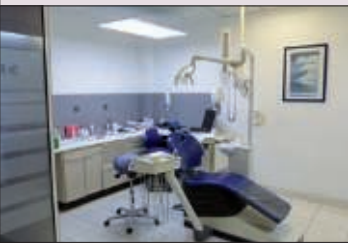
# ► les petites annonces

ÉCHANGES ENTRE PROFESSIONNELS

alarme, normes PMR. Patientèle fidèle (draine localités environnantes, en constante évolution). C.A. très satisfaisant (324 000 €). Présentation patientèle possible. Matériel récent en très bon état, adaptable droitier ou gaucher, informatisé **Agatha**. Exercice libéral individuel. À l'étage cabinet infirmier de bon rapport. Vente des murs avec la patientèle. Très bon investissement. Libérable fin 2017.  
Tél. : 06 22 68 84 59  
@ : dany.clamagirand@wanadoo.fr

## 2017-04-03-1 / 13 - MARSEILLE

Omni. au sein d'une SCM de 2 praticiens. Situation très agréable (Corniche). Local de type com. en Rdc. Réagencement récent (100 m<sup>2</sup>). Accessibilité. Fauteuil **Sirona**, RVG, pano, informatique en réseau. Implanto matériel, possibilité 2e fauteuil (local prééquipé). C.A. : 240 K€. 3.5 j/sem./10 mois.  
Tél. : 04 91 52 18 50  
@ : cabinet.ferchat@wanadoo.fr



## 2017-02-13-2 / 23 - CREUSE

Cède cabinet (40 ans). Omni. et implanto. Pour couple désirant un exercice de qualité et une ambiance familiale. 2 fauteuils, 1 bloc, 1 pano. Excellente renta. au vu d'un C.A. exceptionnel. Passage de patientèle assurée. Audit expertise complet dispo.  
Tél. : 07 85 89 03 22  
@ : contact@hippocrate-transactions.fr

## 2017-02-16-3

### 29 - MOËLAN-SUR-MER

Cause retraite, vend cabinet omni. (bord de mer) avec/sans murs. Parking, accès PMR. 2<sup>e</sup> fauteuil possible.  
Tél. : 02 98 39 66 40  
@ : alain.marquet138@orange.fr

## 2017-04-23-2

### 30 - AIGUES-MORTES

Votre objectif est de retrouver une activité dans ce cabinet (30 ans) fermé depuis 1 an. La patientèle retrouvera le chemin du cabinet dès votre arrivée. Prix d'achat très faible, inf. au prix d'invest. du matériel. Contact par mail.  
Tél. : 07 85 89 03 22  
@ : contact@hippocrate-transactions.fr

## 2017-05-10-1 / 37 - TOURS

Centre-ville, cause retraite, cède patientèle d'ODE, trois fauteuils, radio télé. Pano. de 2016, locaux 224 m<sup>2</sup>, parking patientèle.  
Tél. : 06 07 67 69 73 - @ : h.spiry@wanadoo.fr

## 2017-04-23-1 / 38 - GRENOBLE

Ce cabinet tenu depuis 40 ans est très bien organisé. Résultat comptable à la hauteur de la qualité des soins. Tout est prêt pour votre exercice dans d'excellentes conditions de travail. Contact par mail.  
Tél. : 07 85 89 03 22  
@ : contact@hippocrate-transactions.fr

## 2017-05-08-1 / 38 - RIVES

Cède cabinet d'omni., (SCM de 3 praticiens). Cabinet neuf aux normes, lumineux. Logiciel **Visiodent. Vistascan**. Patientèle fidèle. Bon potentiel. Collab. possible.  
Tél. : 06 07 78 37 29 - @ : chantalguers@orange.fr

## 2017-03-01-1 / 44 - SAINT-NAZAIRE

Vends, cause retraite fin 2017, C.V., parking. Possib. 2<sup>e</sup> fauteuil. Prix à débattre.  
Tél. : 06 32 32 89 80 - @ : chloisarpentier@yahoo.fr

## 2017-03-13-2

### 51 - CHÂLONS-EN-CHAMPAGNE

Cause retraite (01/10 2017), vend cabinet (normes PMR), en SCM avec 2 médecins. Matériel en bon état, assist. qualifiée. Photos sur Internet.  
Tél. : 03 26 65 02 90 / 06 14 88 27 45  
@ : alain.mollet@wanadoo.fr  
3w : docteur-alain-mollet@chirurgiens-dentistes.fr

## 2017-04-14-1 / 56 - LORIENT

Cause retraite juin, C.V. Lorient, grand parking à 250 m, vend cabinet (35 ans). 3 fauteuils : 2 salles de soins + 1 salle de chir. exclu. Prothèses, soins pré-prothétiques, paro., prothèses sur implants. Travaille avec prothésistes réputés. Clientèle fidèle. C.A. 400 K€ sur 4 j./sem. 10 semaines de vacances an. Passif = 0. Qualité de vie appréciable. À vendre avec / sans les murs. Prix à négo. avec toute compta. souhaitée.  
Tél. : 06 27 27 15 74 - @ : peronro@wanadoo.fr

## 2017-04-06-1 / 64 - ANGLET

À vendre cause retraite 09/2017 cabinet tenu 39 ans. Possibilité 2<sup>e</sup> fauteuil, situé dans quartier très recherché, à 2 min des plages. Accès handicapé.  
Tél. : 05 59 03 98 66 / 07 69 10 31 93  
@ : cabdentaire64@gmail.com

## 2017-03-29-2 / 64 - PAU

Retraite fin 2017 cède cabinet tenu 38 ans, très bon chiffre jamais en baisse, patientèle agréable et variée, matériel récent, fauteuil et unit **Planmeca** 2011, meubles **Dentalart**, climatisation, **Julie** en réseau, salle de stérilisation **Triangle**, parking facile, avec ou sans murs, toutes solutions envisageables.  
Tél. : 07 60 37 37 50 - @ : benatkat@wanadoo.fr

## 2017-05-03-6 / 66 - CANET

Cède cabinet omni. dans SCM 2 praticiens, locaux récents aux normes, bien équipé, RVG **Digora**, moteur endo, etc. Avec/sans murs, étudie ttes propositions.  
Tél. : 07 86 07 79 12  
@ : luc.gadave66@yahoo.fr

## 2017-02-15-1 / 75 - PARIS

Cause retraite (fin 2017), cède cabinet dans SCM. Activité omni. à orientation chir. Vaste et clair sur patio arboré, dans un envir. calme et confortable.  
Tél. : 06 13 98 60 88  
@ : joseph\_israel@hotmail.fr

## 2017-04-08-1 / 75 - PARIS

Cabinet à céder dans le cadre de la cessation d'activité des 2 praticiens. Clientèle de proximité, fidèle. Travail / 4 jours. Locaux de qualité sur étage dédié à des prof. médicales et paramédicales. 3 cabinets équipés. Équipe assistantes formées. Idéal praticien dynamique + collab. ou couple de praticiens.  
Tél. : 07 85 89 03 22  
@ : contact@hippocrate-transactions.fr

## 2017-03-27-1 / 83 - RAMATUELLE

Urgent, cède cabinet situation et cond. de travail except., C.A. sur 3,5 j. 2e salle op. possible, convient semi-retraite. Clientèle facile, agréable (en partie étrangère). Négoc.  
Tél. : 04 94 79 28 59  
@ : frjammes@aol.com

## 2017-04-19-1 / 84 - AVIGNON

Cadre de travail très agréable. Le praticien cède sa patientèle importante qu'il a su fidéliser. Aux soins omnipratiques, le repreneur pourra apporter ses connaissances en implantologie. Un audit est à votre disposition. Bonne rentabilité. Le cabinet est très bien équipé.  
Tél. : 07 85 89 0322  
@ : contact@hippocrate-transactions.fr

## 2017-03-03-2

### 85 - LA ROCHE-SUR-YON

C.A. élevé et très bonne renta. 2 fauteuils, 1 pano. Patientèle fidèle. 40 ans d'historique. Exercice de qualité dans un envir. peu concurrentiel. Passage de patientèle possible sous plusieurs formes. Audit expertise complet disponible.  
Tél. : 07 85 89 03 22  
@ : contact@hippocrate-transactions.fr

## MATÉRIEL DIVERS Achat

## 2017-03-16-1 / 59 - LILLE

Achète mobilier médical (1900-1970) en bois ou métal et mobilier de maison (1930-1970). Meuble ou vitrine médicale en fonte ou bois, avec portes vitrées, nombreux tiroirs et plateau en marbre. Meubles ronds avec plateau en opaline, lampe scialytique sur pied. Ancien sujet anat. (écorché), crâne ou squelette d'étude. Tout mobilier *design/vintage* de maison (ou de salle d'attente des années 30 à 70), luminaire (lampe, applique ou lampadaire, articulés, à balancier/contrepois) et objet de déco (tableau, céramique...). Achat dans toute la France.  
@ : huet1972@gmail.com

## Vente

## 2017-03-12-3 - 18 - BOURGES

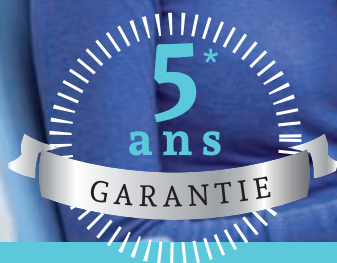Caméra intra-orale **CS 3500** permet aux praticiens d'acquies facilement des empreintes numériques 2D et 3D de haute précision et en couleurs réelles. Système ouvert et compatible. Logiciel de traitement fourni. Garantie 48 mois : maintenance et bris. Financement possible. Installation et mise en œuvre comprise. Prix 18 000 € TTC (valeur neuve 25 000 €).  
Tél. : 06 25 72 51 54 - @ : appetit@afemi.eu

## 2017-03-15-1 / 75 - PARIS

Cause retraite vend petit matériel stérilisation, chirurgie, implantologie, paro. et endo. Par ailleurs vend 500 plaques complètes de dents résine.  
Tél. : 01 42 50 59 23 / 06 82 75 42 20  
Tél. : 06 07 69 33 31  
@ : bernard.barowski3@orange.fr

# dentoscope

Journal + Internet  
la formule gagnante  
de toutes vos annonces



SANS STRESS  
NI RETOUCHE  
NI RETARD  
INTERLAB

Référencé  
ANSM

Inlay-core + CCM

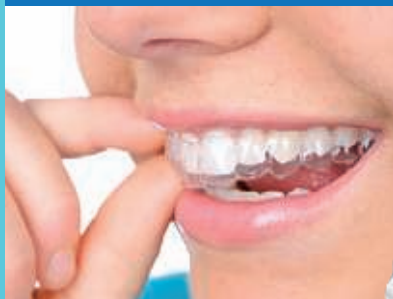I-C = 5€\*



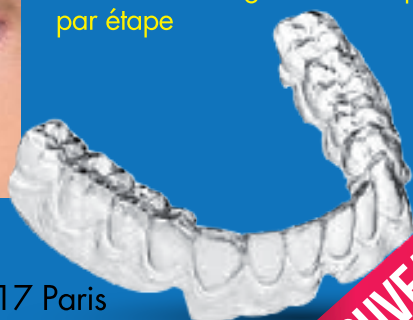50%\*

PREMIER  
MOIS

Gouttières d'alignement d'ortho



Etude du cas  
Impression des différents modèles  
Réalisation des gouttières étape  
par étape

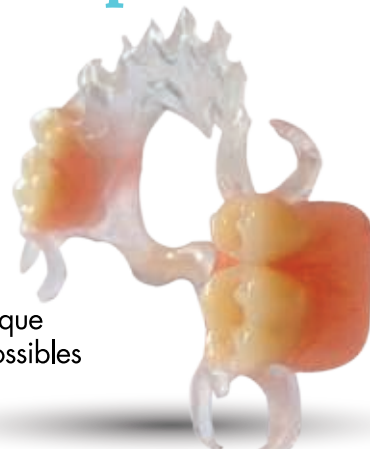

NOUVEAU !!

Distribution:

109 rue Lemer cier, 75017 Paris  
[www.interlabfrance.com](http://www.interlabfrance.com)

Squeletté transparent



Thermoplastique  
Biocompatible et anallergique  
Adjonction et rebasage possibles

\* voir conditions dans notre catalogue

# VistaScan Mini View

## La Radiologie c'est VistaSystem de DÜRR DENTAL

Haute Résolution  
Ecran tactile 4,3"



Animation

**Impressionnant ! Les clichés modifiables sur l'écran tactile.**

Image disponible à partir de 6 secondes • Plus haute définition du marché jusqu'à 22 pl/mm en résolution réelle • Installation simplifiée avec/sans ordinateur.

**Plus d'informations sur [www.duerdental.com](http://www.duerdental.com)**



LE MEILLEUR, TOUT UN SYSTÈME