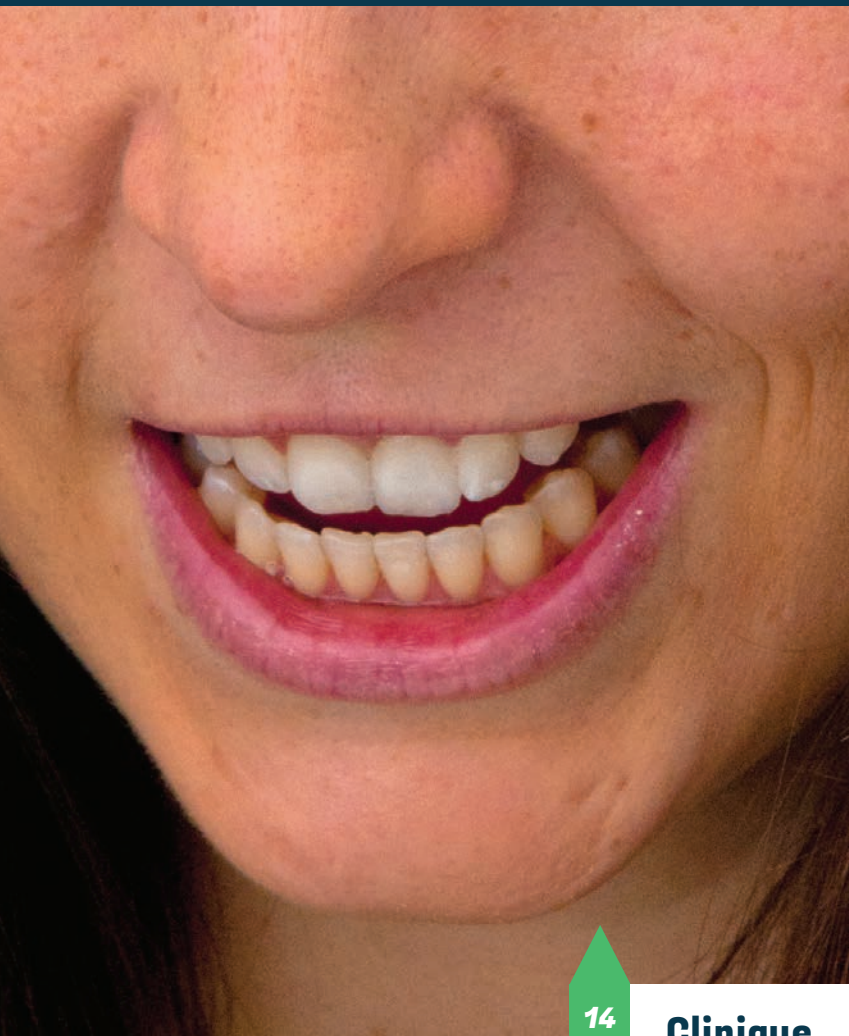

# DENTOSCOPE

L'actualité clinique et pratique des cabinets dentaires



14

## Clinique

**Le défi esthétique ultime : une couronne unitaire sur une incisive centrale supérieure - Pr Dr Juergen Manhart**

## Événement

**Les sujets scientifiques de l'ADF**

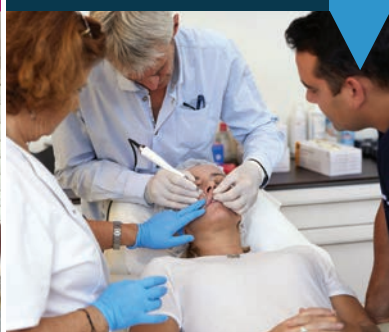48



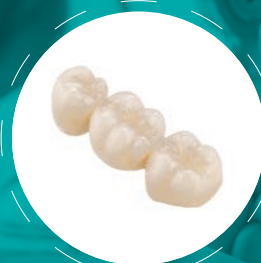## L'avis des utilisateurs

**Se former sur les injections d'acide hyaluronique**

26



## Offre découverte CCM



**20%**  
de remise  
pendant 1 mois\*

\*Offre non cumulable, réservée aux nouveaux clients

Via  
lab

**01 42 12 00 82**

196 boulevard Pereire - 75017 Paris - info@via-lab.fr - www.via-lab.fr

Mini invasif, Maxi efficace

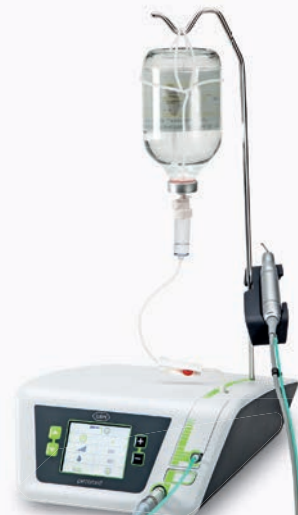W&H

NOUVEAU !



Nouveaux inserts Piezomed\* pour la préparation du site implantaire et sinus lift par voie crestale : traitement plus rapide, plus sûr et atraumatique.

\* disponibles en kit ou à l'unité.



RENDEZ-VOUS  
STAND  
W&H  
2M38  
ADF DU 28 NOV AU 1<sup>er</sup> DEC 2018

La puissance pour la chirurgie osseuse :

Piezomed offre plus de sécurité, de confort et de précision, tout en préservant les tissus mous. Il inclut la détection automatique des instruments et une pièce à main LED. Celle-ci est thermo-désinfectable et stérilisable avec son cordon.

Dispositif Médical de classe 2a / CE 0297 / D05. Veuillez lire attentivement les instructions figurant dans la notice d'utilisation. Produit non remboursé par les organismes de santé. Fabricant : W&H, Novembre 2018.



Pour tout savoir sur Piezomed, flashez le code et rendez-vous sur notre site internet !

piezomed

W&H France | t. 0 388 773 600 | commercial.fr@wh.com | wh.com

# Le blanc haut en couleur



ADF  
stand  
4L15



## NobelPearl™

La renaissance de l'implant céramique est arrivée. Ajoutez du blanc haut en couleur dans votre portefeuille de produits grâce à cette nouvelle solution qui tire parti de la biologie et de la beauté de la nature. Une alliance harmonieuse de force et de soutien pour les tissus mous, et qui est 100 % sans métal. C'est le nouveau NobelPearl.

» [nobelbiocare.com/pearl](http://nobelbiocare.com/pearl)





# Modernisation de l'ONCD, un vrai big bang ?



Le point presse du nouveau président du Conseil national de l'ordre *Serge Fournier*

**L**ors de la conférence de presse l'Ordre national des chirurgiens-dentistes (ONCD), et plus précisément du discours du nouveau président *Serge Fournier* qui s'est tenue le 19 octobre, je me suis plusieurs fois pincé pour être sûr de ne pas rêver. Modernité et réforme devraient bouleverser un Ordre établi dans des certitudes passées. Le nouveau président vit son début de mandat dans un esprit que nous n'avions jamais connu. Aidé par une équipe en partie renouvelée et rajeunie, il a la volonté de pousser toutes les portes et aimerait que ceux qui représentent la profession soient en première ligne. Il a déclaré

en premier lieu : « *Les évolutions sociétales nécessitent de notre Ordre des modifications de nos moyens de communication afin d'écrire une nouvelle page de notre institution* ». Il se sent prêt à faire la chasse au gaspi sur le fond, avec une communication en temps réel vers le pilier du dispositif, les présidents des départements et des conseils régionaux de l'Ordre, et en utilisant des éléments de langage adaptés sur tout sujet d'actualité. Mais aussi sur la forme en affirmant que l'Ordre se doit de « *changer de braquet* », en proposant dans les semaines à venir des réponses sur tous les sujets d'inquiétude : publicité, RGPD (*règlement général sur la protection des données*), consultation numérique (*à ce titre, un contrat numérique existe maintenant*).

En d'autres temps, certains, pour avoir demandé à peu près les mêmes choses, se sont retrouvés radiés à vie... C'est dans un esprit de transparence et de clarté que ce nouveau ONCD veut avancer, que ce soit sur des sujets comme les relations avec les confrères en mettant en place des assemblées générales au sein des facultés, donc avec les étudiants et en concertation avec les autres professions de santé. Mais aussi en créant une nouvelle charte pour la publicité, plus large mais encadrée en donnant des garanties aux patients. De même, en matière de télémédecine bucco-dentaire, établir un contrat de relations humaines.

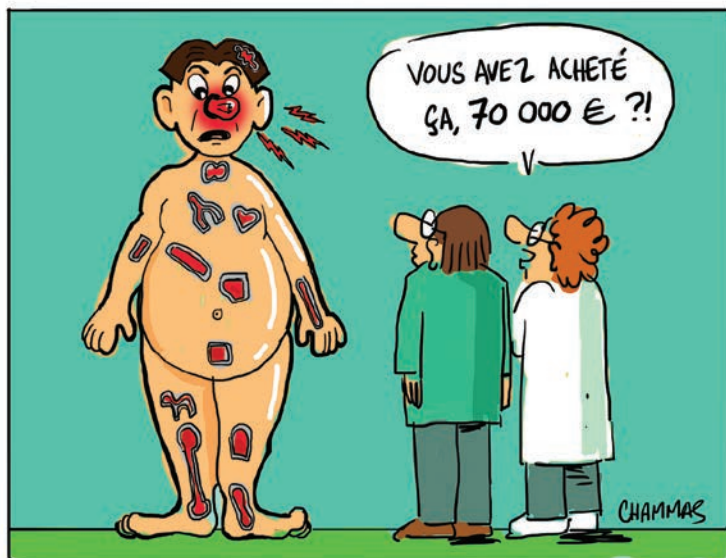
Concernant les centres de santé, si certains ont privilégié les profits financiers au détriment des soins, vérifier qu'un travail éthique soit respecté. Pour la formation initiale, demander au gouvernement la réouverture de l'hôpital et des universités aux libéraux, une véritable formation validée par l'État pour les assistant(e)s et la création d'un corps d'hygiénistes, qui n'est plus un gros mot pour l'ONCD. Enfin, le chantier de la vulnérabilité et des dépendances, de la précarité... On nous promet également des surprises à l'ADF, cette année. Nous sommes impatients de les découvrir et de suivre avec la plus grande attention et le plus grand intérêt la mise place du début de cette réforme en profondeur que tout le monde dentaire attend depuis tant d'années... *Serge Fournier* et son équipe auront-ils les moyens de l'amener au bout pour anticiper la dentisterie de demain ?... ⇨

La réforme doit aussi s'appuyer sur quelques points essentiels :

1. Introduction de la parité hommes/femmes au sein des conseils de l'Ordre,
2. Modification du ressort territorial de certains conseils régionaux de l'Ordre,
3. Élargissement des cas d'incompatibilité,
4. Assujettissement du conseil national au droit des marchés publics,
5. Certification des comptes combinés au niveau national (des conseils de l'Ordre) par un commissaire aux comptes,
6. Encadrement des indemnités versées aux magistrats et aux conseillers d'État,
7. Limite d'âge pour être candidat à une élection ordinale ou assesseur d'une juridiction ordinale.

## ▼ L'HUMOUR DE RENAUD ▼

pour en savoir plus, rendez-vous à la page 11.



UN MANNEQUIN HYPERRÉALISTE POUR SE FORMER.

DENTOSCOPE N° 201 est édité par PARRESIA (SAS au capital de 1 100 000 € - RCS Paris 837 734 318)  
109-111 avenue Aristide Briand - CS80068 - 92541 Montrouge Cedex

- Directeur de publication : Patrick BERGOT.
- Directeur opérationnel : Alain BAUDEVIN.
- Rédacteur en chef : Dr Paul AZOULAY.
- Rédactrice en chef adjointe : Agnès TAUPIN ([agnes.taupin@parresia.fr](mailto:agnes.taupin@parresia.fr)).
- Rédacteurs : Dr Paul AZOULAY et Agnès TAUPIN. Ont également participé à la rédaction : Pr D. CHAPPARD et Juergen MANHART, Drs S. MARIE-ALPHONSINE et B. GUILLAUME.

- Rédacteur graphiste, création et maquette : Cyril GIRAUD.
- Correction : Martine LARUCHE (06 73 85 58 29 - [contact.edp-dentaire@parresia.fr](mailto:contact.edp-dentaire@parresia.fr)).
- Illustration Édito : Renaud CHAMMAS. Photos d'ambiance : iStock Getty Images.
- Agenda : Élodie MARCONNET (01 49 85 60 54 - [elodie.marconnet@parresia.fr](mailto:elodie.marconnet@parresia.fr)).
- Publicité : Angeline CUREL (06 31 34 69 27 - [angeline.curel@parresia.fr](mailto:angeline.curel@parresia.fr)), Catherine BOUHNASS, Lydia SIFRE et Stéphane VIAL (04 67 18 18 20 - [pub@lespetitsbateaux.fr](mailto:pub@lespetitsbateaux.fr)).
- Diffusion / Petites annonces : Martine LARUCHE (06 73 85 58 29 - [contact.edp-dentaire@parresia.fr](mailto:contact.edp-dentaire@parresia.fr)).
- Encarts du numéro : Edent'X, Audi et Visiodent.



# Les sièges et tabourets Support Design sont de merveilleuses créations

supportdesign.se



Nos sièges ergonomiques faits main, sont conçus pour favoriser naturellement une bonne posture, en vous permettant de vous assoir confortablement, et ainsi de rester en bonne santé .

**nous contacter**

**Gilles Mosca** +33 610 455 635

mosca.gilleschristophe@gmail.com

**Paul Bacelar** +33 761 647 755

bacelar.paul@gmail.com



 **Support Design**  
Positive Posture



actualités,  
produits et  
échanges  
d'expériences

cas cliniques  
et pratique  
quotidienne

vie dentaire

**l'édito de Paul Azoulay** | Le Rédac'Chef s'exprime ! p. 3

**les news** | Brèves, courriers, annonces et autres « potins » p. 9

**quoi de neuf docteur ?** | Seront-ils pour vous ? p. 25

**l'avis des utilisateurs** | Formation SkinELITIS p. 26

**clinique** | Le défi esthétique ultime : une couronne unitaire sur une incisive centrale supérieure p. 14

**étude** | Préservation d'alvéole après extraction : méthodes et comparaison p. 36

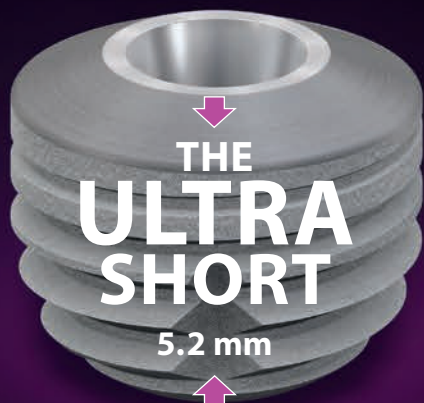**protocole** | Guide de la procédure de stérilisation Pro System d'Euronda p. 46

**l'agenda** | Les formations et les événements incontournables p. 28

**événements** | Traiter sereinement les cas simples comme les plus complexes p. 32

Les sujets scientifiques de l'ADF p. 48

**les petites annonces** | Échanges entre professionnels p. 52



## Nouvelles options!



L'implant ultra-court pour tirer profit au maximum des tissus osseux en place

| Stabilité primaire | Précis | Physiologique  
Le système implantaire SKY®



# TRI HAWK


FOR THE BUR CONNAISSEUR

DES PROBLÈMES AVEC LES COURONNES EN ZIRCONE?  
ESSAYEZ NOS DIAMANTS DE LA SÉRIE-X!



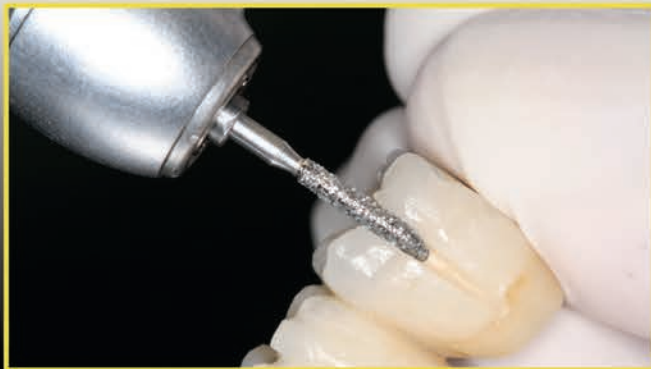STAND ADF  
1P18

2+1  
promotion  
ADF



Le Rouleau de 100 à partir de €199\*  
\*TTC, à l'achat de 300 fraises

Les couronnes en zircone et en lithium disilicate sont dures, TRÈS DURES! Voilà pourquoi les fraises diamantées de la Série-X de Tri Hawk (198-018XC ET 141-014XC) sont entièrement fabriquées à partir de diamants naturels. Les EXTRA-gros grains combinées à notre liaison solide et uniforme vous offrent une fraise rapide et durable. Les fraises diamantées de la Série-X de Tri Hawk accéléreront également la préparation des couronnes et les procédures de réduction brute.



La couverture uniforme et la liaison durable permettent le perçage très efficace des matériaux durs.



europesales@trihawk.com  
www.trihawk.com

Tri Hawk S.A. Luxembourg  
Tél. : +352 20 99 23 28  
Télé. : +352 20 99 23 29

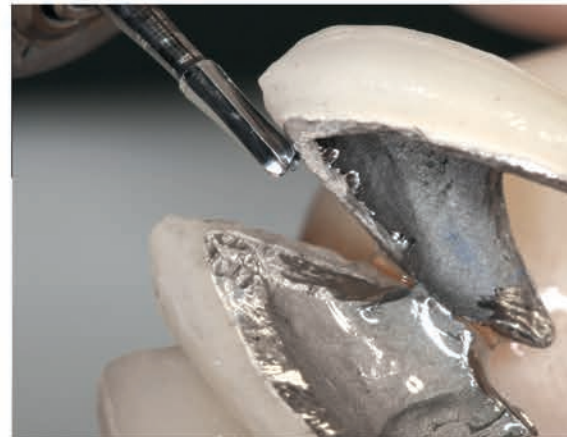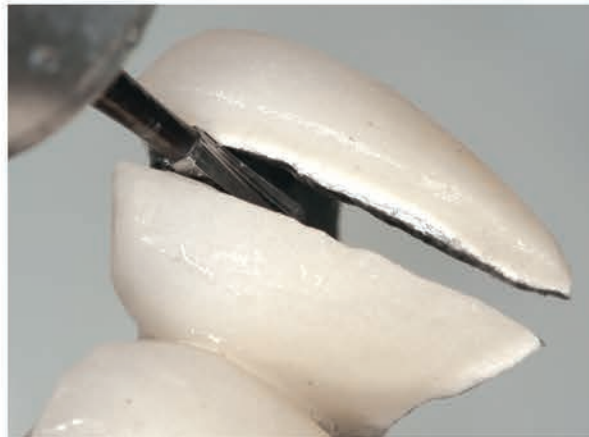
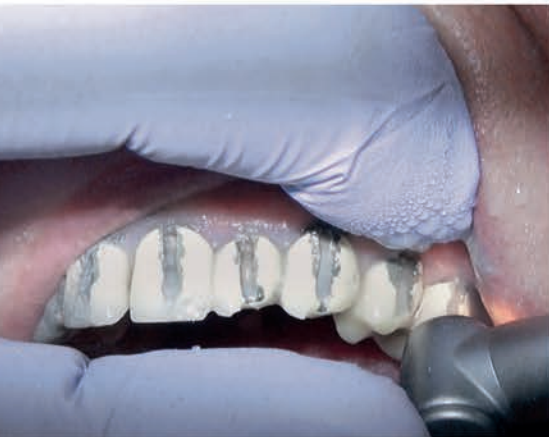**LA SEULE TRANS-MÉTAL CAPABLE  
DE DÉCOUPER 6 COURONNES EN MOINS DE 2 MINUTES**



 **TALON 12**

**Précise – Efficace – Rapide**

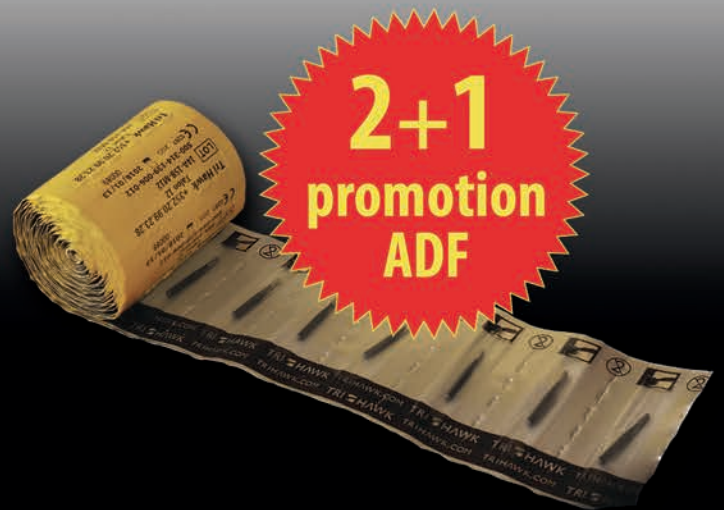**Coupe la céramique et les métaux  
les plus durs comme le chrome cobalt.**



**STAND ADF  
1P18**

**Les meilleurs tarifs de l'année  
le rouleau de 100  
à partir de €266\***

\* TTC, à l'achat de 300 fraises



[www.trihawk.com](http://www.trihawk.com)  
[europesales@trihawk.com](mailto:europesales@trihawk.com)

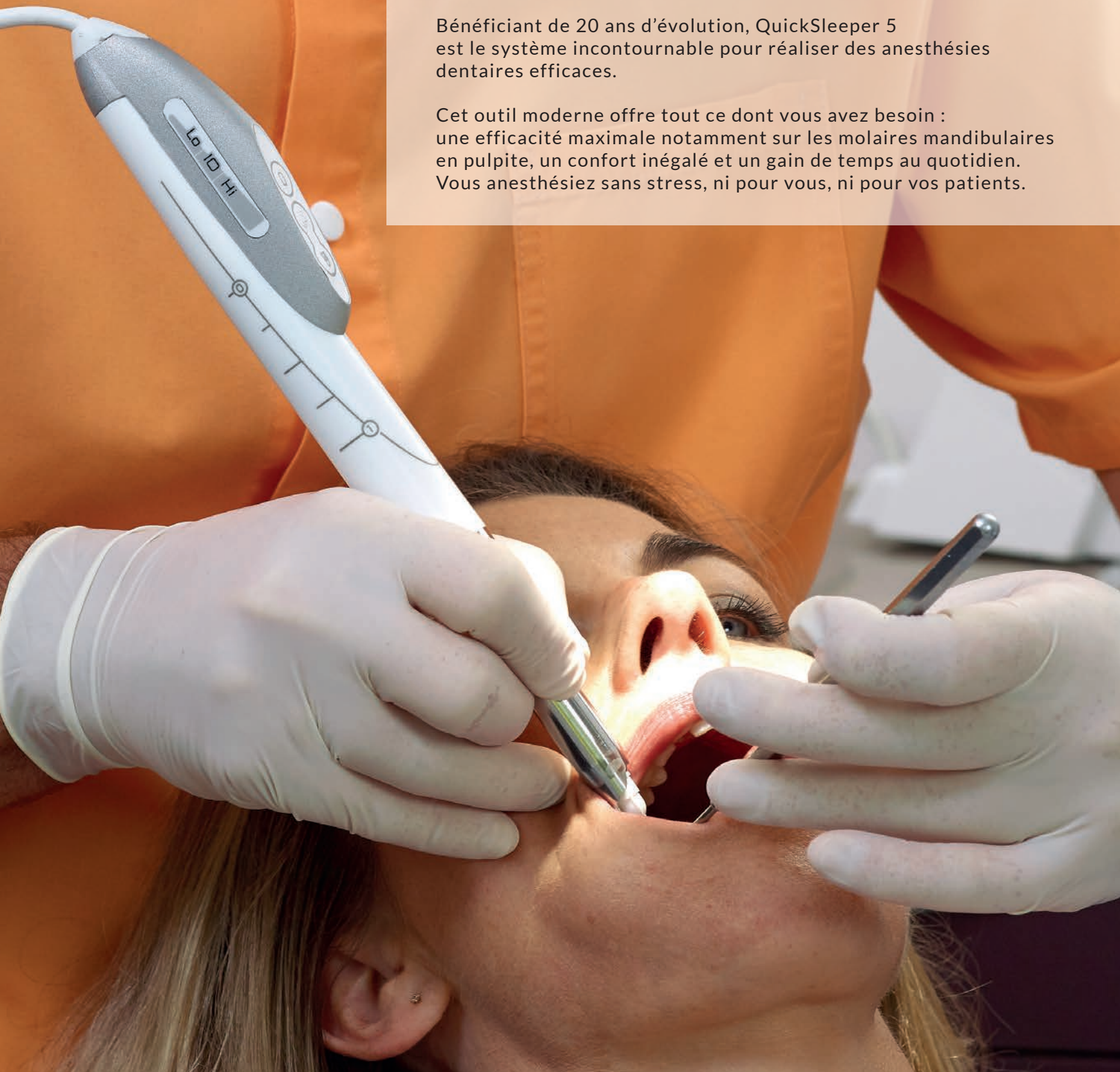**Contactez votre fournisseur habituel  
pour commander**

# UN OUTIL INDISPENSABLE

---

Bénéficiant de 20 ans d'évolution, QuickSleeper 5 est le système incontournable pour réaliser des anesthésies dentaires efficaces.

Cet outil moderne offre tout ce dont vous avez besoin : une efficacité maximale notamment sur les molaires mandibulaires en pulpite, un confort inégalé et un gain de temps au quotidien. Vous anesthésiez sans stress, ni pour vous, ni pour vos patients.





## ► les news

BRÈVES, COURRIERS, ANNONCES, ET AUTRES « POTINS »

► AMPLI MUTUELLE - PRÉVOYANCE ET GACD

### Le burn-out et l'insécurité

#### LA MUTUELLE ET LE DISTRIBUTEUR DE CONSOMMABLES DENTAIRES ONT TENU UNE CONFÉRENCE DE PRESSE, LE 17 OCTOBRE À PARIS.

Ampli Mutuelle et GACD ont organisé une conférence de presse sur le thème du burn-out et de l'insécurité des professionnels de santé, le 17 octobre à Paris. L'intervention du Dr Hervé Hugentobler (chirurgien-dentiste), président d'Ampli Mutuelle, a porté tout d'abord sur l'historique et l'évolution de cette mutuelle, qui fête cette année son cinquantenaire. Il a ensuite évoqué la dernière campagne publicitaire Épargne retraite Madelin avec le soutien de notre consœur Iris Mittenaere, Miss France 2016 et Miss Univers. Ampli est aussi partenaire du Rire Médecin, de la plateforme SPS (Soins aux professionnels en santé) dans sa lutte contre le burn-out et de Hors de Conflit (HDC) pour la promotion de la self-défense.

Philippe Landré, directeur général d'Ampli, a annoncé le lancement d'un nouveau contrat Ampli-Prévoyance spécialement étudié pour les professionnels libéraux. Laurent Chometon, directeur général de GACD, a décrit le parcours de sa société présidée par Vivian Stemmer qui fête cette année son 40<sup>e</sup> anniversaire. Elle a obtenu le label Qualité de vie au cabinet dentaire (QVCD), grâce à une sélection de produits spécifiques et la parution du magazine Maxill'air sur le thème du burn-out et de la qualité de vie. Le Dr Serge Deschaux (dentiste, ancien rédacteur en chef du Chirurgien-dentiste de France et directeur de l'Observatoire national de la santé des chirurgiens-dentistes) a décrit son intervention dans Maxill'air et présenté les chiffres d'une enquête qu'il a menée sur la profession concernant le burn-out qui guette les dentistes (près de 60 % sont en danger potentiel).

Le Dr Eric Henry (médecin généraliste) a fait la genèse de l'association SPS qu'il préside. Elle est principalement à l'origine de la création de la plateforme d'écoute nationale SPS qui constitue le premier réseau psychosocial pour la prise en charge des professionnels de santé sur tout le territoire. S'appuyant sur la publication d'études, SPS a lancé un blog qui permet aux soignants de s'exprimer notamment grâce à la mise en place de l'appli SPS qui les met en rapport avec un interlocuteur en quelques minutes. Le Dr Henry a annoncé également la tenue d'un colloque le 5 décembre prochain au conseil régional d'Île-de-France. Catherine Cornibert, en charge de la communication et de l'animation de l'association, a ensuite donné des précisions sur ces sujets.

Michaël Obadia, l'un des responsables de HDC (Hors de Conflit) a expliqué la philosophie du Krav Maga, son évolution vers la self-defense, ce qu'il peut apporter aux professionnels de santé et les solutions proposées. Son associé Vincent Max a fait part de l'approche des problématiques des soignants, des techniques et solutions verbales et non verbales apportées grâce à des attitudes adaptées à leurs besoins propres. Le cours d'initiation s'est poursuivi avec leur associé Antoine Le Touzé par quelques exercices



en direct avec les participants.

Lorelei Jacob d'Ampli et Nelly Perrin de GACD ont œuvré ensemble pour faire en sorte que cette conférence de presse soit un succès dans un espace sympathique et une ambiance chaleureuse. Les problématiques évoquées sont de toute première importance dans la vie des praticiens et de ceux qui les entourent professionnellement au quotidien.

Paul Azoulay

N° vert de la plateforme nationale SPS : 0 805 23 23 36

#### « LES SECRETS DE LA ZONE TRANSGINGIVALE »

LE FABRICANT D'IMPLANTS ANTHOGRY ORGANISE UN SYMPOSIUM À L'ADF, LE 29 NOVEMBRE, SUR LE RESPECT DE L'ESPACE BIOLOGIQUE ET LA GESTION DE L'ESTHÉTIQUE. Le symposium Anthogyr se tiendra au Palais des congrès de Paris, le jeudi 29 novembre à partir de 18 h (amphithéâtre Havane). Les Drs Patrice Margossian et Mathieu Fillion présenteront « les secrets de la zone transgingivale ». Le respect de l'espace biologique et la gestion de l'esthétique en secteur antérieur sont des enjeux majeurs de la réussite des traitements implanto-prothétiques. Sous la présidence du Dr Jean-Pierre Brun, les conférenciers montreront de quelle manière la pratique peut être facilitée et le résultat clinique amélioré grâce à l'innovation technologique.

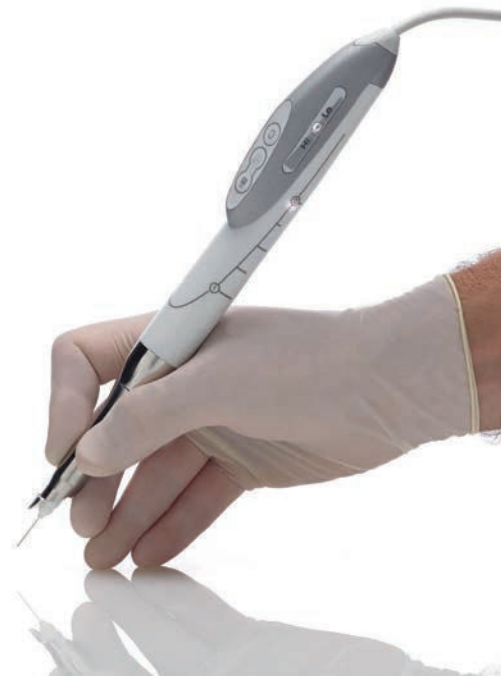#### JUSTE CHOIX DE L'IMPLANT

Afin de recréer le sourire du patient, une sensibilité et un raisonnement biologique rigoureux doivent présider à toute action de réparation, d'amélioration et de guérison. Le Dr Mathieu Fillion axera sa présentation sur l'emploi d'un implant Tissue Level qui, associé à la connexion inLink, offre un réel atout quant à la pérennité des traitements implanto-prothétiques en plural. Il démontrera comment une stratégie simple et raisonnée va concourir au juste choix de l'implant. Le Dr Patrice Margossian axera son propos sur la restauration prothétique du secteur antérieur maxillaire, véritable défi esthétique. Il illustrera l'apport de la nouvelle solution transvisée AxIN dans le traitement de cas unitaires. Sa présentation aura pour objectif de prouver que les traitements esthétiques peuvent être rendus simples et reproductibles grâce à une méthodologie rigoureuse et des solutions techniques innovantes.



STAND 1L02

Venez nous rencontrer et profiter d'offres spéciales



## UNE EFFICACITÉ INCOMPARABLE

## L'ANESTHÉSIE OSTÉOCENTRALE EN TOUTE SIMPLICITÉ

En injectant directement l'anesthésique au sein de l'os spongieux, l'anesthésie ostéocentrale permet l'obtention d'une anesthésie efficace et immédiate notamment sur les molaires mandibulaires en pulpite. Avec zéro stress et zéro temps de latence, préparez-vous à une nouvelle expérience en toute sérénité.

Pour en savoir plus, contactez Isabelle au 02 41 56 14 15 ou à [ouvrard.i@dentalhitec.com](mailto:ouvrard.i@dentalhitec.com).

**DENTAL HI TEC**  
Anesthésier avec sérénité

### ► PROFESSION

## Les prochains chantiers de l'Ordre national des chirurgiens-dentistes

### L'INSTANCE ORDINALE SE RÉFORME ET S'ENGAGE SUR LES QUESTIONS DE L'ACCÈS PARTIEL ET DE LA PUBLICITÉ.

L'Ordre national des chirurgiens-dentistes (ONCD) a fait montre d'une volonté réformatrice lors de sa conférence de presse qui s'est tenue le 19 octobre à Paris. Le président Serge Fournier avait convié les médias pour dresser un état des lieux sur l'avancement des travaux de l'Ordre sur des thèmes d'actualité. C'est avec un visage résolument nouveau que s'est présentée l'instance ordinaire : un logo modifié et un changement « de braquet, en proposant dans les semaines à venir des réponses sur les sujets d'inquiétude : publicité, RGPD, consultation numérique ».

### ACCÈS PARTIEL

L'accès partiel à l'exercice de la profession de chirurgien-dentiste mobilise le conseil national depuis 2017. L'Ordre conteste qu'un professionnel de l'Union européenne puisse accéder « partiellement » aux actes du chirurgien-dentiste. Le conseil national a introduit un recours en annulation contre l'ordonnance du 19 janvier prise par le gouvernement et adoptant la position de Bruxelles, qui selon l'ONCD organise « l'accès partiel pour les professions de santé dans notre pays ». L'Ordre déplore que la Cour européenne de justice, saisie par un « technicien dentaire clinique » anglais qui n'arrive pas à se faire reconnaître sur l'île de Malte entretienne le débat. Elle n'a « pas voulu clarifier le champ d'application de l'accès partiel. Elle laisse incertaine son étendue. »

### ENCADREMENT DE LA PUBLICITÉ

Pour l'ONCD, la publication du rapport du conseil d'État le 21 juin 2018 sur l'information et la publicité des professionnels de santé « ne constitue pas une révolution mais une évolution concernant la quantité et la qualité d'informations qu'un professionnel de santé doit ou peut communiquer aux patients afin que ceux-ci soient mieux informés ».

Le conseil national planche sur un « encadrement nécessaire à ce dispositif, conformément aux propositions issues de cette étude. Il prendra en compte

les attentes d'un public demandeur de transparence sur l'offre de soins, l'évolution des outils numériques, les réglementations hors de nos frontières, tout en luttant contre les dérives ». Concrètement le conseil national proposera prochainement une nouvelle rédaction du code de déontologie et une nouvelle charte de bonnes pratiques à destination de tous les chirurgiens-dentistes.

### ASSISTANTES DENTAIRE

Depuis la loi n° 2016-41 du 26 janvier 2016 de modernisation de notre système de santé, les assistant(e)s dentaires sont des professionnels de santé. Cette profession est désormais régie par le code de la santé publique et dépend du ministère en charge de la santé, notamment pour les modalités de sa formation et la liste des activités qu'elle est habilitée à effectuer. Les rapports sociaux (lien employeur-employé) restent quant à eux régis par le code du travail et la convention collective des cabinets dentaires.

L'assistant dentaire agit uniquement sous la responsabilité et le contrôle effectif du chirurgien-dentiste. La détention d'un titre d'assistant dentaire est obligatoire pour exercer cette profession. Une nouvelle formation des assistants dentaires a été définie par un arrêté du 8 juin 2018. Le titre qui permettait précédemment l'exercice de l'assistant dentaire reste toutefois valable. Les assistants dentaires vont devoir faire prochainement enregistrer leur titre auprès des agences régionales de santé.

### LA RÉFORME INSTITUTIONNELLE DES ORDRES

Une importante réforme institutionnelle des conseils de l'Ordre des professions de santé est en cours. Le premier axe de réforme est l'introduction de la parité au sein des conseils de l'Ordre. Pour l'Ordre des chirurgiens-dentistes, la parité est introduite au fur et à mesure des renouvellements et des élections prévus pour chaque échelon : juin 2018 pour le conseil national, mars 2019 pour les conseils départementaux et juin 2019 pour les conseils régionaux. Hormis pour les conseils départementaux comportant 30 ou moins de 30 praticiens d'un même sexe, les candidats

sont désormais élus au scrutin binominal majoritaire à un tour - chaque binôme étant obligatoirement composé d'un homme et d'une femme. Le principe d'un assujettissement du conseil national au droit des marchés publics est acquis. L'application de cette réglementation est prévue au 1<sup>er</sup> janvier 2020. Ses modalités doivent être précisées par décret.

La réforme des conseils de l'Ordre inclut également un encadrement par arrêté des indemnités versées aux magistrats et aux conseillers d'État qui président les juridictions ordinaires. Il est prévu, par séance, en première instance une rémunération de 200 euros depuis le 2 mai 2018 et 400 euros à compter du 1<sup>er</sup> janvier 2019. En appel, il est prévu, par séance, une rémunération de 800 euros.

### NUMÉRIQUE EN SANTÉ

Le conseil de l'Ordre a décidé plusieurs axes d'action sur la question du numérique en santé. Parmi ceux-ci la mise à disposition d'un modèle de contrat concernant l'activité de télé-médecine et l'élaboration d'outils pour faciliter l'application du Règlement général sur la protection des données (RGPD). L'instance fait d'autre part la promotion de l'utilisation d'une messagerie sécurisée pour les échanges électroniques entre professionnels de santé.

En matière de soins aux personnes en situation de vulnérabilité, l'ONCD veut créer de la cohésion et de la synergie entre les référents Handicap départementaux et les coordinateurs régionaux. L'objet est d'améliorer l'accès aux soins des personnes en situation de handicap, de dépendance ou de précarité et d'identifier les initiatives existantes pour « guider les patients vers la structure de soins la plus adaptée aux besoins ».



### UNE CLINIQUE ARRACHE UNE DENT PAR ERREUR

UNE PATIENTE AYANT SUBI UN ACCIDENT MÉDICAL EST TOUJOURS EN ATTENTE D'INDEMNISATION, UN AN APRÈS.

À Châlons-en-Champagne, la polyclinique Priollet Courlancy a arraché par erreur une dent sur une patiente. Les faits se sont produits en 2017 et la patiente n'a toujours pas été indemnisée, selon une information du journal L'Union. La victime s'est aperçue, lorsqu'elle a repris conscience dans la salle de réveil après son opération qui ne concernait pas la mâchoire, qu'il lui manquait une incisive supérieure. La patiente s'est rendue chez son chirurgien-dentiste qui lui a proposé un devis pour la pose d'un implant. Elle a alors contacté la clinique afin qu'elle prenne en charge les soins via son assurance. La clinique, interrogée par L'Union, explique que la « commission des usagers » s'est engagée à prendre en charge la prothèse. Le dossier a bien été transmis à l'assureur, mais il traîne en longueur alors que la victime n'a pas les fonds nécessaires pour avancer l'argent de l'intervention. Des soins indispensables pour elle puisqu'elle travaille dans le domaine de l'accueil.

### LA CNSD DEVIENT LES CHIRURGIENS-DENTISTES DE FRANCE

LA CONFÉDÉRATION NATIONALE DES SYNDICATS DENTAIRE (CNSD) CHANGE DE NOM ET S'APPELLE Désormais LES CDF. Après 83 années d'existence, la Confédération nationale des syndicats dentaires (CNSD) change de patronyme : elle s'appelle désormais Les Chirurgiens-dentistes de France (Les CDF). Ce nom reflète « l'unité, la volonté de défendre et représenter les spécificités d'une profession de santé majoritairement libérale », explique le syndicat qui entend s'engager résolument « dans une médecine bucco-dentaire moderne avec pour objectif : une bonne santé orale pour l'ensemble de nos concitoyens ». La signature qui accompagnera ce logo, « l'avenir de la santé orale », est le symbole d'un engagement des Chirurgiens-dentistes de France dans une politique de maintien de la santé orale, d'une orientation en faveur de la prévention et de l'intervention à minima au service des patients. Les CDF rappellent les axes qu'ils défendent : une volonté politique conventionnelle d'accès aux soins, la promotion de l'entreprise de santé libérale de proximité et la préservation de l'intérêt des praticiens et de leurs patients. Dépasser les clivages en s'adressant à l'ensemble des chirurgiens-dentistes est aussi une orientation prioritaire pour le syndicat.

► PRIX

## Colgate récompense de jeunes conférenciers

LES PRIX ONT ÉTÉ REMIS LORS DU COLLÈGE NATIONAL DES ENSEIGNANTS EN SCIENCES BIOLOGIQUES ODONTOLOGIQUES ORGANISÉ À RENNES.



De gauche à droite : Dr Carine Morro (Colgate), Dr Émile Boyer (lauréat), Dr Claire Egloff-Juras (lauréate), Dr Agathe Gremare (lauréate), Pr Brigitte Alliot-Licht, Pr Martine Bonnaure-Mallet et Dr Vincent Meuric.

Le Collège national des enseignants en sciences biologiques odontologiques s'est tenu les 4 et 5 octobre à Rennes. Le programme scientifique de grande qualité a permis de valoriser les activités de recherche participant au rayonnement de l'odontologie sous la houlette du Pr Brigitte Alliot-Licht, présidente du CNESBO. Colgate, partenaire de longue date, a récompensé les chercheurs et conférenciers, en remettant plusieurs prix pour une valeur totale de 500 euros.

L'entreprise, représentée par le Dr Carine Morro, a mis à l'honneur le Dr Agathe Gremare, de la faculté d'odontologie de Bordeaux pour sa communication affichée : « Cartographie des propriétés mécaniques de la membrane amniotique humaine », le Dr Claire Egloff-Juras, de la faculté d'odontologie de Nancy pour sa communication affichée : « Validation d'un modèle de sphéroïde FaDu pour l'évaluation de caméras employées dans les techniques de chirurgie guidée par la fluorescence proche infrarouge » et le Dr Émile Boyer, de la faculté d'odontologie de Rennes pour sa communication affichée : « Periopathogens and clinical parameters in chronic periodontitis ».

### UN MANNEQUIN HYPERRÉALISTE POUR SE FORMER

LA FACULTÉ DE CHIRURGIE DENTAIRE DE STRASBOURG S'EST DOTÉE D'UN ROBOT DE SIMULATION QUI RÉAGIT LORSQU'ON LE SOIGNE.

Pour améliorer la formation des étudiants en odontologie, la Faculté de Strasbourg s'est équipée d'un mannequin. Mais pas n'importe lequel puisqu'il respire, cligne des yeux, transpire ou parle ; une première en France. L'occasion pour les futurs chirurgiens-dentistes de s'entraîner avant d'exercer sur de véritables patients qui eux aussi parlent, battent des paupières ou font transparaître leurs émotions. Ce mannequin est contrôlé à distance par l'enseignant. Il peut ainsi exprimer sa douleur, saigner ou même vomir. Un autre scénario, plus extrême encore : un malaise et un arrêt cardiaque du patient factice. Conçu par la société Laerdal Medical, ce mannequin hyperréaliste a été acquis par la faculté de chirurgie dentaire pour un montant de 70 000 euros, précise le magazine Sciences et avenir. Un investissement qui permet aux étudiants de réaliser des soins dans un contexte rappelant une consultation avec un patient en chair et en os.

## LES PLUG IN se déclinent en plusieurs hauteurs !

HAUTEUR 3 CM



12,00€

**PLUG IN 2 Ht. 3 CM**

Réf. 190203

Format 2,5 x 2 x 3 cm

HAUTEUR 4 CM



13,50€

**PLUG IN 2 Ht. 4 CM**

Réf. 206023

Format 2,5 x 2 x 4 cm



14,60€

**PLUG IN 4 Ht. 3 CM**

Réf. 190205

Format 4,5 x 2 x 3 cm



15,90€

**PLUG IN 4 Ht. 4 CM**

Réf. 206025

Format 4,5 x 2 x 4 cm



22,40€

**PLUG IN 8 Ht. 3 CM**

Réf. 190210

Format 4,5 x 2,5 x 3 cm



23,80€

**PLUG IN 8 Ht. 4 CM**

Réf. 206030

Format 4,5 x 2,5 x 4 cm

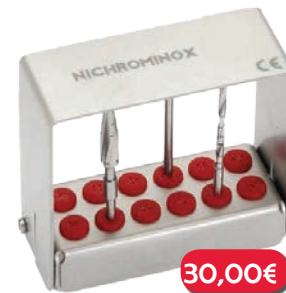

28,30€

**PLUG IN 12 Ht. 3 CM**

Réf. 190211

Format 6,3 x 2,5 x 3 cm



30,00€

**PLUG IN 12 Ht. 4 CM**

Réf. 206012

Format 6,3 x 2,5 x 4 cm

Plus d'info sur : [www.nichrominox.fr](http://www.nichrominox.fr)

► TRIBUNE LIBRE DU DR MICHEL KHARITONOFF (2<sup>e</sup> PARTIE)

### C'est à vous d'écrire la suite du sauvetage du dentaire en France

Si la CNSD-UD avait elle-même milité activement en première ligne sur le terrain pour nous défendre, elle n'aurait pas pu signer les conventions sans perdre la face devant ses adhérents et devant toute la profession... Bien évidemment ! Donc la CNSD-UD, en restant discrète sur les fronts médiatiques, nous prouve bien qu'elle savait déjà qu'elle signerait, car elle se devait de le faire pour toucher les subventions colossales des fonds conventionnels, en fidèle vassale qu'elle a toujours été des gouvernements successifs depuis 35 ans. Voilà, notre second compépage : celui des syndicats avec les gouvernements. On a bien, au final, un double compépage, tripartite, la boucle est bouclée et les 40 000 docteurs en chirurgie dentaire vont pleurer la fin de la qualité des soins de leur profession plus libérale du tout, et ce, malgré les grèves bien suivies et les belles cagnottes pour lever des fonds et l'argent du *lobbying* et les lourdes cotisations syndicales utilisées contre eux, tous ces efforts aggravant leur propre perte... La misère noire...

Après cette signature, seuls les CCDeLi ont bel et bien perdu la face, ce qui a permis aux syndicats de sortir de l'ombre sans s'être « mouillés » pour nous défendre et pouvoir signer sans trop se contredire (*encore merci aux CCDeLi pour cela ! Sans eux, c'était pas gagné pour nos « gentils syndicats »*), mais eux aussi nous ont raconté des sonnettes dans les médias. Lisez donc ce qui suit et qui a été publié dans l'*Information Dentaire* (n°42 vol. 99 - 13 décembre 2017, p.15). Je cite : « La CNSD et l'UD rappellent qu'aujourd'hui 80 % des actes réalisés dans les cabinets dentaires sont déjà en reste à charge zéro... Ces actes sont honorés à des tarifs fixés inférieurs aux coûts réels. C'est cette situation scandaleuse que nous dénonçons : nous réclamons que ces actes soient convenablement revalorisés. Sans financement massif, cette promesse (reste à charge zéro) est irréaliste et pourrait figer toute l'activité des cabinets de la filière dentaire... ». Et plus loin... « Les CNSD-UD avaient appelé à la fermeture des cabinets dentaires du 27 novembre au 2 décembre 2017 pour protester contre le règlement arbitral et le reste à charge zéro. » Moi, j'appelle ça être contre ces deux choses... Pas vous ? Alors pourquoi les CNSD-UD ont-ils signé une convention bien pire aujourd'hui, et qui va s'aggraver pendant deux années consécutives,

permettant un zéro à charge bien plus volumineux au final dans 3 ans (*et à terme... total*) alors que pour eux, en 2017, il était déjà insupportable d'avoir un zéro à charge pour 80 % de nos actes.

Pourquoi avoir signé pire que ce qu'ils dénonçaient 6 mois avant ? Et pourquoi trouver que ce qu'on a signé de pire n'est pas si mauvais que ça alors que c'était insupportable 6 mois avant ? Moi j'appelle ça « un double langage » pour bien nous anesthésier, nous tromper, toucher les fonds conventionnels et pour bien gruger les 40 000 praticiens. Lesquels, bien évidemment, gobent tout ce que leur disent leurs syndicats et cela sans broncher. Les chirurgiens-dentistes sont des gens très gentils. On peut leur mentir à tire-larigot, ils disent toujours merci madame, merci monsieur. Pouvait-il en être autrement de la part des syndicats, quand on sait qu'ils touchent des subventions, les fonds conventionnels, uniquement liées au principe d'être syndicat majoritaire sous réserve de « signer les conventions de soins ». Ainsi, on n'adhère plus à une complémentaire santé, la simple adhésion à la CNSD-UD vous inscrit automatiquement aux conventions des réseaux de soins qui ont signé avec la CNSD ou l'UD.

Il est impossible de dire que ces énormes subventions (*occultées à 100 %, car rien n'a jamais filtré là-dessus... Bizarre !*) ne soient pas des pots-de-vin déguisés, liés à du trafic d'influence (*syndicats-gouvernement*) dont le but ultime est d'asservir toute notre belle profession (*avec l'aide des syndicats*). Et si les syndicats n'ont jamais « audité » ou publié les audits de leurs comptes, c'est pour cacher cet argent sale à nos yeux qui explique à lui seul la servilité mercenaire des syndicats aux instances gouvernementales. Qui peut dire le contraire sans rougir de honte ? Et qu'on ne justifie pas ces énormes subventions par une je ne sais quelle compensation suite à un « travail » supplémentaire du syndicat. Son seul travail supplémentaire, au syndicat, c'est celui de nous faire avaler les pilules ministérielles en guise de couleuvres, depuis 35 ans, mais je l'avoue, ce n'est pas rien, c'est une propagande difficile à gérer et à contenir et qui justifie bien ces énormes subventions qui enrichissent les syndicats pour mener les chirurgiens-dentistes à la robotisation professionnelle du

libéralisme fonctionnaire *low cost* et mafileux d'Uber. Les syndicats sont impitoyablement doués pour ça : nous faire prendre des vessies pour des lanternes. Mais nous aussi, nous sommes tous coupables d'avoir cru nos syndicats sans leur avoir demandé de nous rendre des comptes : on leur a fait confiance à 100 %, les yeux fermés, bien fait pour nous ! Pour exemple, le syndicat des médecins UFML-S (*Union française pour une médecine libre - syndicat*) a mis dans ses propres statuts le refus d'accepter des fonds conventionnels (*subventions « bakchich »*) pour préserver leur libre arbitre. Si ça ce n'est pas un aveu de refuser la corruption d'État, qu'est-ce que c'est !

Désormais, si l'on ne souhaite pas être conventionné aux réseaux de soins *low-cost* donc *low-level*, il ne reste plus qu'à se désinscrire des syndicats collabo. Il n'y a que l'argent qui compte avec ces gens, donc il faut leur couper les vivres. Ne pas être syndiqué, lorsque tous les syndicats majoritaires sont honteusement collaborateurs des gouvernements, est alors un acte de courage et de militantisme bienveillant, preuves d'une abnégation personnelle, faisant fi des intérêts individuels au regard de la communauté : être méjugé pour cela lorsqu'on défend une cause juste, sincère, honnête et désintéressée, devient une « légion d'honneur » dont on peut être fier à juste titre. Levez-vous, et dites non à l'esclavage d'une profession, désadhérez-vous de vos complémentaires santé et de vos syndicats pathogènes et génocidaires d'une profession, et les autoritaristes tomberont, car ils ne peuvent vivre sans nous, contrairement à nous qui pouvons vivre sans eux. Sans penser qu'en trouvant une autre RCP (*responsabilité civile professionnelle liée à la cotisation syndicale*), vous économiserez 300 ou 400 € : pourquoi dépenser autant pour un syndicat qui veut diminuer vos revenus ! Soyez logiques.

Et n'en déplaise à certains, mes écrits ne sont en rien du dénigrement systématique, car les propositions d'actions individuellement fédératives que j'ai proposées depuis le début sont là : « Démissionnez des réseaux de soins, démissionnez des syndicats ». Ce sont là, des actions fortes et efficaces si chacun s'y colle, comme moi (*depuis toujours*). Alors, le système ne peut être que révisé par le haut commandement. Dites non, et faites-le, vous verrez l'immense et rapide succès de cette action de masse tellement simple et facile à opérer. Essayez et vous verrez les résultats spectaculaires à très court terme, ne vous préoccupez pas de vos voisins, faites-le

avec le courage et la certitude de défendre un idéal professionnel que vous partagez avec vous-même, 40 000 fois, ce qui est déjà beaucoup, car il n'y a que vous seuls pour défendre le tout de notre profession.

Ce n'est là ni du dénigrement systématique ni du fédéralisme gratuit sans suite comme les CCDeLi. Il s'agit tout simplement de fédérer chez chacun de nous la force et la manière de nous défendre seuls, puisque personne ne veut le faire et que ceux qui sont payés pour ça nous trahissent et mordent la main qui les nourrit, sans honte ni vergogne... misère. Le redressement de la qualité des soins dentaires pour tous ne passera que par l'augmentation du budget d'État qui lui sera attribué (*les CCDeLi l'ont dit alors qu'ils le fassent s'ils sont cohérents*). C'est exactement la même philosophie qui fut appliquée, en son temps, pour redresser la santé de la finance en France. Pourquoi la santé dentaire n'aurait-elle pas droit elle aussi, ne serait-ce que 1 000 fois moins, à une aide d'État au lieu de se faire humilier et détruire par un système financier autocratique. Un banquier président veut des bénéficiaires, pas du social de santé qui ne génère que des coûts et des déficits, ce qui est la définition même du social qui ne rapporte que du bien-être pour tous, les sans-grades étant bien plus nombreux. La redistribution des richesses est une obligation morale de la classe dirigeante qui prend le risque, à défaut, de se voir démettre de ses fonctions et de ses irresponsabilités actuelles.

En conclusion d'analyse de la philosophie CCDeLi, et pour tout bilan, on est obligé de penser que, pour le moment, elles n'ont fait que brasser de l'air, sans aucune retombée positive pour la profession. Pis, leurs actions ont aggravé les « punitions » infligées à l'ensemble de la profession par le gouvernement, aggravant d'autant notre profond ressentiment. Tout compte fait, les CCDeLi n'ont réalisé qu'un fédéralisme gratuit, sans suite et douloureusement décevant !

Et si, avec la CNSD, *dixit* son nouveau président, la ligne politique reste le changement dans la continuité, alors on peut dire qu'avec les CCDeLi, la ligne politique est le refus dans l'acceptation (*pire que tout !*). Je ne vois rien de plus décourageant, de plus décevant, ni de plus trompeur aux yeux d'un militant sincère, lequel, à juste titre, a des raisons de se sentir bafoué et humilié par ses propres confrères après leur avoir donné peu ou prou sa confiance pour nous sortir de ce malheur.

Ainsi :

- 1 Réclamer le retrait du Règlement arbitral, et créer les CCDeLi pour ça.
- 2 Demander et obtenir la fermeture des cabinets pour grèves avec participation financière pour frais.
- 3 Faire descendre la profession dans la rue pour des manifestations.
- 4 Faire envoyer à la CPAM une lettre de déconventionnement par une majorité de chirurgiens-dentistes.
- 5 Aller serrer des tonnes de palluches au ministère.
- 6 Réclamer et obtenir des milliers d'euros pour pratiquer du lobbying à l'Assemblée ainsi que des cagnottes pour financer les assemblées générales.
- 7 Convoquer des milliers de confrères aux assemblées générales CCDeLi et ce à plusieurs reprises.
- 8 Développer des énergies considérables pour expliquer aux maires, aux élus, aux patients et promouvoir un soutien de leur part à nos revendications.
- 9 J'en oublie encore, pardonnez-moi, tant de choses ont été faites, ne serait-ce que toutes ces heures et cette énergie à écrire pour vous, les analyses que vous êtes en train de lire !

Et tout ça, pour rien, rien et encore rien.

Tout ça pour ne pas se positionner, « pour » ou « contre » avant la signature de la convention. Critiquer sans prendre parti est là le véritable « dénigrement » irresponsable.

Tout ça pour arriver à un résultat pire que si rien de tout ça n'avait été fait. C'est à pleurer de constater ça. C'est à décider de partir en retraite sur le champ ! Tellement les bras m'en tombent. Quand le remède est pire que le mal que faut-il faire ? Le principe premier en médecine n'est-il pas : *Primum non nocere* (D'abord ne pas nuire). En ce sens, les actions CCDeLi ont été un échec cinglant et nocif, ayant, par-dessus le marché, aggravé la situation de l'exercice libéral des chirurgiens-dentistes. Et lorsque l'on termine la lecture du communiqué de presse des CCDeLi en juin 2018, après la signature de cette convention, on se dit que ça va encore continuer... à gesticuler dans le vide. Mais sans moi, cette fois-ci : quitte à me démenter, au moins que j'aie l'impression qu'un résultat, même minime, reste possible, à mes yeux.

Avec les émergences à foison de tous ces *think tanks*, de tous ces tchats, ces posts, ces *tweets*, tous ces commentaires sur le Net qui tourment en rond, n'en finissent plus, et qui ne sont que des « réservoirs de

pensées » conservatrices de bobos intellectuels anonymes, même s'ils rivalisent d'intelligence, de lucidité et de tout ce que vous voudrez, tous ces *blablas* et ces *blablateurs* ne réussissent en rien à concrétiser, provoquer ou à obtenir une autre réalité politique que celle existante qui opprime aujourd'hui, à son paroxysme, le dentaire en France. Tous ces *blablas* sur le Net sont l'équivalent de « cause toujours, tu m'intéresses » pour nos dirigeants politiques, car en un mot, ils s'en foutent.

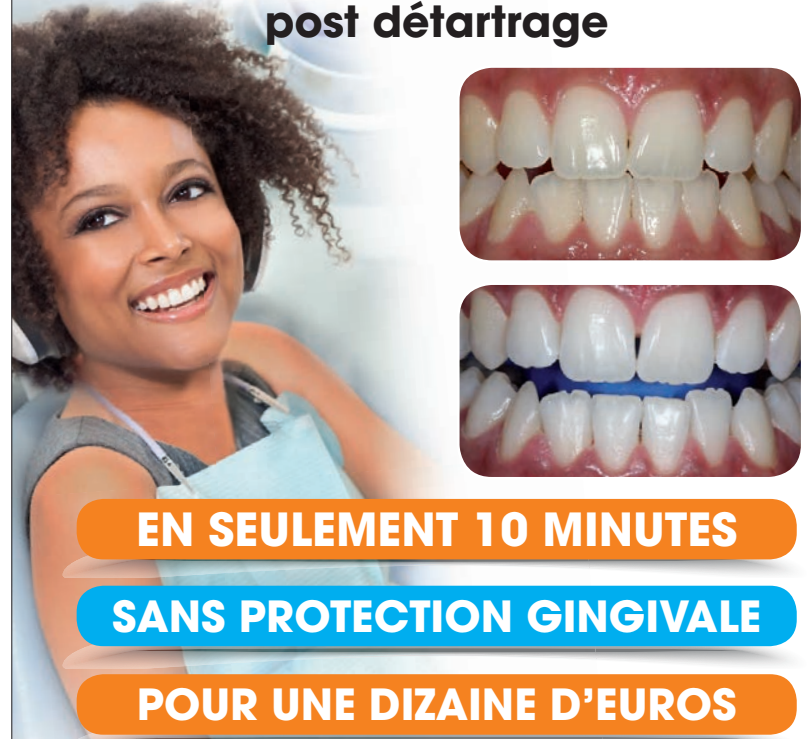Notre future réalité professionnelle sera faite de notre inaction qui vaut tacitement acceptation conventionnelle, comme de notre action individuelle à tous qui vaut refus et résistance aux politiques humiliantes d'ubérisation de la santé des Français, pour dire non aux organismes responsables en nous désengageant d'eux, si ce n'est déjà fait. Penser ne vaut plus rien sur un champ de bataille où l'action seule est un gage de survie face à l'ennemi. Quelle immense déception, car nous avons tous mis un grand espoir dans les CCDeLi pour sortir la profession de cette ornière meurtrière. Il n'y a que la CNSD et l'UD pour se vanter d'avoir signé une bonne convention, ou pas si mauvaise que ça, selon eux... Pitoyable. Tandis que désormais, les CCDeLi pleurnichent, prêts à « rebrasser » notre air quand ça leur plaira ! On croit rêver. Qu'en pensez-vous ? C'est à vous d'écrire la suite du sauvetage du dentaire en France, car personne d'autre que vous n'est capable de le faire. Chacun et chacune de nous, par sa volonté et son action proprement personnelles, aura, s'il le veut, le pouvoir de ne pas faire mentir la promesse universelle de cape et d'épée, généreuse, confiante et solidaire : « Un pour tous et tous pour un ». Il n'y a de fatalité qu'à être les moutons ou les veaux d'un système, soyons les mousquetaires de notre éthique professionnelle en restant chacun, chacune, maîtres de la destinée du dentaire en France. Osons, résistons, luttons. À suivre... Qui sait ?!

Si vous partagez ces idées sincèrement, alors partager ce lien c'est déjà agir pour vous et notre profession. Quitter syndicats et conventions des réseaux de soins sera un nouveau départ pour notre éthique professionnelle. Des gouvernements changent bien plus vite que les chirurgiens-dentistes. « Bientôt, l'ubérisation disparaîtra pour davantage d'humanité. » (*Proverbe orwellien de 1984...*).

Retrouvez la première partie de cette tribune sur notre site [www.edp-dentaire.fr/actualites](http://www.edp-dentaire.fr/actualites)

# BLANCONE CLICK

## Le premier et l'unique traitement de blanchiment post détartrage



EN SEULEMENT 10 MINUTES

SANS PROTECTION GINGIVALE

POUR UNE DIZAINE D'EUROS

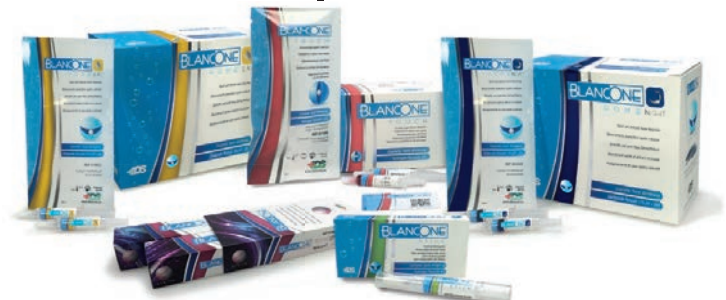EFFICACITÉ  
TIPIQUE  
4-5 TEINTES\*  
VITA CLASSIC\*\*



\* Basé sur 3.638 traitements enregistrés avec l'application BlancOne PRO app  
\*\* Teintier classé pour le blanchiment

# BLANCONE®

## Le Blanchiment cosmétique, efficace et professionnel.



La gamme cosmétique BlancOne inclut également :  
TOUCH : traitement intensif au fauteuil  
HOME : gouttières d'éclaircissement dentaire ambulatoire  
XTRA : programme de maintenance à domicile

  
Capital Santé  
France

Distribué exclusivement par:  
**Capital Santé**  
hello@blancone-france.com  
www.blancone-france.com  
110 rue du cherche midi 75006 Paris.  
Tel : 06 26 73 69 50

[www.blancone.eu](http://www.blancone.eu)

CONTACTEZ  
NOUS POUR UNE  
DÉMONSTRATION À  
VOTRE CABINET

# Le défi esthétique ultime : une couronne unitaire sur une incisive centrale supérieure

Ce rapport de cas présente les étapes d'une restauration avec une couronne vitrocéramique maquillée en face vestibulaire.

L'intégrité de leurs dents antérieures est d'une importance primordiale pour la plupart des patients. Mis à part les aspects fonctionnels, les questions esthétiques jouent dans ce cas un rôle important [1-4]. En raison de leur position visuellement exposée, cela est particulièrement vrai pour les incisives centrales supérieures. Une altération de ces dents due à des défauts carieux, des ébrèchements ou des fractures, des restaurations visibles, des décolorations, des anomalies dans la forme, l'alignement et la position dans l'arcade dentaire, etc. provoquent souvent de sévères problèmes dans la vie sociale courante des patients atteints. Beaucoup de ces patients évitent de faire de grands sourires parce qu'ils essaient de cacher ce stigmate. Ils se sentent limités dans leur qualité de vie. S'il y a, en outre, un besoin de remplacement de la dent, cela sera toujours accompagné de contraintes supplémentaires. La réhabilitation au moyen d'un pont fixe traditionnel (3 éléments) ou d'un implant peut compenser la perte d'une dent, mais au prix d'une déperdition de tissus durs des dents adjacentes due à la préparation ou d'une procédure chirurgicale pour l'insertion de l'implant. Dans la zone critique et clairement visible des dents antérieures supérieures, un excellent résultat esthétique de la restauration prothétique et des structures adjacentes ne peut souvent être atteint

qu'avec des traitements supplémentaires considérables, tels que l'augmentation de tissus durs et mous. Par conséquent, le dentiste devrait prendre en compte tous les aspects thérapeutiques nécessaires, éventuellement avec l'aide d'une équipe de différents spécialistes, pour préserver la dent naturelle.

Aujourd'hui, la majorité des patients exige des restaurations esthétiques et des alternatives sans métal aux approches prothétiques traditionnelles [5]. Toutes les restaurations en céramique ont gagné en popularité au cours des 30 dernières années pour un certain nombre de raisons, en particulier leurs propriétés optiques favorables, leur excellent aspect esthétique, leur résistance à l'usure, la stabilité des teintes, l'inertie chimique et la durabilité, leur biocompatibilité, et le renforcement de la structure de la dent restante lorsqu'elles sont assemblées par collage [6-19].

Au cours des trois dernières décennies, de nombreux systèmes céramiques ont été introduits dans la profession dentaire [20]. Les céramiques dentaires peuvent être classées en fonction de leur composition ; (Tab. 1), du déroulement de la fabrication (par exemple poudre-liquide-barbotine, céramiques coulées, céramiques pressées, lingotins CAD/CAM à usiner) ou des indications cliniques [21-23]. Les systèmes tout-céramique couvrent aujourd'hui un large

éventail d'indications (facettes, inlays, onlays, restaurations partielles, table-tops postérieurs, couronnes complètes, ponts, piliers implantaires, implants) et sont utilisés de façon courante dans la dentisterie de tous les jours [24]. Pour les restaurations unitaires, la céramique de verre au lithium-disilicate (LS2) est le matériau de choix pour de nombreux praticiens de l'art dentaire en raison de sa bonne résistance mécanique (IPS e. max Press: 470 MPa et une moyenne résistance à la flexion biaxiale), d'excellentes propriétés esthétiques et ses polyvalences. Il peut être utilisé sous forme monolithique,

lorsque la force maximale est nécessaire (par exemple des table-tops pour augmenter la dimension verticale de l'occlusion ou pour des couronnes postérieures), ou sous une forme stratifiée (LS2 pressé pour la base céramique plus des couches supplémentaires de céramique) lorsque l'esthétique est de plus grande importance. Les couronnes LS2 à une seule unité montrent une excellente longévité pour les dents antérieures [25-28] et les dents postérieures [25-29], tout à fait comparable au taux de survie des couronnes céramo-métalliques [30, 31]. Cet article clinique illustre le traitement d'une incisive

CLASSIFICATION	COMPOSITION	MARQUES
GLASS CERAMICS	Feldspathic porcelains	par exemple : Vitablocs Mark II, Vita Zahnfabrik
	Leucite-reinforced glass ceramics	par exemple : IPS Empress Esthetic, Vivadent
	Lithium-disilicate glass ceramics	par exemple : IPS e. max Press, Vivadent
GLASS-INFILTRATED OXIDE CERAMICS	Glass-infiltrated alumina	par exemple : In-Ceram Alumina, Vita Zahnfabrik
	Glass-infiltrated zirconia	par exemple : In-Ceram Zirconia, Vita Zahnfabrik
	Glass-infiltrated spinell	par exemple : In-Ceram Spinell, Vita Zahnfabrik
POLYCRYSTALLINE OXIDE CERAMICS	Aluminum oxide ceramics	par exemple : Procera Alumina, Nobel Biocare
	Zirconium dioxide ceramics	par exemple : Lava Plus, 3M Dental



# Aussi biologique que la pulpe dentaire

Endodontie

## l'auteur

Pr Dr Juergen MANHART



- Professeur dans le département de dentisterie réparatrice, école dentaire de la Ludwig Maximilians University de Munich (Allemagne). Il propose des séminaires et des ateliers pratiques en dentisterie restauratrice esthétique, tels que les restaurations composites directes, les restaurations tout-céramiques, les facettes, les traitements post-endodontiques, la gestion de la dentition usée et le traitement de cas complexes, et les planifications de traitements en dentisterie esthétique.
- 70 rue Goethe 80336 Munich - Allemagne
- @ : manhart@manhart.com - 3w : manhart.com - 3w : dental.education

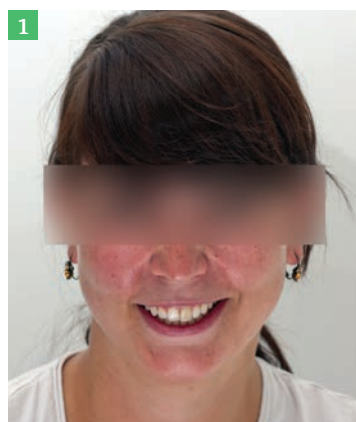
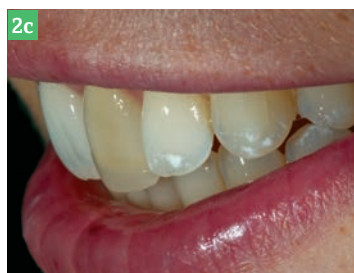
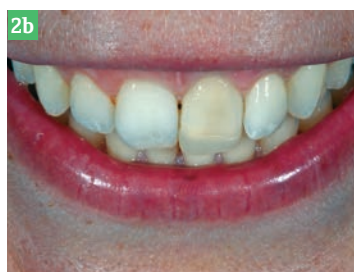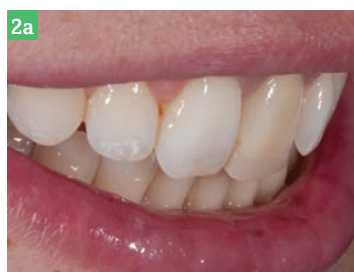Fig.1 : Situation initiale : patiente âgée de 22 ans avec l'incisive centrale supérieure gauche colorée. Fig.2a à c : Situation initiale : déficience esthétique qui s'affiche dans un large sourire en raison de la couleur déplaisante de la dent.

centrale supérieure avec une couronne en vitrocéramique au lithium-disilicate maquillée en face vestibulaire.

### PRÉSENTATION DU CAS DE CE PATIENT

Une patiente âgée de 22 ans se présente dans notre clinique dentaire avec une incisive centrale supérieure gauche foncée très décolorée ; (Fig.1). La jeune femme avait dans le passé un grand sourire lumineux, de sorte que cette nouvelle déficience esthétique est la principale raison de sa consultation ; (Fig.2a à c). Au cours de l'observation clinique, la dent n'a montré aucune réaction négative au test de percussion, mais n'a pas réagi positivement au stimulus à froid. Sur notre demande, la patiente nous a rapporté un traitement radiculaire récemment terminé avec une chirurgie apicale subséquente et un remplissage rétrograde. Une radiographie de



contrôle actuelle montre une consolidation osseuse encore incomplète de la zone de résection apicale.

Différentes approches thérapeutiques possibles et leurs coûts ont été expliqués à la patiente et quel serait le bon moment pour l'intervention. La patiente s'est décidée en faveur d'une couronne céramo-céramique collée, parce qu'un traitement de blanchiment a été exécuté à un autre endroit qui n'a pas abouti à l'effet d'éclaircissement désiré. Comme elle souffrait grandement de l'altération esthétique due à la dent

## MTA-Fillapex

Produit biocéramique de scellement de canaux radiculaires



### Ressources et Bénéfices

- Biocompatible: Cicatrisation de tissus présentant peu d'inflammation
- Radio-opacité élevée: Excellente visualisation radiographique
- Présence d'ions de calcium: Aide à la régénération d'os et de tissus



Le seul sur le marché avec du MTA

Aussi disponible avec 30g



Brevets - US 8,835,527  
EP 11734277.4 | BR 1001878-6

Réf.826 - 1 tube de pâte de base (18 g), 1 tube de catalyseur (12 g) et 1 bloc de mélange;  
Réf.827 - 1 seringue à double piston (4 g), 15 pointes d'auto-mélange e 1 bloc de mélange;  
Réf.8288 - 1 tube de pâte de base (7,2 g), 1 tube de catalyseur (4,8 g) e 1 bloc de mélange.



## MTA Repair HP

Ciment de réparation en biocéramiques de haute plasticité pour perforation et ré-obturation

### Ressources et Bénéfices

- Nouvelle formule: Facilite, après hydratation, la manipulation et l'insertion dans la cavité dentaire.
- Nouveau matériau radio-opaque, le tungstate de calcium (CaWO<sub>4</sub>): Ne provoque aucune coloration de la racine ou de la couronne dentaire.



consistance équivalente à un Putty

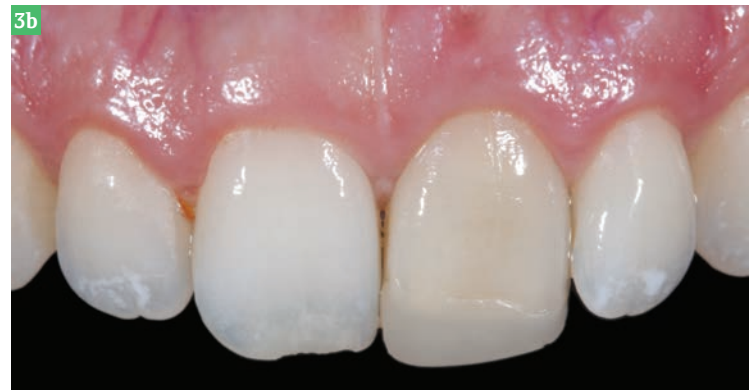
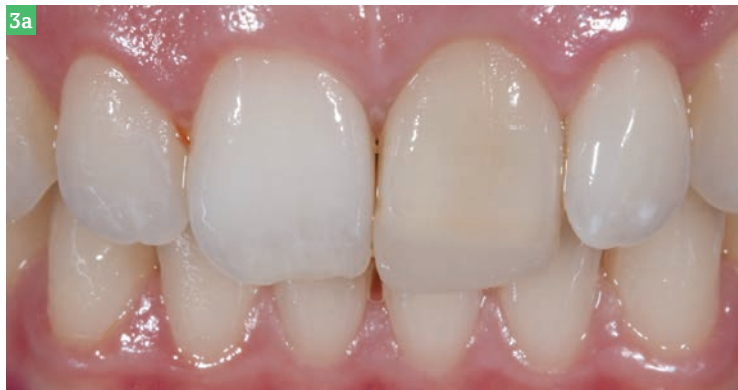
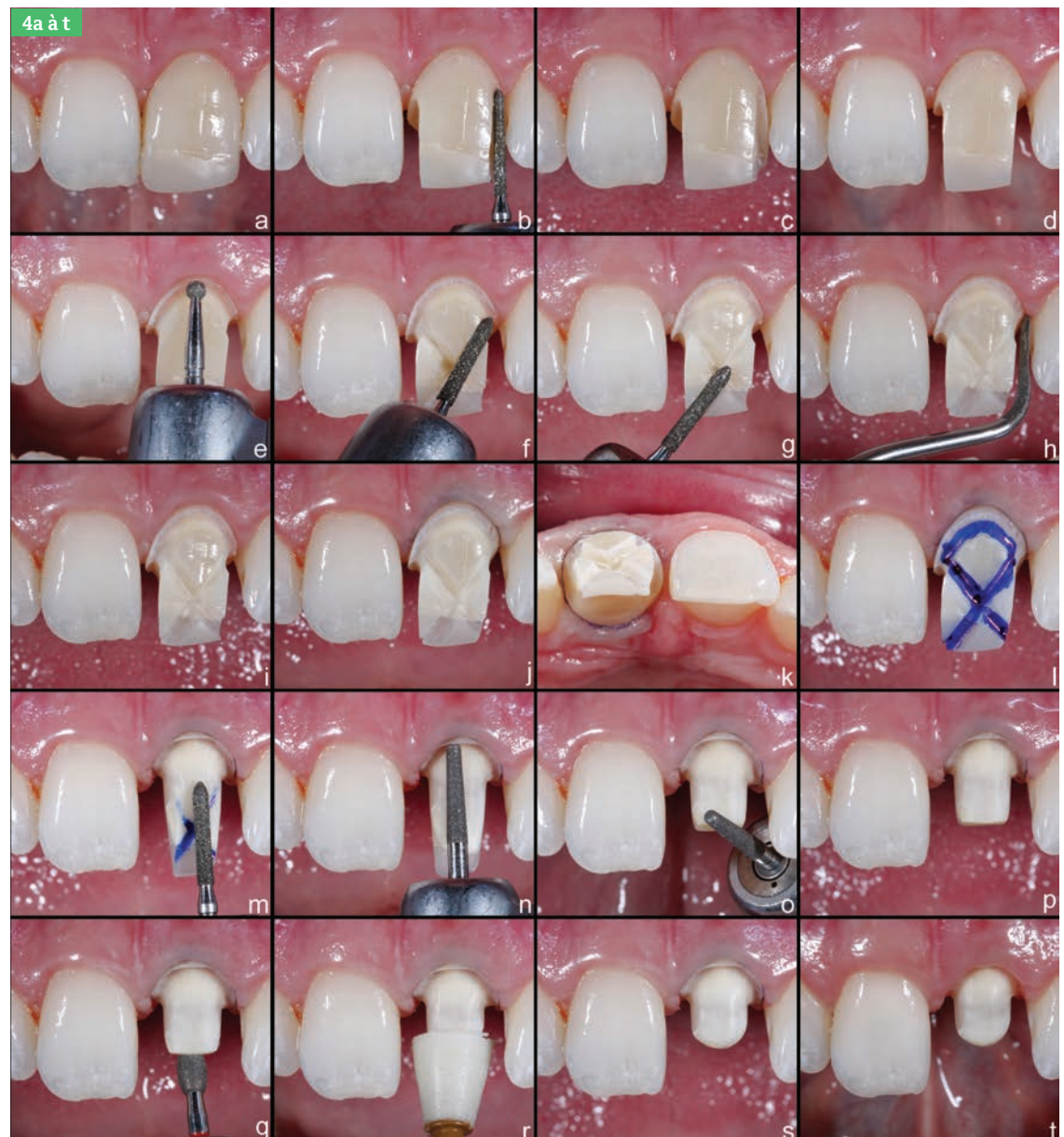Fig.3a et b : Situation initiale : la dent colorée constitue un grave problème esthétique. Le patient demande une couronne prothétique pour solutionner la situation. Fig.4a et b : Séquence de préparation de la couronne : la préparation commence par la séparation des surfaces des dents proximales. Fig.4c : Une mince couche d'émail proximal est préservée au départ pendant la séparation pour protéger les dents adjacentes. Fig.4d : Étape de séparation terminée. Fig.4e : Délimitation de la position de la gencive marginale au repos sur la surface vestibulaire de la dent avec une fraise ronde diamantée. Fig.4f et g : Délimitation de la profondeur de préparation axiale au niveau vestibulaire de la dent avec une fraise diamantée en respectant la courbure antérieure. Fig.4h : Enlèvement de la substance dentaire proximale à l'aide d'un système sono-abrasif oscillant avec un insert diamanté d'un seul côté. Fig.4i : Situation de position marquée de la gencive marginale au repos avant déplacement gingival. Fig.4j et k : Situation de la position de la gencive marginale au repos après avoir placé un cordon de rétractation. La gencive est déplacée, clairement visible dans la direction apicale-latérale. Fig.4l : Les coupes de profondeur vestibulaires sont marquées avec un stylo étanche. Fig.4m : Réduction axiale de la dent. Fig.4n : La ligne de finition périphérique (épaulement arrondi) est finalisée à 0,5 mm sous-gingival par rapport à la position de la gencive au repos. Fig.4o et p : Réduction occlusale de la dent. Fig.4q : Préparation de la surface palatine avec une fraise en diamant en forme de ballon de rugby. Fig.4r : Achèvement de la préparation en coupant les angles de finition et la pointe aigüe avec une cupule à polir pour composite. Fig.4s : Préparation terminée juste avant d'enlever le cordon de rétractation. Fig.4t : Préparation finie après enlèvement du cordon de rétractation. Remarquez le retour vertical de la gencive marginale résultant de la position prévue de la ligne de finition sous-gingivale de 0,5 mm de profondeur.

sombrement décolorée ; (Fig.3a et b), la patiente ne voulait pas attendre la reconsolidation osseuse complète après apectomie, et a insisté pour que le traitement prothétique soit réalisé aussi vite que possible. Pour minimiser les risques, nous avons convenu d'un concept de

traitement légèrement modifié : après la préparation de la dent finale, un laboratoire a fabriqué une provisoire très esthétique à long terme qui devait être incorporée jusqu'au remplacement par la couronne en céramique finale après la guérison osseuse complète.

Les restaurations tout-céramique obtiennent leur force d'une part grâce à la stabilité mécanique du matériau céramique employé, d'autre part l'importance des charges et la force de fracture sont déterminées par la géométrie de la restauration et donc par la forme de

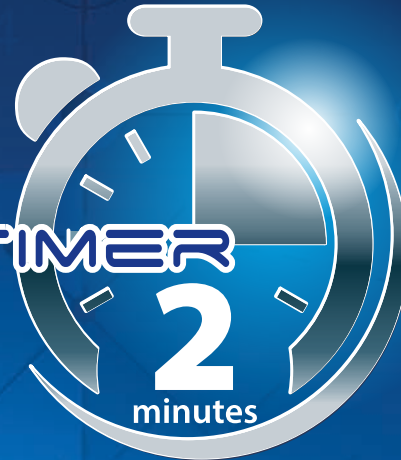



INNOVATION

# Inava

## HYBRID TIMER



**10x**

**10X plus de plaque éliminée**  
dans les espaces interdentaires\*

**98%**

**de satisfaction\*\***



**Temps de brossage optimal**



Rechargeable sur secteur  
**1 mois d'autonomie**

Brosse à dents électrique  
**TECHNOLOGIE Sonique**

**30000 vibrations/minute\*\*\***



Brosse à dents manuelle  
**TECHNOLOGIE Inava**

**Brossette Inava Sensibilité**

## **l'efficacité en profondeur, la douceur en plus**

\* Comparaison de l'efficacité de brossage avec une brosse à dents manuelle (test in vitro)

\*\* Étude clinique réalisée sous contrôle odontologique sur 110 sujets après 15 jours d'utilisation.

\*\*\* Performance maximale atteinte

**Pierre Fabre**  
**ORAL CARE**

[www.pierrefabre-oralcare.fr](http://www.pierrefabre-oralcare.fr)  
[www.pierrefabreoralcare-services.fr](http://www.pierrefabreoralcare-services.fr)

la préparation de la cavité ou de la couronne. Le principe de base de la conception de préparation pour les restaurations tout-céramique consiste en fait à éviter des tensions dans le matériau lui-même autant que possible et à permettre la mise en charge de la céramique principalement en mode de compression par une géométrie de préparation adéquate [32, 33]. La force de rupture des restaurations est déterminée par la taille, le volume, la forme et les caractéristiques de surface du matériau céramique et aussi par des inhomogénéités structurelles introduites au cours du processus de fabrication, le cas échéant [34].

Le mode d'assemblage adéquat de la couronne par collage aux dents préparées (type d'assemblage à verrouillage serré) versus le scellement conventionnel (type de scellement par ajustement à la dent) montre un effet positif sur la résistance globale de la restauration en particulier pour les matériaux céramo-céramiques qui sont plus enclins à une fracture matérielle et aux effets de fraisage que la zircone. Les matériaux céramiques dont la résistance à la fracture est inférieure à 350 MPa ne conviennent pas au scellement conventionnel [35]. Parmi ceux-ci, citons les porcelaines feldspathiques et les céramiques renforcées à la leucite qui doivent obligatoirement être collées en utilisant des liants et des résines de scellement. Avec la liaison adhésive trop ajustée entre la restauration céramique et l'émail ou la dentine, une augmentation considérable de la force de chargement peut être mise en évidence en raison du fait que la surface intérieure de la restauration céramique n'agit plus comme une ligne de démarcation mécanique. Fractures et fissures peuvent se déclencher en raison des contraintes de tension [36].

Les étapes suivantes décrivent les stades de préparation d'une couronne en vitrocéramique ; (Fig.4a à t). La dent préparée doit présenter une forme de rétention optimale et une forme de résistance pour la mise en place d'une couronne en vitrocéramique :

- hauteur de la dent préparée (hauteur du moignon) minimum de 4 mm,
- angle de préparation (angle total de convergence bord libre/face occlusale opposée) entre 6 et 10 degrés,
- ligne de finition : épaulement circulaire avec bords intérieurs arrondis ou chanfrein prononcé profond avec une largeur de 1 mm,

- bord libre/face occlusale opposée : 1,5 à 2 mm de réduction (couronne entièrement en disilicate de lithium collée : minimum 1 mm),
- épaisseur de réduction axiale (épaisseur circulaire minimum de la couronne) : 1,2-1,5 mm,
- les angles de la ligne de finition et les angles de la pointe de la préparation doivent être arrondis,
- la texture de surface doit être lisse,
- aplanissement du relief occlusal des dents postérieures.

La conception de préparation correcte d'une dent influence sensiblement le succès d'une restauration [37, 38]. Dans la première étape de la préparation de la couronne, les surfaces proximales des dents sont séparées ; (Fig.4 a et b). Pour protéger l'intégrité des dents avoisinantes, il est recommandé de conserver une mince couche d'émail proximal-latéral pendant la séparation initiale ; (Fig.4c). Cette structure en émail fragile peut être facilement retirée après avoir terminé la phase de séparation ; (Fig.4d). Pour afficher la position de la gencive marginale au repos, dans l'étape suivante, cette ligne est marquée avec une fraise ronde diamantée du côté vestibulaire de la dent ; (Fig.4e). Ensuite, la profondeur de préparation axiale nécessaire de la face vestibulaire est marquée, en tenant compte de la géométrie de la courbure vestibulaire de la dent de la zone cervicale au bord libre ; (Fig.4f et g). La structure de dent restante entre les rainures de profondeur peut ensuite être enlevée sans difficulté. Dans la région proximale, la structure des dents qui présente un danger pour les dents avoisinantes lorsqu'elles sont préparées avec des fraises rotatives peut être enlevée en utilisant des instruments de préparation oscillants avec une surface active revêtue de diamant d'un seul côté et une surface polie inactive de l'autre grâce à l'utilisation de la technique du sono-abrasive ; (Fig.4h) [39-45].

Avant d'achever la préparation et de déterminer la position définitive de la ligne de finition vestibulaire d'environ 0,5 mm intrasulculaire, la gencive marginale adjacente est déplacée dans la direction apicale-latérale avec un cordon de rétractation pour prévenir les blessures dues aux instruments rotatifs par les fraises ; (Fig.4i à k). Pour une meilleure maîtrise de la substance restante à enlever, les rainures vestibulaires de profondeur sont marquées d'un stylo

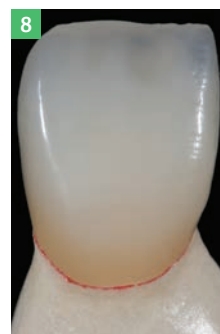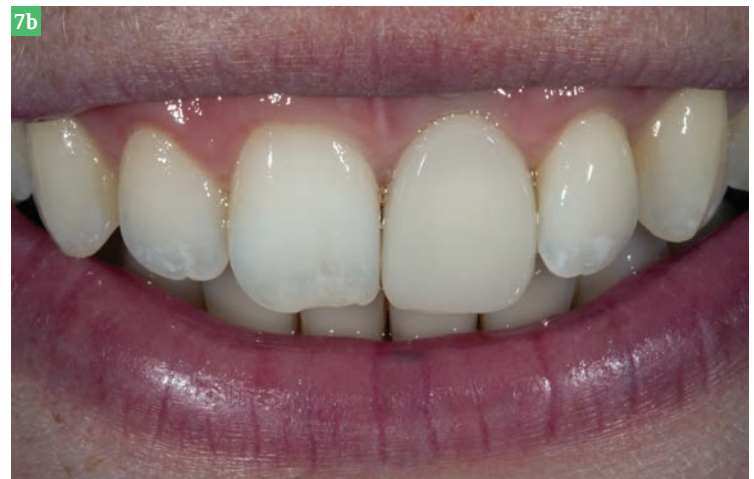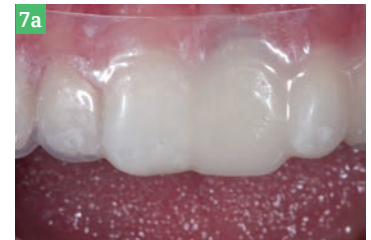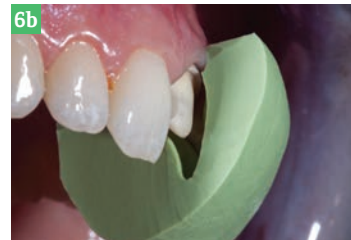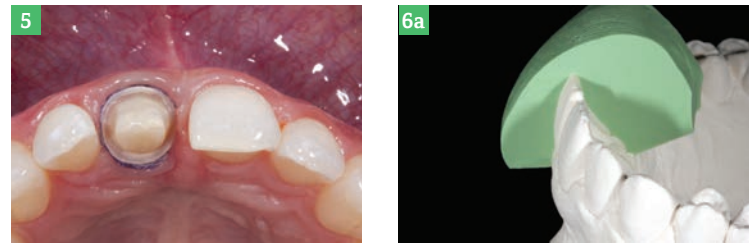
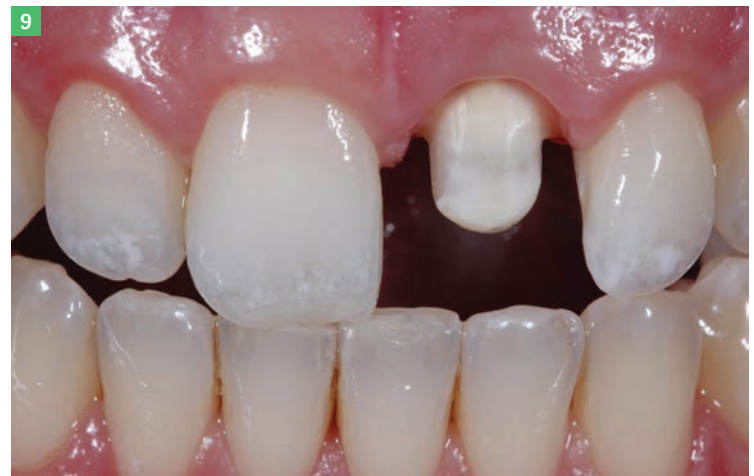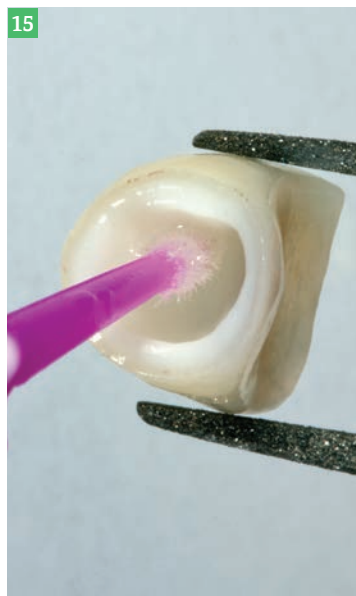


Fig.5 : Vue occlusale de la préparation finale avec un épaulement périphérique de 1 mm d'épaisseur. Fig.6a et b : Vérification de la quantité requise de réduction tissulaire dentaire avec une clé en silicone fabriquée sur un modèle en plâtre duplicata du wax-up. Fig.7a et b : Fabrication d'une restauration provisoire directe au fauteuil à l'aide d'une dent provisoire du commerce. Fig.8 : Restauration provisoire à long terme fonctionnelle et esthétique de haute qualité, fabriquée au laboratoire. Fig.9 : Une semaine après l'empreinte, la gencive se présente en parfait état.



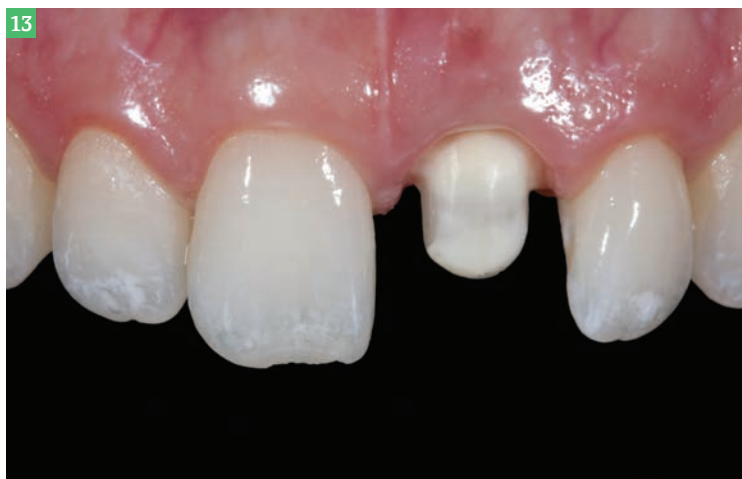
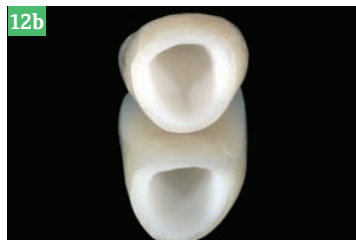
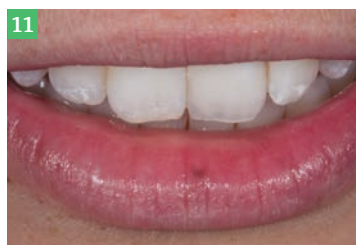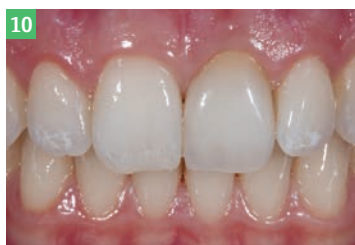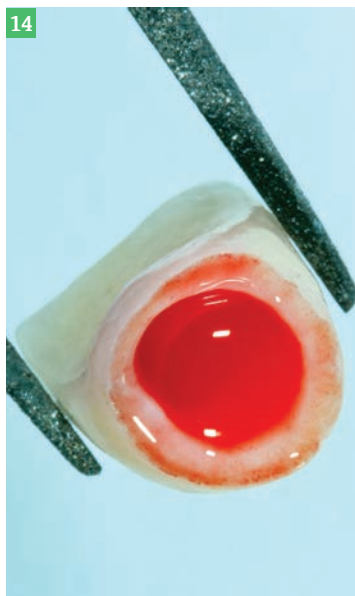Fig.10 : La dent provisoire faite au laboratoire a été cimentée à l'aide d'un ciment temporaire sans eugénol. Elle se marie bien avec la dentition environnante. Fig.11 : intégration vestibulaire du provisoire à long terme. Fig.12a et b : Couronne en céramique intégralement en porcelaine au disilicate de lithium pressé. Fig.13 : Situation après l'enlèvement du provisoire à long terme. Fig.14 : Mordançage de la surface interne de la couronne en céramique au disilicate de lithium avec de l'acide fluorhydrique pendant 20 secondes. Fig.15 : Les surfaces dentaires sont traitées avec un silane.



étanche ; (Fig.4l) de sorte que la réduction axiale encore nécessaire puisse être réalisée même sous un jet d'eau abondant ; (Fig.4m). Dans l'étape suivante, la ligne de finition circulaire est réalisée en tenant compte de la position de la gencive au repos qui avait été repérée précédemment avant la rétraction ; (Fig.4n). Après la réduction occlusale de la dent ; (Fig.4o et p), la surface palatine est préparée à l'aide d'une fraise diamantée en forme de ballon de rugby ; (Fig.4q). La procédure de préparation de la couronne est complétée par la suppression des angles tranchants et pointus à l'aide d'une cupule de polissage pour composite ; (Fig.4r). Les figures 4s et t montrent la préparation finie avant et après l'enlèvement du cordon de rétraction, l'effet et la quantité de déplacement gingival par le cordon de rétraction sont clairement visibles. La figure 5 montre la préparation finale de la vue incisive. La quantité requise de la substance dure à retirer est contrôlée dans toutes les dimensions avec une clé en silicone qui a été fabriquée sur un modèle en plâtre qui a servi à la fabrication du wax-up ; (Fig.6a et b). Le cas échéant, les corrections nécessaires sont faites maintenant avant la prise d'empreinte.

L'empreinte a été suivie par l'enregistrement des arcades en occlusion et l'enregistrement d'un arc facial arbitraire des maxillaires. La teinte de la dent préparée a été documentée grâce à un guide de teintes spécial adapté à la photographie numérique. C'est seulement si le dentiste détermine la teinte de la préparation et la transfère ensuite au laboratoire que le technicien dentaire est en mesure d'adapter la teinte de la restauration finale de façon optimum. L'influence de la teinte de la structure restante de la dent préparée – habituellement la dentine – sur le résultat final global est un aspect décisif (surtout si la dentine est colorée). La combinaison de la teinte et de l'opacité du matériau céramique et du matériau d'assemblage est déterminante.

Un modèle en double de diagnostic en plâtre ayant servi à l'analyse pour wax-up permet avec l'aide d'une feuille de polyéthylène transparente la fabrication au fauteuil d'une restauration provisoire directe avec des dimensions et un alignement corrects ; (Fig.7a et b). Pour assurer une restauration fonctionnelle et esthétique de haute qualité jusqu'à l'incorporation de la couronne en céramique finale, après avoir attendu

la réossification complète du site apicotomié, un provisoire à long terme est fabriqué au laboratoire avec une adaptation marginale parfaite ; (Fig.8).

Un an après le début du traitement, une nouvelle radiographie apicale a été pratiquée, montrant une très bonne consolidation des structures osseuses et des structures périapicales physiologiques. Maintenant, la couronne en céramique finale peut être réalisée. Une structure de taille réduite correspondant à la forme anatomique correcte de la dent a été pressée en céramique de verre au disilicate de lithium et recouverte avec de la porcelaine esthétique ; (Fig.12a et b).

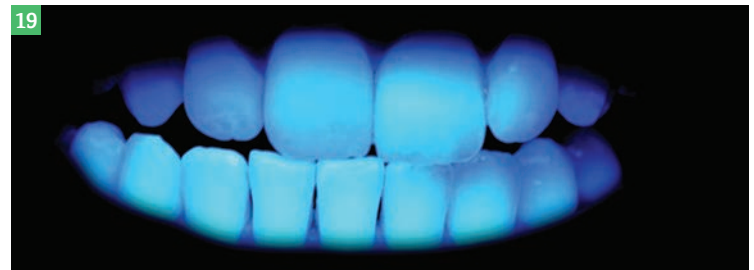
Après avoir retiré la dent provisoire à long terme et nettoyer les surfaces dentaires à l'aide d'une brosse rotative et d'une pâte prophylactique sans fluorure, la gencive présente à nouveau un bel état de santé au moment du rendez-vous final ; (Fig.13). En utilisant des pâtes colorées d'essai à base de glycérine, l'esthétique de la couronne en céramique a finalement été vérifiée en bouche avec comme référence les dents adjacentes hydratées et la nuance correcte de la résine de scellement a été choisie. Par la suite, l'ajustement précis de la couronne sur la dent préparée et la qualité des contacts proximaux ont été vérifiés avant l'élimination des interférences fonctionnelles mineures pendant les trajectoires de mouvement de protrusion et de latéralité.

Ensuite, les surfaces intérieures de la couronne en céramique au disilicate de lithium ont été soigneusement mordançées avec de l'acide fluorhydrique pendant 20 s ; (Fig.14). Après avoir soigneusement rincé et séché la couronne, les surfaces dentaires ont ensuite été silanées ; (Fig.15) [46-49]. Après un prétraitement de décapage et de rinçage de la dent préparée par conditionnement de l'émail et de la dentine avec de l'acide phosphorique à 37 %, puis l'application d'un adhésif, la couronne en céramique a été collée à l'aide d'un ciment résine dual.

La restauration présente une parfaite intégration fonctionnelle et esthétique avec les dents avoisinantes ; (Fig.16a à c) et montre une parfaite harmonie avec l'architecture des lèvres ; (Fig.17a à c). L'illumination en arrière démontre l'excellente capacité de transmission de la lumière de la couronne en céramique, qui impressionne par des propriétés optiques

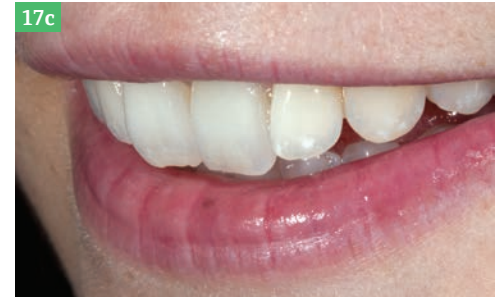
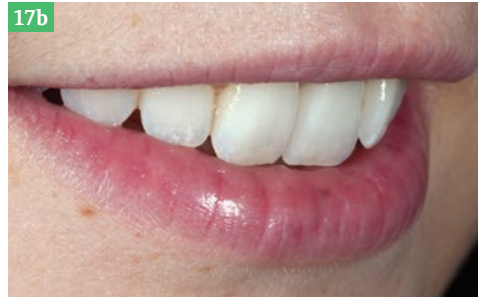
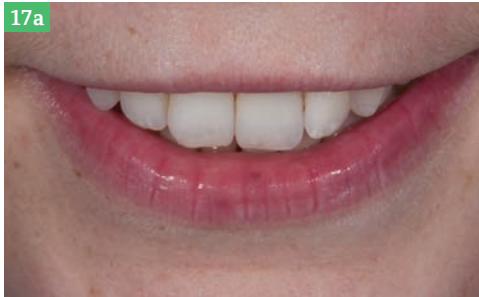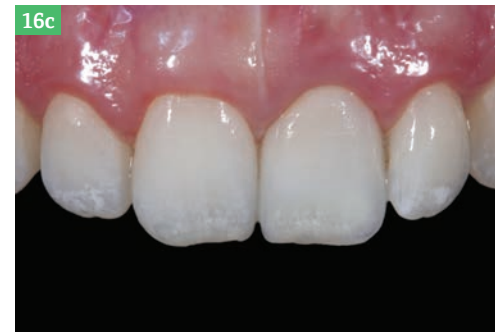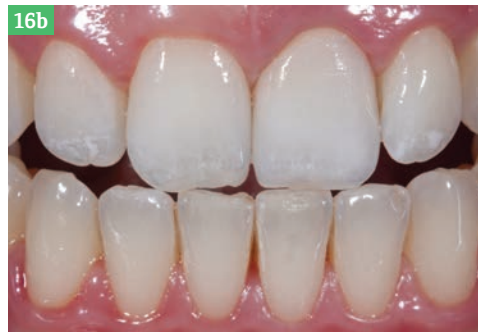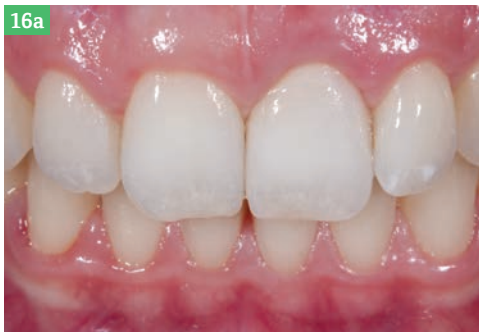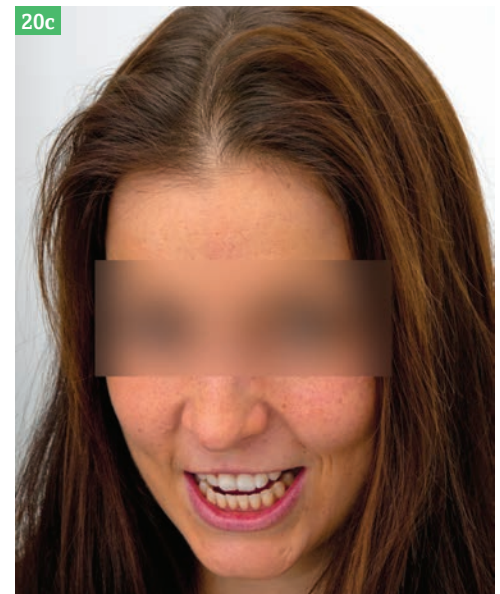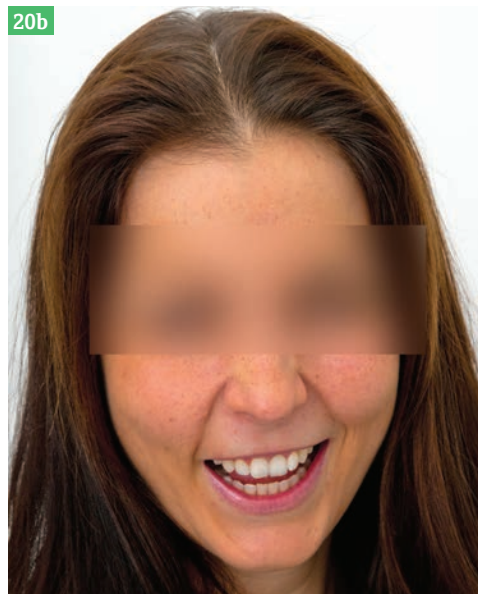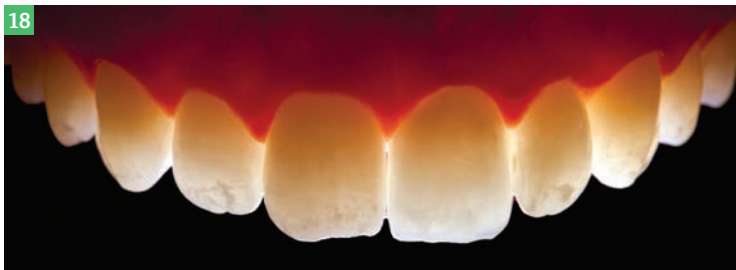Fig.16a à c : La restauration présente une parfaite intégration fonctionnelle et esthétique avec les dents avoisinantes. Fig.17a à c : La couronne en céramique montre une parfaite harmonie avec l'architecture des lèvres. Fig.18 : Excellente capacité de transmission de la lumière de la couronne en céramique, indiscernable de la dentition voisine. Fig.19 : La lumière ultraviolette active les propriétés de fluorescence inhérentes à la restauration, ce qui équivaut aux structures naturelles des dents voisines.



pratiquement identiques à celles de la dentition naturelle environnante ; (Fig.18). La lumière ultraviolette active les propriétés de fluorescence inhérentes à la restauration, qui sont égales aux

structures des dents naturelles ; (Fig.19). La patiente a été pleinement satisfaite du résultat et a présenté un large sourire de satisfaction comme une récompense pour le traitement réalisé ; (Fig.20a et b).

### CONCLUSION

Toutes les restaurations en céramique ont de nos jours atteint un niveau élevé de qualité et constituent un moyen thérapeutique incontournable pour les

Fig.20a à c : Le patient a été entièrement satisfait du résultat et présente un sympathique et large sourire comme la juste récompense d'un traitement terminé.

# SANS COMPROMIS.

Aquasil® Ultra+  
Matériau d'empreinte "smart wetting®"

## AU PLUS PRÈS DE LA RÉALITÉ

La nouvelle génération d'Aquasil® Ultra+ "smart wetting®" bénéficie d'une hydrophilie<sup>1</sup> intra-orale et d'une résistance au déchirement<sup>2</sup> permettant des résultats précis.

### Sans compromis :

- Viscosités adaptées à tous types de cas cliniques
- Pour les prises d'empreintes sur implants et/ou dents naturelles
- Reproduction fidèle de chaque détail
- Goût menthe pour améliorer le confort du patient\*
- Retrait facile de l'empreinte
- Confort de travail avec des temps de travail longs et des temps de prise intra-oraux courts

Rejoignez-nous à l'ADF !



\* Goût neutre pour les Putty

1. R1088 Updated uncured and cured hydrophilicity. Aquasil Ultra+. Juillet 2016, test réalisé avec 4 échantillons de chaque produit.

2. R1088 intraoral tear strength and tear strength 24 hours. Aquasil Ultra+. Mai 2016, test réalisé avec 6 échantillons de chaque produit.

Dispositifs médicaux pour soins dentaires, réservés aux professionnels de santé, non remboursés par les organismes d'assurance maladie, au titre de la LPPR. Lisez attentivement les instructions figurant dans la notice ou sur l'étiquetage avant toute utilisation. **Aquasil Ultra +®**. Indication : matériau à empreintes qui convient pour toutes les techniques d'empreintes. Classe : I. Fabricant : DENTSPLY Caulk.

THE DENTAL  
SOLUTIONS  
COMPANY™

\*Le partenaire de toutes vos solutions dentaires

 Dentsply  
Sirona

procédures modernes des traitements dentaires conservateurs et prothétiques [50]. Une excellente esthétique et une haute biocompatibilité sont les principales caractéristiques de ces restaurations. Les essais cliniques présentent

une très bonne longévité pour les restaurations tout céramique si une indication correcte est évaluée. Les limitations liées au matériau et au patient sont observées et le type correct de matériau céramique est sélectionné.

S'ajoutant à un procédé de fabrication précis au laboratoire dentaire, une préparation rigoureuse de la dent et une technique d'assemblage adéquate sont obligatoires lors de ces procédures au cabinet dentaire. ☺

REMERCIEMENTS : Le laboratoire Hubert Schenk de Munich (Allemagne) a fourni l'excellent travail prothétique pour ce cas clinique. TRADUCTION ET INTERPRÉTATION : Dr Paul AZOULAY.

## la biblio'

- [1] TALARICO G, MORGANTE E : *The human dimension: esthetics in society and in medicine*. Eur J Esthet Dent, 2013, 8(2): p. 136-55.
- [2] TALARICO G, MORGANTE E : *Psychology of dental esthetics: dental creation and the harmony of the whole*. Eur J Esthet Dent, 2006, 1(4): p. 302-12.
- [3] LOPEZ Y ET AL. : *Influence of teeth on the smile and physical attractiveness. A new internet based assessing method*. Open Journal of Stomatology, 2013, 3(1): p. 52-57.
- [4] INGBER FK : *You are never fully dressed without a smile*. J Esthet Restor Dent, 2006, 18(2): p. 59-60.
- [5] BEIER US, DUMFAHRT H : *Langzeitbewahrung silikatkeramischer Restaurationen für die Einzelzahnversorgung*. Stomatologie, 2013, 110(7): p. 21-25.
- [6] EDELHOFF D : *Vollkeramische Restaurationen*. wissen kompakt, 2015, 9(4): p. 149-160.
- [7] MANHART J : *Vollkeramikrestaurationen in der restaurativen Zahnmedizin. Was ist machbar?* wissen kompakt, 2007, 1(4): p. 3-14.
- [8] MIYAZAKI T, ET AL. : *A review of dental CAD/CAM: current status and future perspectives from 20 years of experience*. Dent Mater J, 2009, 28(1): p. 44-56.
- [9] HÖLAND W ET AL. : *Bioceramics and their application for dental restoration*. Advances in Applied Ceramics: Structural, Functional and Bioceramics, 2009, 108(6): p. 373-380.
- [10] HÖLAND W ET AL. : *Ceramics as biomaterials for dental restoration*. Expert Rev Med Devices, 2008, 5(6): p. 729-45.
- [11] DENRY I, HOLLOWAY JA : *Ceramics for Dental Applications: A Review*. Materials, 2010, 2(1): p. 351-368.
- [12] RITZBERGER C ET AL. : *Properties and Clinical Application of Three Types of Dental Glass-Ceramics and Ceramics for CAD-CAM Technologies*. Materials, 2010, 3(6): p. 3700-3713.
- [13] KELLY JR, BENETTI P : *Ceramic materials in dentistry: historical evolution and current practice*. Aust Dent J, 2011, 56 Suppl 1: p. 84-96.
- [14] MCLEAN JW : *Evolution of dental ceramics in the twentieth century*. J Prosthet Dent, 2001, 85(1): p. 61-66.
- [15] KELLY JR, NISHIMURA I, CAMPBELL SD : *Ceramics in dentistry: historical roots and current perspectives*. J Prosthet Dent, 1996, 75(1): p. 18-32.
- [16] CONRAD HJ, SEONG WJ, PESUN GJ : *Current ceramic materials and systems with clinical recommendations: A systematic review*. Journal of Prosthetic Dentistry, 2007, 98(5): p. 389-404.
- [17] DENRY I, KELLY JR : *Emerging ceramic-based materials for dentistry*. J Dent Res, 2014, 93(12): p. 1235-42.
- [18] LI RW, CHOW TW, MATINLINNA JP : *Ceramic dental biomaterials and CAD/CAM technology: state of the art*. J Prosthodont Res, 2014, 58(4): p. 208-16.
- [19] COTERT HS, SEN BH, BALKAN M : *In vitro comparison of cuspal fracture resistances of posterior teeth restored with various adhesive restorations*. Int J Prosthodont, 2001, 14(4): p. 374-378.
- [20] AHMED SN, DONOVAN TE, SWIFT EJ Jr : *Evaluation of contemporary ceramic materials*. J Esthet Restor Dent, 2015, 27(2): p. 59-62.
- [21] MCLAREN EA, FIGUEIRA J : *Updating Classifications of Ceramic Dental Materials: A Guide to Material Selection*. Compend Contin Educ Dent, 2015, 36(6): p. 400-405.
- [22] HELVEY GA : *Classifying dental ceramics: numerous materials and formulations available for indirect restorations*. Compend Contin Educ Dent, 2014, 35(1): p. 38-43.
- [23] LAWSON NC : *Dental Ceramics: A Current Review*. Compend Contin Educ Dent, 2014, 35(3): p. 161-166.
- [24] EDELHOFF D, BRIXO : *All-ceramic restorations in different indications: a case series*. J Am Dent Assoc, 2011, 142 Suppl 2: p. 14S-9S.
- [25] GEHRT M ET AL. : *Clinical results of lithium-disilicate crowns after up to 9 years of service*. Clin Oral Investig, 2013, 17(1): p. 275-84.
- [26] VALENTIM, VALENTIA : *Retrospective survival analysis of 261 lithium disilicate crowns in a private general practice*. Quintessence Int, 2009, 40(7): p. 573-9.
- [27] STEEGER B : *Survival analysis and clinical follow-up examination of all-ceramic single crowns*. Int J Comput Dent, 2010, 13(2): p. 101-19.
- [28] MEYER G ET AL. : *Vollkeramische Kronen und Brücken*. S3-Leitlinie. Deutsche Zahnärztliche Zeitschrift, 2015, 70(2): p. 123-132.
- [29] MARQUARDT P, STRUBJR : *Survival rates of IPS empress 2 all-ceramic crowns and fixed partial dentures: results of a 5-year prospective clinical study*. Quintessence Int, 2006, 37(4): p. 253-9.
- [30] WALTON TR : *The up to 25-year survival and clinical performance of 2,340 high gold-based metal-ceramic single crowns*. Int J Prosthodont, 2013, 26(2): p. 151-60.
- [31] WALTON TR : *A 10-year longitudinal study of fixed prosthodontics: clinical characteristics and outcome of single-unit metal-ceramic crowns*. Int J Prosthodont, 1999, 12(6): p. 519-26.
- [32] ARNETZL GV, ARNETZL G : *Biomechanical examination of inlay geometries-is there a basic biomechanical principle?* Int J Comput Dent, 2009, 12(2): p. 119-30.
- [33] ARNETZL GV, ARNETZL G : *Design of preparations for all-ceramic inlay materials*. Int J Comput Dent, 2006, 9(4): p. 289-98.
- [34] VERLAG HC : *Brevier Technische Keramik (Herausgegeben vom Verband der Keramischen Industrie e.V.)*. Vol. 4. Auflage, 2003, Nürnberg.
- [35] KERN M ET AL. : *All-ceramics at a Glance (3rd English Edition). An introduction to the indications, material selection, preparation and insertion techniques for all-ceramic restorations*. 2017, Ettlingen: AG für Keramik in der Zahnheilkunde e.V.
- [36] MEHLA ET AL. : *Stabilization effects of CAD/CAM ceramic restorations in extended MOD cavities*. J Adhes Dent, 2004, 6(3): p. 239-45.
- [37] GUTH JF ET AL. : *Computer-aided evaluation of preparations for CAD/CAM-fabricated all-ceramic crowns*. Clin Oral Investig, 2013, 17(5): p. 1389-95.
- [38] GOODACRE CJ, CAMPAGNI WV, AQUILINO SA : *Tooth preparations for complete crowns: an art form based on scientific principles*. J Prosthet Dent, 2001, 85(4): p. 363-76.
- [39] DECUP F, LASFARGUES JJ : *Minimal intervention dentistry II: part 4. Minimal intervention techniques of preparation and adhesive restorations*. The contribution of the sono-abrasive techniques. Br Dent J, 2014, 216(7): p. 393-400.
- [40] HUGO B : *Sonoabrasive Präparations- und Restaurationstechnik (Teil I): Möglichkeiten und Prinzipien einer neuartigen Präparationstechnik*. Zahnärztliche Mitteilungen, 1998, 88(1): p. 40-44.
- [41] HUGO B : *[Oscillating procedures in the preparation technic (I)] Oszillierende Verfahren in der Präparationstechnik (Teil I)*. Schweiz. Monatsschr. Zahnmed., 1999, 109(2): p. 140-160.
- [42] HUGO B : *[Oscillating procedures in the preparation technic (II)]. Their development and application possibilities* Oszillierende Verfahren in der Präparationstechnik (Teil II). Entwicklung und Anwendungsmöglichkeiten. Schweiz. Monatsschr. Zahnmed., 1999, 109(3): p. 269-285.
- [43] HUGO B : *Entwicklung und Anwendungsmöglichkeiten oszillierender Verfahren in der Präparationstechnik (Teil III)*. Deutsche Zahnärztliche Zeitschrift, 1997, 52(11): p. 718-727.
- [44] HUGO B : *Entwicklung und Anwendungsmöglichkeiten oszillierender Verfahren in der Präparationstechnik (Teil II)*. Deutsche Zahnärztliche Zeitschrift, 1997, 52(10): p. 637-649.
- [45] HUGO B ET AL. : *Die Entwicklung einer neuen Präparationsmethode zur defektbezogenen Erstversorgung approximaler kariöser Defekte*. Deutsche Zahnärztliche Zeitschrift, 1996, 51(9): p. 518-523.
- [46] BRENTSEL AS ET AL. : *Microtensile bond strength of a resin cement to fieldpathic ceramic after different etching and silanization regimens in dry and aged conditions*. Dent Mater, 2007, 23(11): p. 1323-31.
- [47] MATINLINNA JP : *Processing and bonding of dental ceramics, in Non-Metallic Biomaterials for Tooth Repair and Replacement*. P. Vallittu, Editor. 2013, Woodhead Publishing Ltd.: Oxford. p. 129-160.
- [48] HO GW, MATINLINNA JP : *Insights on Ceramics as Dental Materials. Part II: Chemical surface treatments*. Silicon, 2011, 3(3): p. 117-123.
- [49] CANAY S, HERSEK N, ERTAN A : *Effect of different acid treatments on a porcelain surface*. J Oral Rehabil, 2001, 28(1): p. 95-101.
- [50] SANTOS MC ET AL. : *Current All-Ceramic Systems in Dentistry: A Review*. Compend Contin Educ Dent, 2015, 36(1): p. 31-37.

# SMILE IS IN THE AIR\*

RENDEZ-VOUS  
À L'ADF  
STAND 2M19

- ▶ FINI LES CUPULES
- ▶ FINI LA PÂTE À POLIR
- ▶ UTILISATION RÉDUITE DE L'INSTRUMENTATION  
MANUELLE ET ULTRASONIQUE

[ems-dental.com](http://ems-dental.com)

**EMS**   
MAKE ME SMILE.\*\*

# Le magazine à offrir à vos patients Pour gagner leur motivation !

Parresia

ÉDITION 2018

**Pathologie**

**Mise en page claire et attractive**

**Explications précises et pédagogiques**

**64 pages d'explications pédagogiques**

**SOURIRE MODE D'EMPLOI**

**LA COURONNE**

**LE REMPLACEMENT DES COURONNES USAGÉES**

**LES STAPES DU REMPLACEMENT**

**ENCADRÉS INFORMATIFS ET LUDIQUES**

**Schémas explicatifs**

**Couverture personnalisable emplacement vierge dédié au cachet du cabinet**

**Idéal en salle d'attente**

## LES THÈMES TRAITÉS :

- **La carie** (s'en protéger, l'inlay-onlay, la couronne sur dent vivante, la carie avancée, la dévitalisation, les consolidations, la couronne, le remplacement d'une couronne usagée)

- **La maladie parodontale**
- **L'édentation** (unitaire, multiple, l'appareil amovible, le bridge, les implants, l'édentation et la prothèse totale)
- **Porter un appareil amovible, les soins locaux**
- **Le kyste**

- **Après une chirurgie** (douleurs, traitement, alimentation)
- **Orthodontie**
- **Problèmes esthétiques**
- **Taches, colorations et teintes**
- **Prévention enfantine...**

## BON DE COMMANDE

OUI, je commande

**SOURIRE  
MODE D'EMPLOI**

Je retourne le bulletin  
avec mon règlement par chèque  
à l'ordre de PARRESIA :

**SOURIRE MODE D'EMPLOI**  
Parresia  
109 avenue Aristide Briand  
CS 90042  
92 541 MONTROUGE CEDEX  
Tél. : 06 73 85 58 29  
contact.edp-dentaire@parresia.fr

Nom : ..... Prénom : .....  
Adresse : .....  
Code postal : ..... Ville : .....  
Tél. : .....  
Email : .....@.....

Je choisis la formule suivante (cocher la case correspondant à la formule choisie)

Version papier

- 10 exemplaires  
 20 exemplaires

Participation aux frais de livraison :

Version numérique personnalisée

Utilisation illimitée,  
avec vos coordonnées  
et votre photo en couverture

(notre équipe prendra contact avec votre cabinet  
afin de créer votre couverture personnalisée)

Tarifs

- 45 € TTC  
 82 € TTC  
+ 4.50 €

290 € TTC

version numérique

Cette publication vous est offerte par :

Cabinet des Docteurs  
Lomchamps, Bernier  
et Whitemanoëls  
2, place de la Préfecture  
13000 Marseille  
Tél. : 04 91 22 56 12  
dr-marie-lomchamps.chirurgiens-dent





# ► quoi de neuf docteur ?

AMÉLIORERONT-ILS VOTRE PRATIQUE ?

## ► IMPLANT À CONNEXION DUALE DE GMI FRANCE

### L'insertion facilitée

Les implants 2,9 mm à connexion duale *GMI Monolith* sont usinés en titane grade IV c.p. de la plus haute qualité, assurant ainsi une stabilité chimique élevée et une excellente biocompatibilité. La couche de dioxyde de titane, qui se forme à la surface de l'implant après le processus de passivation, et le design étudié du filet extérieur de la vis assurent une bonne ostéointégration et une grande stabilité. Le double filetage de l'implant permet de réduire le temps de la chirurgie. En outre, les spires auto-taraudantes et une légère conicité facilitent l'insertion de l'implant, ce qui réduit la tension à l'interface os-implant, empêchant les problèmes liés au stress de l'insertion.



**GMI France**

Tél. : 05 61 15 88 39 - @ : [contact@gmifrance.fr](mailto:contact@gmifrance.fr) - 3w : [ilerimplant.com/fr](http://ilerimplant.com/fr)

## ► IMPLANTS CERALOG

### Prévisibilité et esthétique



**Henry Schein**

Tél. : 02 47 68 95 00

@ : [implantologie@henryschein.fr](mailto:implantologie@henryschein.fr)

3w : [henryschein.fr](http://henryschein.fr)

La société *Camlog* propose des restaurations esthétiques sans métal allant de l'implant à la couronne, avec une gamme complète d'implants en céramique et de composants prothétiques. Grande prévisibilité et esthétique, voilà ce que permettent les implants *Ceralog*. La gamme comprend des implants en zircone monobloc couleur ivoire et des piliers vissés réversibles. En pratique, ils sont similaires aux implants en titane. Leurs atouts : la biocompatibilité du matériau, la réversibilité des composants prothétiques vissés, et la réalisation de restaurations hautement esthétiques. À noter que *Camlog* a établi une interface étroite avec *Dedicam* et donc avec les solutions prothétiques CAD-CAM personnalisées. Le développement de la gamme de produits ouvre de nouvelles options de traitement axées sur le patient.

## ► SYSTÈME CS 9600 DE CARESTREAM DENTAL

### Nouvelle plateforme extra-orale

*Carestream Dental* lance une plateforme extra-orale, la famille *CS 9600*. Elle est destinée aux professionnels dentaires, aux spécialistes tels que les chirurgiens oraux et maxillo-faciaux, les ORL et les radiologistes. Le système *CS 9600* délivre une excellente qualité d'image, permettant d'effectuer des diagnostics plus précis. Il intègre des technologies de flux de travail automatisé qui garantissent un positionnement fiable du patient et une qualité d'image reproductible, indépendamment des compétences de l'opérateur. L'unité est dotée, entre autres, de l'assistant de positionnement en direct, de caméras vidéo et de la technologie *SmartAuto* (qui analyse la morphologie du patient pour calculer automatiquement la trajectoire et les réglages d'exposition ou définir précisément la position du champ d'examen), qui garantissent un positionnement correct et constant des patients, ce qui facilite des numérisations précises du premier coup. L'écran *SmartPad* guide l'utilisateur pendant l'examen, simplifiant la procédure, de la configuration de celui-ci jusqu'au contrôle de la qualité de l'image.



**Carestream  
Dental**

Tél. : 01 78 90 27 11

@ : [opswest@csdental.com](mailto:opswest@csdental.com)

3w : [carestreamdental.fr](http://carestreamdental.fr)

# Se former sur les injections d'acide hyaluronique

Cette formation théorique et pratique a été spécialement conçue pour les chirurgiens-dentistes.

**D**epuis 2010, les chirurgiens-dentistes sont autorisés à réaliser des injections d'acide hyaluronique autour de la bouche pour le comblement des rides. L'esthétique d'un sourire ne s'arrêtant pas seulement aux dents, cette nouvelle pratique peut faire partie d'un traitement global du sourire.

*SkinElitis (filiale de Dental Hi Tec, entreprise spécialisée depuis plus de 20 ans dans*

*l'injection électronique) a mis en place une formation sur la pratique de l'injection d'acide hyaluronique dédiée aux chirurgiens-dentistes. Elle est réalisée avec un stylo électronique qui facilite la réalisation des actes. Animée par un médecin esthétique, elle est limitée à cinq participants par session et répond aux besoins spécifiques des chirurgiens-dentistes.*

## **TROIS HEURES DE FORMATION THÉORIQUE**

La formation débute par trois heures de formation théorique sur les aspects anatomiques de la zone péri-buccale, le vieillissement de la zone péri-buccale,



traitement par acide hyaluronique. Puis, pendant trois heures, les praticiens réalisent des injections d'acide hyaluronique sur une personne. La formation en comité restreint permet un contact privilégié avec le formateur qui guide les

praticiens et corrige leurs gestes afin qu'ils soient parfaitement opérationnels à l'issue de la formation.

## **STYLO ÉLECTRONIQUE**

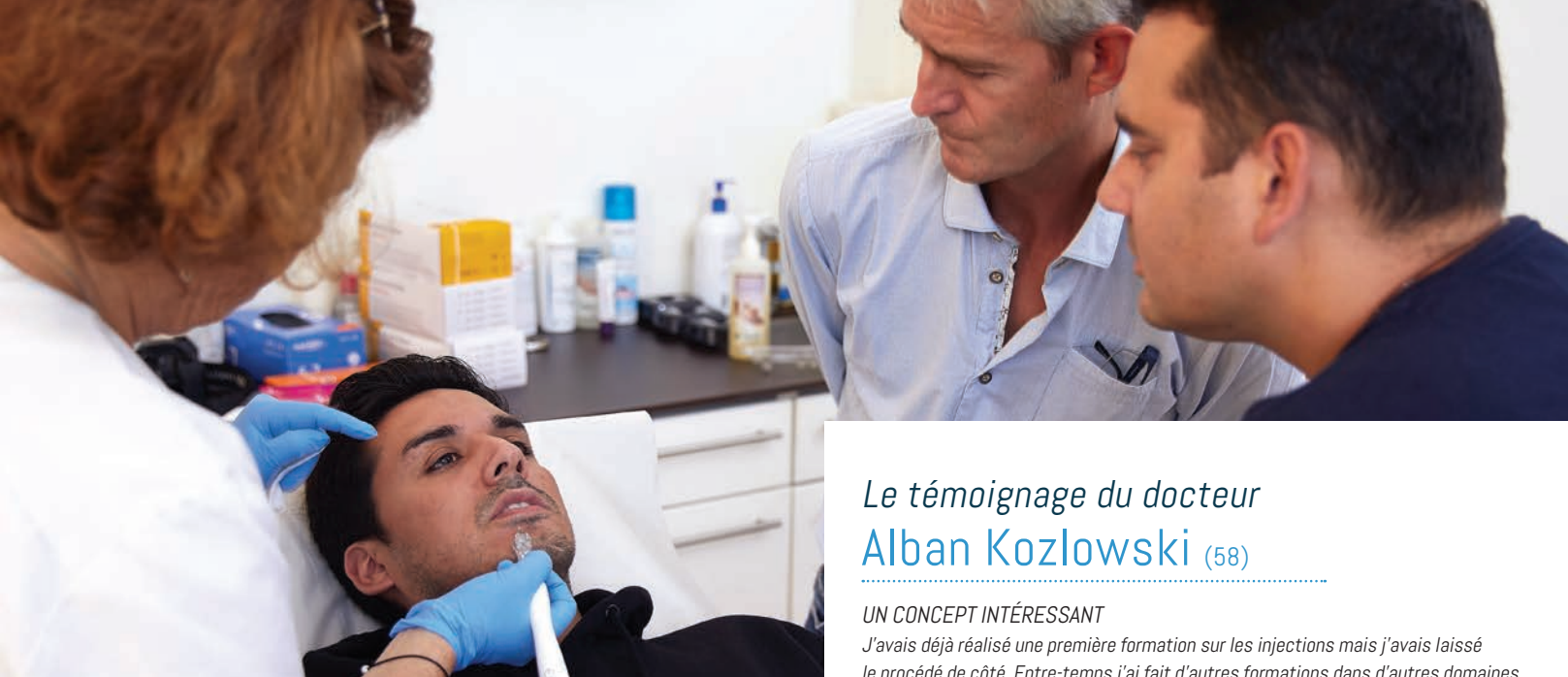Les travaux pratiques sont réalisés avec le stylo électronique *Elea*, développé par *SkinElitis* pour les chirurgiens-dentistes. Sa technologie de pointe permet de réaliser des injections régulières et contrôlées, sans aucun effort quelle que soit la densité du gel employé. Ses trois volumes d'injections permettent de combler les rides, les ridules et de peaufiner le volume des lèvres facilement. Enfin, sa prise stylo permet de travailler en toute précision pour réduire les effets postopératoires.

*SkinElitis* a développé un kit de communication complet pour aider les praticiens à promouvoir cette nouvelle offre auprès des patients. Suite à la formation, *SkinElitis* offre un suivi par un conseiller spécialisé afin de débiter cette nouvelle pratique en toute sérénité.

*Prochaines dates en 2018 :*  
Jeudi 22 novembre, jeudi 20 décembre au cabinet du **Dr Magnier-Sinclair** à Charenton-Le-Pont. Inscriptions auprès de Suzy (Tél. : 02 41 56 41 25 @ : thomas.s@skinelitis.com). ☺

**Skinelitis**  
Tél. : 02 41 56 41 25  
@ : thomas.s@skinelitis.com  
3w : skinelitis.com





## Le témoignage du docteur Vincent Esculier (95)

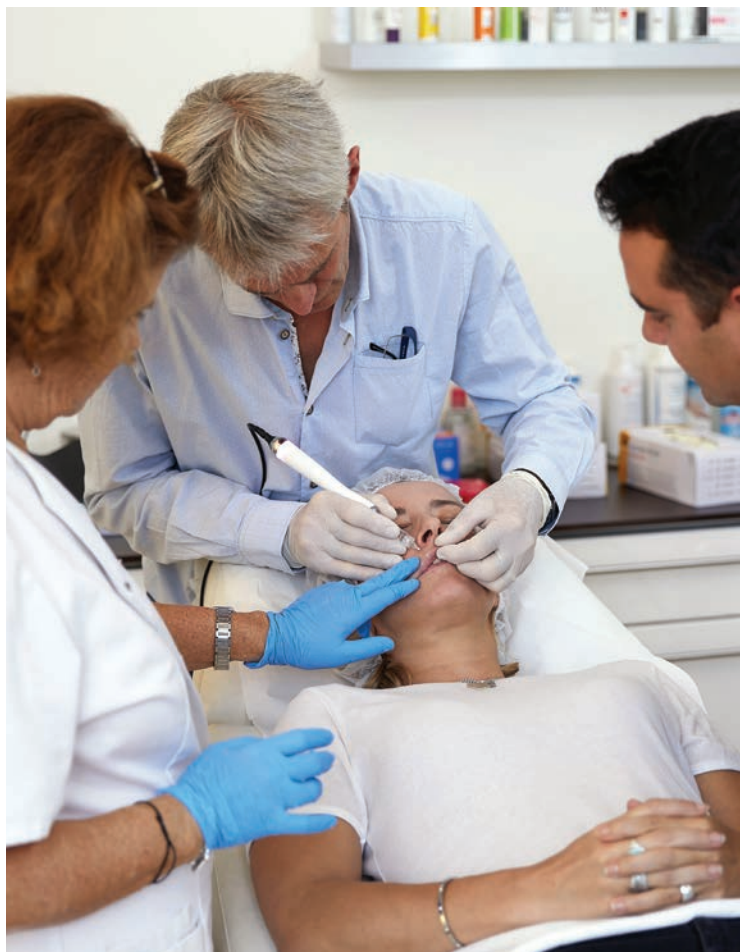### PRÉSENTATION THÉORIQUE LE MATIN ET SÉANCE PRATIQUE L'APRÈS-MIDI

*J'ai souhaité faire cette formation du fait de demandes régulières que je reçois de patientes. Cela me paraît intéressant pour compléter les plans de traitement de réhabilitation du sourire que je propose. Son déroulement présente un bon timing : présentation théorique le matin et séance pratique l'après-midi. Les exercices pratiques proposés au cours de cette formation m'ont donné particulièrement satisfaction. La pratique des injections d'acide hyaluronique tient une place marginale dans mon cabinet mais je considère que c'est un plus en termes de sourire.*

## Le témoignage du docteur Alban Kozlowski (58)

### UN CONCEPT INTÉRESSANT

*J'avais déjà réalisé une première formation sur les injections mais j'avais laissé le procédé de côté. Entre-temps j'ai fait d'autres formations dans d'autres domaines. J'ai eu connaissance de la commercialisation de cet appareil pour réaliser les injections d'acide hyaluronique. J'ai trouvé que c'était un concept intéressant et j'ai eu envie de faire la formation. Celle-ci s'est déroulée durant une journée au sein d'un cabinet. Nous avons eu une présentation détaillée sur power point le matin puis l'après-midi nous avons réalisé des injections. J'ai particulièrement apprécié les échanges avec le médecin en chirurgie esthétique qui était avenant. Son discours était tout à fait ciblé et adapté à des chirurgiens-dentistes. Je suis satisfait de cette formation complémentaire à celle que j'avais déjà faite. L'appareil est agréable à utiliser, il est ergonomique et sa prise en main est plus facile qu'une seringue. J'ai déjà réalisé des injections sur des personnes de mon entourage mais le premier cas officiel sera un patient qui est par ailleurs traité au cabinet pour un cas de prothèse. Je considère cette pratique comme un complément des soins que je propose à mes patients. Le plus gros défi est de faire connaître cette pratique à la patientèle. J'aimerais pouvoir disposer de vidéos sur clé USB afin de les diffuser dans ma salle d'attente pour informer mes patients de cette pratique au sein de mon cabinet.*



N°1 AUPRÈS DES CHIRURGIENS-DENTISTES



**SPÉCIALISTE DE LA TV  
EN SALLE D'ATTENTE**



**Plus de 150 séquences vidéos sur les thèmes de :**

- L'esthétique dentaire,
- l'implantologie,
- la parodontologie,
- l'orthodontie, quizz
- d'hygiène dentaire...

En alternance avec des séquences détentes, sorties cinéma, nutritsanté, histoire & culture, art, prévisions météo...

**3 BONNES RAISONS DE DEMANDER VOTRE ESSAI**

**1**

SENSIBILISER  
LES PATIENTS

**2**

DIMINUER LA PERCEPTION  
DU TEMPS D'ATTENTE

**3**

VALORISER VOTRE  
SAVOIR-FAIRE

[www.visualactiv.com](http://www.visualactiv.com)  
**01 86 76 09 19**

# ► l'agenda

LES FORMATIONS ET LES ÉVÉNEMENTS INCONTOURNABLES

## Début en novembre 2018

### Formations gouttières orthodontiques transparentes *Smilers*

Journée initiation

22 novembre à Salon-de-Provence

6 décembre à Perpignan

13 décembre à Paris

Journée perfectionnement

23 novembre à Salon-de-Provence

Journée coup de pouce

6 décembre à Biarritz

Contact : Hanâa Bennaim

Tél. : 04 90 44 60 60

@ : [academy@biotech-dental.com](mailto:academy@biotech-dental.com)

3w : [academy.biotech-dental.com/](http://academy.biotech-dental.com/)

### Le guide chirurgical implantaire *Accurator*

Comment optimiser l'utilisation du numérique par une approche clinique

22 novembre à Montpellier

Dr F. Bousquet

Tél. : 07 71 61 58 40

@ : [technique@nuvatore.fr](mailto:technique@nuvatore.fr)

3w : [implant-accurator.com](http://implant-accurator.com)

**DENTOSCOPE**  
lu dans tous les  
cabinets dentaires

## Début en décembre 2018

### La communication en dentisterie esthétique

3-4 décembre à Aix-en-Provence

P.-M. Le Prado

Contact : Académie du sourire

@ : [nathalie.negrello@academie-du-sourire.com](mailto:nathalie.negrello@academie-du-sourire.com)

3w : [academie-du-sourire.com](http://academie-du-sourire.com)

### Formation *3shape*

Scanners de laboratoire (pour labo.)

5 décembre à Paris

*Design studio* (pour cabinet)

7 décembre à Paris

*Dental System niveau 1* (pour labo.)

17 décembre à Paris

*Dental System niveau 2* (pour labo.)

18 décembre à Paris

*Dental System niveau 3* (pour labo.)

19 décembre à Paris

Implantologie pour laboratoire

21 décembre à Paris

@ : [3shape\\_training\\_fr@3shape.com](mailto:3shape_training_fr@3shape.com)

3w : [3shape.com/3shape-academy-france](http://3shape.com/3shape-academy-france)

### Débuter en implantologie

Formation initiale en 4 modules

10 h e-learning et 65 h présentiel

Anatomie, dissection, pose d'implants

7-8 déc. à Nîmes

Édentements unitaires

25-26 janv. 2019 à Lattes

Édentements pluraux

15-16 fév. 2019 à Lattes

Gestion cas complexes et organisation

15 mars 2019 à Lattes

3w : [axe-et-cible-implantologie.fr](http://axe-et-cible-implantologie.fr)

## Paro clinique

Du 10 au 14 décembre à Mérignac

Module 1 - comprendre les causes, traiter et maîtriser les parodontites agressives

Du 21 au 25 jan. 2019, du 18 au 22

mars 2019, du 22 au 26 avril 2019, du

17 au 21 juin 2019, du 23 au 27 sept. 2019,

du 9 au 13 déc. 2019 à Aix-en-Provence

Contact : Académie de Paro - Tél. : 06 03 27 14 36

@ : [info@academie-de-para.com](mailto:info@academie-de-para.com)

3w : [academiedeparo.fr](http://academiedeparo.fr)

## Parosphère Formation

Chirurgie de la poche et gestion des cas complexes - module avancé. Si vous maîtrisez le diagnostic des différentes formes de parodontites et si vous êtes à l'aise dans la gestion des formes superficielles et modérées par les techniques de traitement non chirurgical, alors ce cycle de parodontologie avancée vous donnera les bases nécessaires pour aller plus loin dans le traitement des parodontites sévères.

11-15 décembre à Paris

@ : [info@parosphereformation.fr](mailto:info@parosphereformation.fr)

3w : [parosphereformation.fr](http://parosphereformation.fr)

## Soirées scientifiques CFLIP

Actualisation de la prise en charge des patients à risque d'endocardite en chirurgie dentaire. Péri-implantites : la solution passe-t-elle par un changement de surface ?

12 décembre à Paris - I. Bernard, S Millot et P. Khayat

Contact : Pierre Chérifane

@ : [contact@cflip.fr](mailto:contact@cflip.fr) - 3w : [cflip.fr](http://cflip.fr)

## Formation aux dernières techniques d'anesthésies dentaires avec le *QuickSleeper*

4 h de TP agréée par le FIFPL

13 décembre à Marseille,

24 janvier 2019 à St-Brieuc,

7 février 2019 à Montpellier,

21 mars 2019 à Paris,

4 avril 2019 à Bordeaux,

16 mai 2019 à Strasbourg,

20 juin 2019 à Lyon

Contact : Sophie - Tél. : 02 41 56 05 53

@ : [sophie@afpad.com](mailto:sophie@afpad.com)

## Anesthésie dentaire

13 décembre à Marseille

Contact : Sophie - Tél. : 02 41 56 05 53

@ : [sophie@afpad.com](mailto:sophie@afpad.com)

## Formations lasers

13 décembre, 20 juin 2019,

12 décembre 2019 à Paris,

10 janvier 2019 à Bordeaux,

11 avril 2019 à Lyon,

23 mai 2019 à Marseille,

17 octobre 2019 à Lille,

Dr G. Rey

Tél. : 0 805 620 160 - @ : [info@kaelux.com](mailto:info@kaelux.com)

## CPIOA - Mécanismes étiopathogéniques des maladies parodontales et répercussions cliniques

Prise en charge des lésions intra-osseuses et lésions interradiculaires

13 décembre à Bordeaux - Dr S. M. Dridi

Contact : Nathalie Gérard - Tél. : 06 37 71 08 36

@ : [sfpioaquitaine@gmail.com](mailto:sfpioaquitaine@gmail.com)

Pour vos annonces dentaires, misez sur la force de diffusion de notre groupe !

**AVEC NOS PACKS, DIFFUSEZ VOS ANNONCES**



## Sur Internet : le site edp-dentaire

10 000 visiteurs par mois | 30, 60 ou 90 jours

+ Dentoscope : envoyé aux 26 000 cabinets dentaires de France métropolitaine

+ Orthophile : lu par 50 % des orthodontistes.

## MAXIMISEZ VOTRE EFFICACITÉ AVEC :

+ des options de diffusion presse dans **SOLUTIONS** diffusé à 10 000 exemplaires. *Cabinet dentaire*

+ des options de visibilité (photos, mise en avant, etc.)



Pour passer votre annonce, une seule adresse :

[www.edp-dentaire.fr](http://www.edp-dentaire.fr) onglet « annonces »

Support téléphonique au 06 73 85 58 29

**Parresia**



académie  
de paro

academiedeparo.com

## PARO CLINIQUE

### MODULE 1

- Traiter tous vos patients en Paro
- Comprendre et traiter les causes
- Maîtriser les bases en Paro
- Approche non chirurgicale en première intention
- Quand, pourquoi et comment intégrer l'acte chirurgical
- Savoir poser le bon diagnostic de la gingivite à la parodontite agressive.
- Des protocoles précis
- Une prédictibilité des résultats
- Pouvoir vous engager sur des résultats, fiables, durables et reproductibles.
- Acquérir le bon discours pour garder vos patients motivés.
- Intégrer la paro en omnipratique

## CHIRURGIE PARODONTALE

### MODULE 2

- Traiter les conséquences
- Approche chirurgicale de seconde intention
- Diagnostiquer les lésions infra osseuses et inter radiculaires
- Savoir quand, pourquoi et comment faire la chirurgie
- Maîtriser les biomatériaux disponibles
- Déterminer la prédictibilité des résultats

## CHIRURGIE PLASTIQUE PARODONTALE

### MODULE 3

- Accéder à la Microchirurgie esthétique
- Assimiler les techniques de chirurgie plastique modernes
- Maîtriser l'élongation coronaire,
- Dominer la tunnelisation et le lambeau bilaminaire

[info@academie-de-paro.com](mailto:info@academie-de-paro.com)



# ► l'agenda

LES FORMATIONS ET LES ÉVÉNEMENTS INCONTOURNABLES

## La chirurgie muco-gingivale

Formation continue

14 décembre à Nice

Tél. : 0820 620 017

## L'orthodontie, une alliée du traitement parodontal

Journée multidisciplinaire SFODF/SFPIO 2018

15 décembre à Paris - D. Nisand,

O. Sorel, I. Fontanille, M. Le Gall,

C. Lallam, P. Canal, J.-M. Glise

Contact : SFPIO

Tél. : 02 40 08 06 63

@ : contact@sfpio.com

3w : journee-sfodf-sfpio.sfpio.com

## Début en janvier 2019

### Clinic-All Hypnose et communication

Du 10 au 12 janvier (mod. 1),

du 7 au 9 mars (mod. 2),

du 20 au 22 juin (mod. 3) à Lyon - Dr Miras

Contact : Julien Murigneux

Tél. : 04 26 18 61 43 / 06 01 42 64 09

@ : contact@clinic-all.fr

### Digital smile design

Du 17 au 19 janvier à Aix-en-Provence

@ : contact@dentisteriecontemporaine.fr

### Cycle de formation approfondie en chirurgie plastique parodontale

18-19 janvier à Paris

Contact : SFPIO

Tél. : 02 40 08 06 63

@ : contact@sfpio.com

3w : journee-sfodf-sfpio.sfpio.com

### Le plan de traitement global : comment le construire ? Comment le conduire ?

Formation pluri-disciplinaire : parodontologie, restauratrice, prothèses, occlusion, esthétique, prophylaxie, communication, organisation

25-26 janvier à Tours - Dr G. Gardon-Mollard

@ : contact@thedentalist.fr

3w : thedentalist.fr/formations

### L'esthétisme du secteur antérieur

Des taches blanches aux restaurations directes en composite

31 janvier à Aix-en-Provence

@ : nathalie.negrello@academie-du-sourire.com

## Début en février 2019

### Chirurgie plastique parodontale

Module 3

Du 13 au 15 février,

du 16 au 18 octobre à Aix-en-Provence

Tél. : 0603 271 436

@ : info@academie-de-paro.com

## Début en mars 2019

### Attestation universitaire paro-implantologie

3 séminaires de 2 jours

7-8 mars, 16-17 mai à Marseille

Dr P. et C. Mattout et P. Missika

Inscriptions et renseignements auprès du Gépi

Tél. : 04 91 32 28 34

@ : contact@gepi-mattout.com

**COMMUNIQUEZ**  
votre événement dans  
Dentoscope c'est facile

[agenda@dentoscope.fr](mailto:agenda@dentoscope.fr)

## Début en avril 2019

### Symposium oral reconstruction Congrès Camlog

L'évidence digitale - le savoir-faire et le numérique au service de l'excellence

4-5 avril à Paris 16<sup>e</sup>

Contact : Stéphanie Debondue

Tél. : 01 41 79 74 82

### Chirurgie parodontale

Module 2

11-12 avril à Aix-en-Provence

Tél. : 06 03 27 14 36

@ : info@academie-de-paro.com

## Début en mai 2019

### Les alternatives à la greffe osseuse - les greffes osseuses - les complications

Session 2 du stage d'implantologie avancée 2018-2019

17-18 mai à Paris - P. Bousquet, S. Duffort,

É. Maujean, D. Nisand, N. Picard, O. Reboul

Contact : SFPIO - Tél. : 02 40 08 06 63

@ : contact@sfpio.com

3w : journee-sfodf-sfpio.sfpio.com

## Début en juin 2019

### Congrès annuel SFPIO Reconstruire pour durer

Thème : parodontologie, implantologie

14-15 juin à Paris - A. Sculean,

T. Mankoo et I. Urban

Contact : SFPIO

Tél. : 02 40 08 06 63

@ : contact@sfpio.com

3w : journee-sfodf-sfpio.sfpio.com

## Début en octobre 2019

### Muco-esthétique

Du 16 au 18 octobre à Mérignac

Contact : Académie de Paro

Tél. : 06 03 27 14 36

@ : info@academie-de-paro.com

3w : academiodeparo.fr

### Prothèses implantaires

De la conception à la réalisation, maîtrisez tous les aspects, théoriques et pratiques, de la prothèse implantaire sous toutes ses formes

18-19 octobre à Tours

Dr G. Gardon-Mollard

@ : contact@thedentalist.fr

3w : thedentalist.fr/formations

## Début en novembre 2019

### Paro et laser

Module 4

14-15 novembre à Aix-en-Provence

Tél. : 06 03 27 14 36

@ : info@academie-de-paro.com

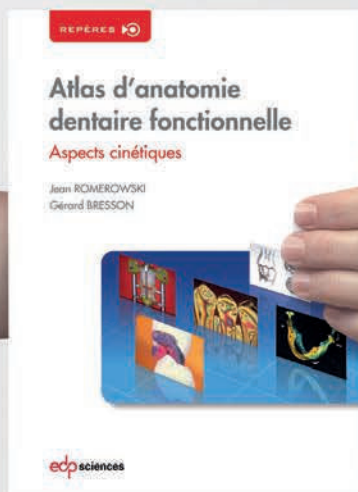**Parresia**

## Atlas d'anatomie dentaire fonctionnelle Aspects cinétiques

Jean Romerowski, Gérard Bresson

L'analyse des éléments constitutifs de l'organe dentaire permet d'attribuer à chaque forme de contour un rôle fonctionnel précis. L'organisation des structures entre elles met en valeur l'architecture de la dent, son intégration dans l'environnement des différents composants du complexe manducateur et son adaptation à la physiologie stomatognathique. La technique de la cire par addition, par sa chronologie analytique, offre une méthode de prédilection. La mise en place, l'évaluation du volume et l'établissement de la forme de contour de chaque structure s'effectuent avec une précision remarquable. Les rapports avec les unités collatérales et les tissus environnants, les relations avec les organes antagonistes peuvent être établis de la manière la plus judicieuse, en fonction du contexte clinique. Grâce à la structuration analytique que permet cette technique, les réponses fonctionnelles qu'elle propose ne sont jamais univoques.

344 pages, 125 euros  
978-2-7598-1937-9



Commandez et retrouvez toutes nos collections sur [www.librairie-garanciere.com](http://www.librairie-garanciere.com)

Rendez-vous  
sur notre stand  
**1L02**




# FORMATION A L'INJECTION D'ACIDE HYALURONIQUE POUR LES DENTISTES

*inscrivez-vous !*

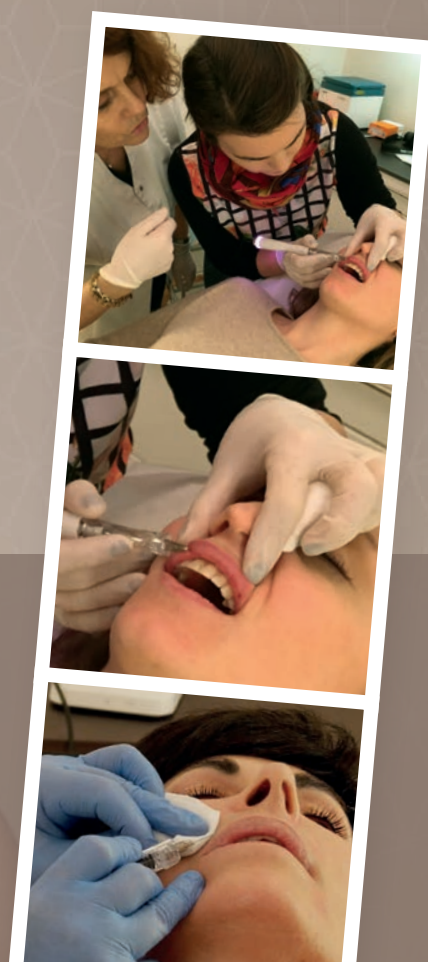
DEVENEZ AUTONOME EN 1 JOURNÉE !

**Dates 2018 / 2019**

- 22 Novembre 2018
- 20 Décembre 2018
- 31 Janvier 2019
- 14 Mars 2019
- 23 Mai 2019



+



Lors de cette formation, vous injectez vous-même sur des modèles avec le stylo électronique Elea.  
Animée par un médecin esthétique, cette formation répondra à vos attentes spécifiques liées à cette nouvelle pratique.

**Pour vous inscrire, contactez Suzy à [thomas.s@skinelitis.com](mailto:thomas.s@skinelitis.com) ou 02 41 56 41 25.**

Pour en savoir plus consultez notre site internet [www.skinelitis.com](http://www.skinelitis.com).

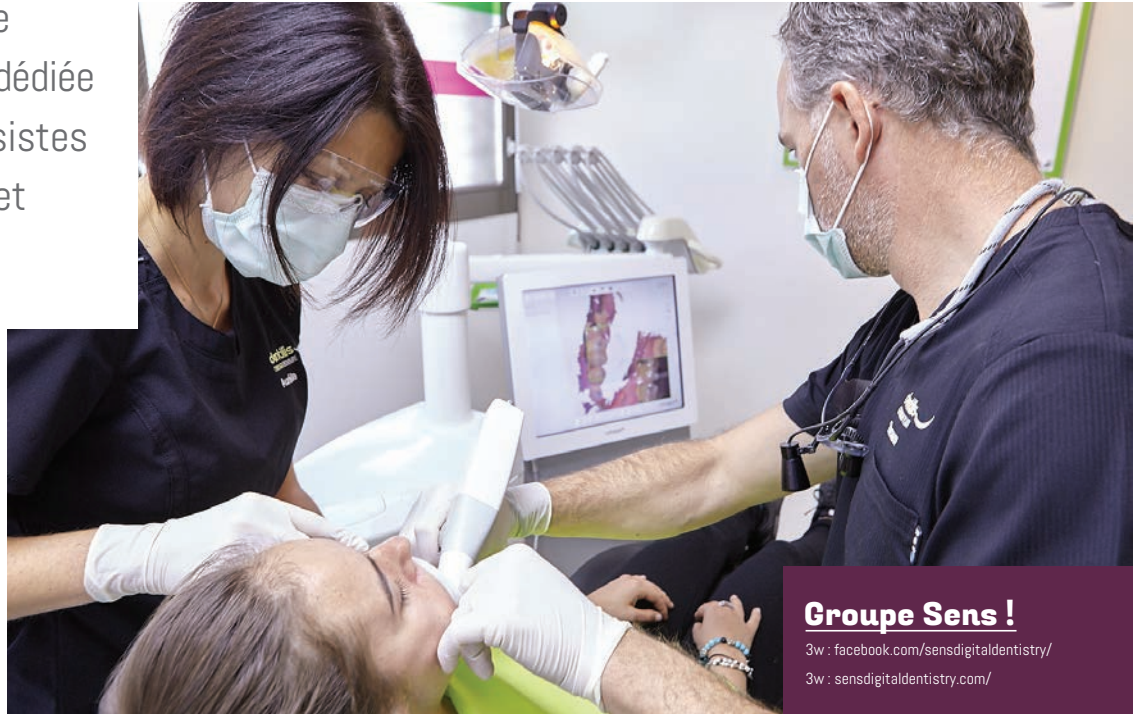Skinelitis est une entité Dental Hi Tec.

**DENTAL HI TEC**

# Traiter sereinement les cas simples comme les plus complexes

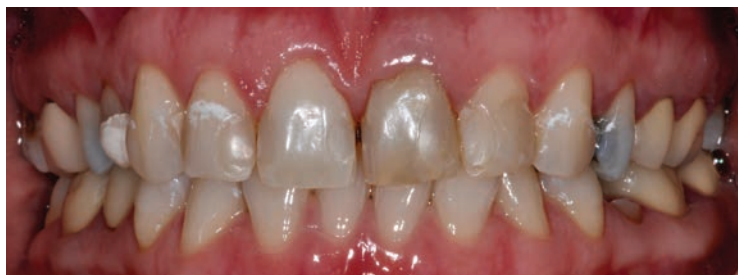Le groupe *Sens !* propose une formation complète dédiée aux dentistes et prothésistes alliant théorie, pratique et *live* sur patient.

**L**e quotidien de l'omnipraticien est composé de patients n'ayant aucune conscience de leur état de santé bucco-dentaire et qui ont pour seule demande un simple détartrage. De la simple dent fissurée au cas d'abrasion sévère, nous devons communiquer avec nos patients afin d'obtenir leur compréhension puis l'acceptation de nos traitements. Que ce soit avec un *smartphone* ou un appareil photo, avec un modèle en plâtre ou une empreinte numérique, nous nous devons



## Groupe Sens !

3w : facebook.com/sensdigitaldentistry/  
3w : sensdigitaldentistry.com/



## Informations

### LA PHILOSOPHIE DU GROUPE

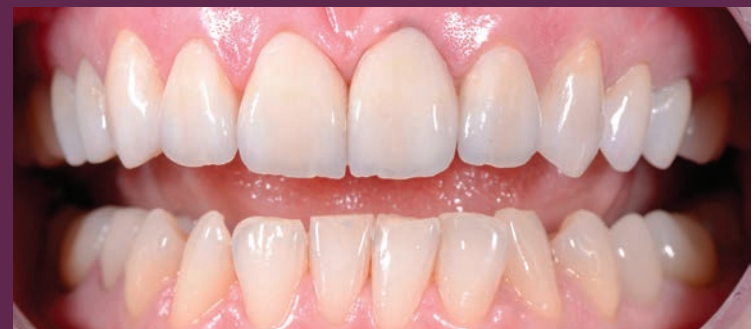« Le groupe *Sens* est un groupe composé de dentistes et prothésistes experts internationaux en dentisterie digitale. Les membres de *Sens* ont pour objectif la promotion des outils digitaux dans la pratique quotidienne de la dentisterie. Pourquoi le nom de *Sens* ? *Sens* comme synonyme de direction, car les outils digitaux procurent aux dentistes et prothésistes un véritable

accompagnement dans leur pratique quotidienne. *Sens* comme donner du sens, car les outils digitaux aussi extraordinaires soient-ils ne sont que des outils. La « performance digitale » n'est pas la priorité. Le patient est la priorité. La philosophie de *Sens* est donc de mettre le patient au centre des attentions, de recréer du lien entre le cabinet et le laboratoire, entre omnipraticien et spécialistes, entre patient et soignant. La dentisterie digitale et ses outils permettent d'accéder à

ces objectifs, en apportant également prédictibilité et reproductibilité. La dentisterie digitale, dans une pratique quotidienne, trouve donc tout son *Sens* ! »

### OBJECTIFS DU CURSUS

- Améliorer la communication patient.
- Introduire la dentisterie adhésive dans sa pratique quotidienne.
- Savoir réaliser une analyse esthétique et fonctionnelle.
- Organiser la collaboration cabinet-laboratoire autour des outils digitaux lors de la réalisation des restaurations postérieures et antérieures.
- Maîtriser les protocoles permettant d'appréhender les cas simples comme les plus complexes.





d'analyser l'esthétique et la fonction afin de réaliser le bilan le plus approfondi et pertinent possible. Il en découle une proposition de traitement pertinente engendrant une relation de confiance avec nos patients. Qu'y a-t-il de plus convaincant que de voir ses pathologies dentaires sur des photos puis de comprendre son traitement grâce aux outils digitaux de planifications esthétiques et fonctionnelles ? Une fois obtenue la confiance de nos patients et l'adhésion à nos traitements,

nous nous devons d'honorer nos promesses de résultat de qualité et de conservation de ce nouvel état de santé bucco-dentaire optimal. Grâce au *Full Digital Treatment Process*, protocole complet organisant la relation étroite et complémentaire entre le cabinet et le laboratoire, les réhabilitations les plus simples comme les plus complexes deviennent réalisables de manière prédictible et reproductible, nous permettant ainsi d'honorer cette promesse et ce, en toute sérénité. ☺



### MODULE 1 : ANALYSE ET PROJET ESTHÉTIQUE : DES PHOTOS JUQU'AU MOCK-UP

CHRISTELLE GIACOMELLI - THOMAS SASTRE - DINO LI - DOMINIQUE VINCI

#### JOUR 1 MATINÉE

La photographie en dentisterie - *Dino Li*  
THÉORIE

- *Smartphone et smile light mdp.*
- *Reflex et flash.*
- *Les écarteurs, miroirs, l'éclairage.*
- *Les photos indispensables à l'analyse esthétique.*

PRATIQUE : ATELIER

WAX-UP NUMÉRIQUE

TD conjoint dentiste/prothésiste sur PC de réalisation des *wax-ups* numériques à partir des projets esthétiques.

25 et 26 janvier 2019 à la  
3Shape Academy - Paris

PRATIQUE : ATELIER PHOTO

TD prise de photos cliniques sur fauteuil et portrait pour l'analyse esthétique.

#### JOUR 1 APRÈS-MIDI

L'analyse esthétique numérique

*Christelle Giacomelli*

THÉORIE

- *Les bases de l'analyse esthétique.*
- *Le projet esthétique numérique.*
- *Le wax-up numérique.*
- *Le mock-up numérique par impression 3D.*

PRATIQUE : ATELIER PROJET

ESTHÉTIQUE NUMÉRIQUE

TD conjoint dentiste/prothésiste sur PC de réalisation de projets esthétiques.

#### JOUR 2 MATINÉE

Du projet esthétique numérique au *wax-up* numérique

*Christelle Giacomelli - Dominique Vinci*



# Hygovac® Bio

Une gamme de canules d'aspiration fabriquée à base de ressources renouvelables et mise au point dans le but de réduire l'utilisation des ressources fossiles et le niveau des émissions de gaz à effet de serre.



Hygovac Bio est disponible en deux nouvelles longueurs 95 mm et 120 mm ce qui élargit le champs d'application.



STAND ADF  
1M14

Produits disponibles chez les principaux distributeurs. Orsing AB est le fabricant par définition du MOD98/42/CEE. Produits mentionnés de classe II.

**ORSING**

DirectaDentalGroup

DIRECTA directadental.com topdental ORSING parkell

## ► événement

GROUPE SENS !

### MODULE 2 - ANALYSE, PROJET FONCTIONNEL ET RESTAURATIONS POSTÉRIURES : DU MOCK-UP JUSQU' AUX RESTAURATIONS POSTÉRIURES FINALES

CHRISTELLE GIACOMELLI - THOMAS SASTRE - DOMINIQUE VINCI

#### JOUR 1 MATINÉE

L'étude occlusale

THÉORIE : l'analyse

occlusale numérique

- Enregistrement dynamique de l'occlusion.
- Détermination de la dimension verticale.
- Articulateurs numériques.
- Full wax-up numérique.

#### JOUR 1 APRÈS-MIDI

Live patient - Thomas Sastre

- Full mock-up par impression 3D.
- Préparation des secteurs postérieurs au travers des mock-ups.
- Empreintes numériques

des préparations.

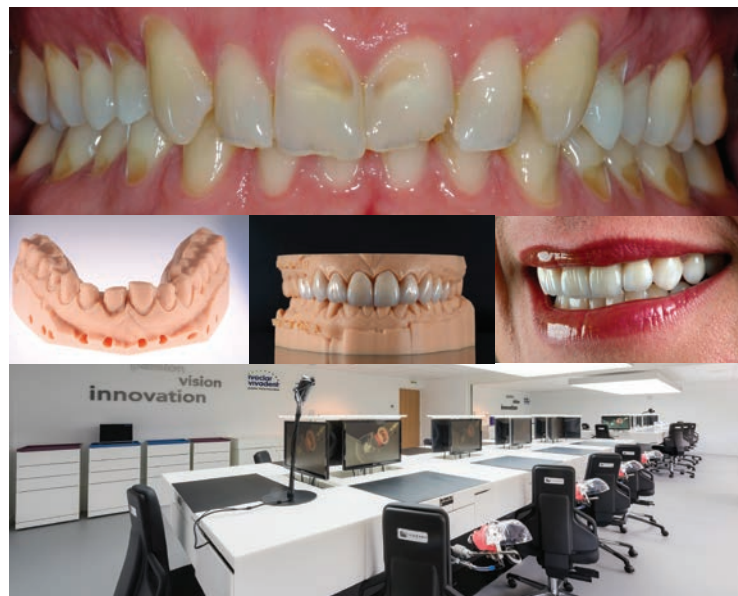- Temporisation.

#### JOUR 2 : TRAVAUX PRATIQUES

Atelier dentiste : TP sur tête fantôme de l'ICDE

- Collage full mock-up par impression 3D.
- Préparations par fraises calibrées des secteurs postérieurs au travers des mock-ups.
- Protocoles de mise en condition gingivale.
- Empreintes numériques des préparations.
- Temporisation.

29 et 30 mars 2019 à l'ICDE Ivoclar - Saint-Jorioz



### MODULE 3 : RÉHABILITATION DU SECTEUR ANTÉRIEUR : DU MOCK-UP AUX RESTAURATIONS ESTHÉTIQUES

CHRISTELLE GIACOMELLI - THOMAS SASTRE - DOMINIQUE VINCI - DINO LI

#### JOUR 1 MATINÉE

Live patient - Christelle Giacomelli

- Mock-ups antérieurs par impression 3D.
- Préparations antérieures au travers des mock-ups (facettes, couronnes...).
- Empreintes numériques des préparations.
- Temporisation.

#### JOUR 1 APRÈS-MIDI

THÉORIE - Christelle Giacomelli et Thomas Sastre

- Collage full mock-up par impression 3D.
- Techniques de préparations

pour facettes et couronnes.

- Les matériaux.
- Les protocoles de collage.

#### JOUR 2 : TRAVAUX PRATIQUES

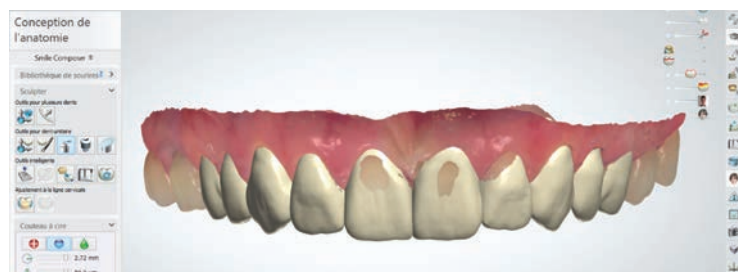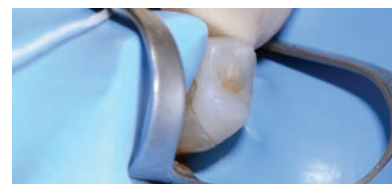Atelier dentiste : TP sur tête fantôme de l'ICDE

- Collage full mock-up par impression 3D.
- Préparations par fraises calibrées des secteurs postérieurs au travers des mock-ups.
- Empreintes numériques des préparations.
- Temporisation.

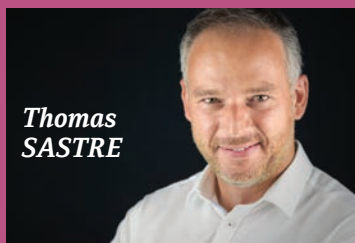Atelier prothésiste sur PC de l'ICDE

- Traitement de l'empreinte numérique des préparations.

23, 24 et 25 mai 2019 à l'ICDE Ivoclar - Saint-Jorioz

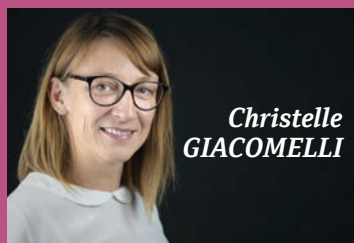

## LES MEMBRES DE SENS !



**Thomas SASTRE**

- Dr en chirurgie dentaire et ex-attaché de la faculté d'odontologie de Lyon
- Pratique libérale
- Chargé de cours (DU d'implantologie de Marseille et Sapo Implant Prothèse)
- Fondateur du groupe Sens ! En charge du thème : réhabilitations complexes, esthétiques, fonctionnelles et implantaire
- Formations à l'utilisation des empreintes optiques au sein de Dentilis Digital Academy



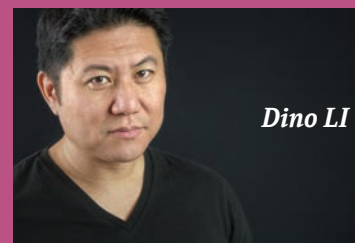**Christelle GIACOMELLI**

- Dr en chirurgie dentaire
- Pratique libérale
- DU d'esthétique (Strasbourg)
- Membre du groupe Sens ! En charge du thème : réhabilitations esthétiques
- Formations autour de l'utilisation des empreintes optiques au sein de sa structure de formation Dentilis Digital Academy



**Dominique VINCI**

- Technicien dentiste
- Spécialité laboratoire
- Propriétaire du laboratoire Vinci Dental Concept
- Chargé d'enseignement à l'école de techniciens dentistes de Genève
- Conférencier et formateur international



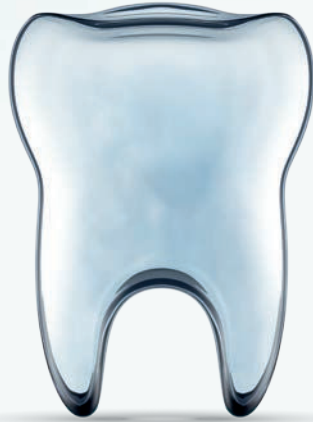**Dino LI**

- Prothésiste
- Photographe
- Spécialité photographie

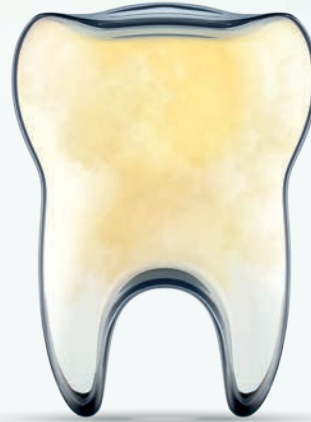# INVERSEZ L'ÉROSION DE L'ÉMAIL\*

LA CAUSE PRINCIPALE DES PROBLÈMES DENTAIRES COURANTS

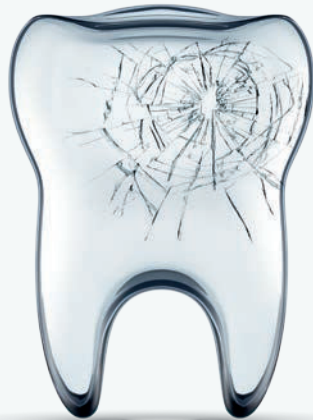
TRANSPARENCE



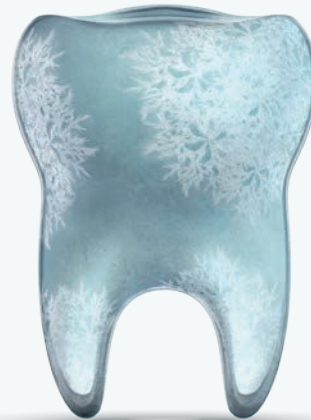JAUNISSEMENT



FRAGILITÉ



SENSIBILITÉ



## 1 ADULTE SUR 3 SOUFFRE D'ÉROSION DENTAIRE<sup>1</sup>

L'érosion de l'émail peut avoir des conséquences importantes et affecter le bien être des patients.<sup>1,2</sup>

REGENERATE™ Enamel Science est le premier système dentaire doté de la technologie NR-5™, capable d'inverser le processus d'érosion à un stade précoce.\*

- 2 fois plus de protection contre l'érosion\*\*<sup>3</sup>
- 82 % du minéral de l'émail régénéré après 3 jours<sup>†</sup>
- C'est prouvé: forme de l'hydroxyapatite, le minéral naturel de l'émail
- C'est prouvé: structure cristalline et composition chimique identiques à celles de l'émail

Recommandez un brossage deux fois par jour avec le dentifrice Expert REGENERATE™ Enamel Science et une application du Sérums Expert chaque mois.

**REGENERATE™**  
ENAMEL SCIENCE



1. Bartlett DW, et al. *J. Dent* 2013;41:1007-1013; 2. Schlueter N, et al. *Adv Dent Res* 2012;24:68-71; 3. Wood, NJ, et al. *Dental Materials* 2018; 34:355-362; \* Processus d'érosion à un stade précoce. Agit sur l'érosion à un stade précoce et invisible. Aide à régénérer l'émail en rétablissant sa teneur en minéraux et sa microdureté avec une utilisation régulière. Cliniquement prouvé. \*\* Sur la base d'un test *in vitro* mesurant la micro-dureté de l'émail après 7 jours d'utilisation du dentifrice Expert et du Sérums Expert, et de quatre attaques acides par jour. † Sur la base d'un test *in vitro* mesurant la dureté de l'émail après 3 jours d'utilisation du dentifrice Expert et du Sérums Expert combinés.

# Préservation d'alvéole après méthodes

La préservation de l'alvéole commence par l'attitude la plus conservatrice possible au moment de l'avulsion de la dent. Différents matériaux de substitution peuvent être utilisés dans la régénération osseuse guidée, stratégie chirurgicale la plus utilisée pour la conservation du volume osseux alvéolaire.

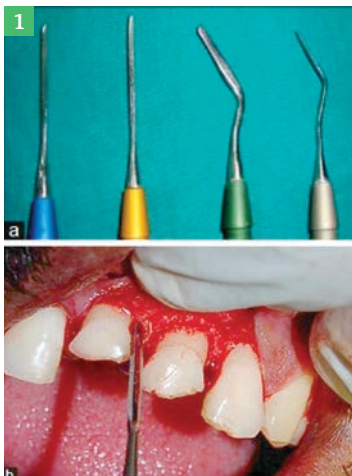
L'avulsion d'un organe dentaire est un acte très fréquent en odonto-stomatologie. La perte d'une dent a un impact direct sur la qualité de vie du patient en altérant sa capacité de mastiquer, de parler et, dans certains cas, de sourire. De plus, la cicatrisation de l'alvéole déclenche une cascade d'événements biologiques qui entraînent généralement des changements anatomiques locaux importants. Des études expérimentales et cliniques ont montré que la perte de volume osseux après l'extraction est un processus irréversible qui implique à la fois une réduction horizontale et verticale pouvant atteindre 50 % [Danan et coll., 2017]. En moyenne, la largeur de la crête osseuse peut perdre jusqu'à 4 mm alors que sa hauteur peut diminuer d'environ 2 mm [Van der Weijden et coll., 2009]. Cette perte est donc plus importante en

largeur qu'en hauteur ce qui amène le sommet de la crête en position plus palatine ou linguale. L'atrophie du massif osseux alvéolaire peut avoir un impact considérable sur le choix de la réhabilitation prothétique, en particulier lorsque des restaurations implanto-portées sont prévues. Par conséquent, les techniques de préservation de l'alvéole sont devenues un élément clé de l'odonto-stomatologie clinique contemporaine. Elles ont vu le jour depuis les années 1980 et n'ont cessé, depuis, d'être étudiées, comparées et améliorées [Avila-Ortiz et coll., 2014]. La notion de préservation signifie empêcher l'altération de l'os alvéolaire. Il paraît donc logique d'appliquer cette méthode lors de la toute première étape clinique, l'extraction dentaire. Ainsi, la préservation de l'alvéole commencera, pour le praticien, par l'attitude la plus conservatrice possible au moment de l'avulsion de la dent [Tan et coll., 2012].

## 1) PRÉSERVATION DU VOLUME OSSEUX INITIAL : L'AVULSION ATRAUMATIQUE

L'extraction atraumatique constitue donc la première étape clinique pour une préservation de crête alvéolaire. Cet acte classique a été réalisé de la même manière pendant plusieurs décennies. L'implantologie et le souci de conservation de l'os qui en découle ont amené une nouvelle réflexion sur la manière de le réaliser. Des études ont montré que

Fig.1a : Exemples de périotomes manuels. Fig.1b : Axe d'insertion de la lame du périotome manuel (figure de Mohan et coll., 2013).



## l'auteur

### Dr Stéphanie MARIE-ALPHONSINE

• Centre de santé dentaire Hygident, centre commercial Océanis  
97231 Le Robert (Martinique) - @ : steph.marie.alphonsine@gmail.com



### en collaboration avec Pr Daniel CHAPPARD

- Doctorats d'État en médecine (1979) et ès sciences en génie biologique et médical (1992)
- Pr des universités et praticien hospitalier (CHU et faculté de médecine d'Angers)
- Directeur de l'unité Inserm u922 (2003-2012) puis de l'unité de recherche Gerom, groupe d'études sur le remodelage osseux et les biomatériaux (depuis 2012)
- Directeur du LabCom NextBone ANR
- Co-organisateur du diplôme d'université Tissus calcifiés et implantologie dentaire
- Expert auprès des ministères de la recherche autrichien, belge et roumain
- 498 publications (299 indexées sur PubMed h-index = 52)
- Ouvrages : *L'ostéoporose, mieux la connaître pour mieux la traiter* (Wolters Kluwer, 2009), *Tissu osseux et biomatériaux en chirurgie dentaire* (Quintessence, 2014).



### Dr Bernard GUILLAUME

- Doctorat d'État en médecine (CHU Saint-Antoine à Paris - 1981)
- CES en stomatologie et chirurgie maxillo-faciale (1983)
- Assistant hospitalier en stomatologie et chirurgie maxillo-faciale
- Qualifié en chirurgie maxillo-faciale (1985)
- DU : Biomatériaux tissus calcifiés et implantologie dentaire, faculté de médecine d'Angers (1998)
- Membre de l'unité de recherche Gerom, groupe d'études sur le remodelage osseux et les biomatériaux, faculté de médecine (Angers - 2000)
- Président fondateur du Collège français d'implantologie
- Co-organisateur du DU : Tissus calcifiés et implantologie dentaire
- Expert près la cour d'appel de Paris, de la cour administrative d'appel de Paris et Versailles
- Médecin stomatologue agréé à l'Unesco
- Expert à l'Agence française de lutte contre le dopage et auprès de l'AFFSSASP
- Auteur de 50 publications et de 2 ouvrages : *Les implants dentaires* (Elsevier, 2011), *Tissu osseux et biomatériaux en chirurgie dentaire* (Quintessence, 2014).

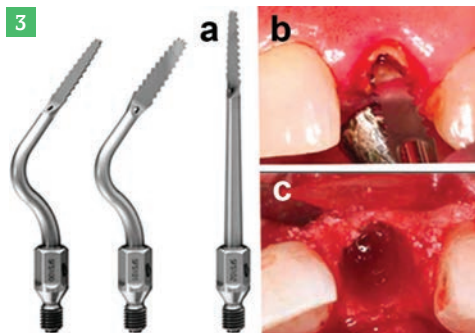


Cet article correspond au meilleur mémoire réalisé dans le cadre du DU Tissus calcifiés et implantologie dentaire de l'université d'Angers, UFR de santé, au cours de l'année 2017-2018.

# extraction : et comparaison

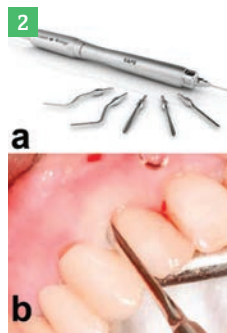

Fig.2a : Kit Exo Safe d'Anthogyr. Fig.2b : Axe d'utilisation de l'Exo Safe (figure de Verdino et coll., 2015). Fig.3a : Inserts soniques de différentes configurations du kit SIBS de Komet. Fig.3b : Découpe d'une racine à l'aide d'un insert sonique. Fig.3c : Alvéole intacte suite à une avulsion avec le kit SIBS Komet (figure de Papadimitriou et coll., 2012).



la résorption osseuse post-extractionnelle provient en grande partie du traumatisme osseux par compression durant l'élévation de la dent à extraire. Ce traumatisme entraîne une ischémie transitoire et le processus cicatriciel s'en retrouve retardé [Fickl et coll., 2008, Fickl et coll., 2008, Nefussi 2011]. Afin d'éviter cette compression traumatique ou la destruction des tables osseuses vestibulaires et/ou linguales/palatines, plusieurs systèmes ont été éprouvés.

## A) Les périotomes manuels

L'utilisation du périotome a été la première technique utilisée. Cet instrument manuel long et fin s'introduit entre la racine dentaire et la table osseuse et progresse petit à petit vers l'apex en déchirant sur son passage les fibres desmodontales. Il peut s'utiliser également avec un maillet, en progressant par à-coups ; (Fig.1). En plus d'être une technique extrêmement chronophage, elle est surtout très mal supportée par les patients en raison de la longueur du temps opératoire et surtout du ressenti désagréable de ces à-coups [Mohan et coll., 2013, Sharma et coll., 2015].

## B) Exo Safe d'Anthogyr

Une alternative à la méthode manuelle stricte est décrite avec un périotome motorisé, Exo Safe du laboratoire Anthogyr [Verdino et coll., 2015]. Les lames de périotome sont montées sur une pièce à main compatible avec les moteurs d'implantologie ou des unités dentaires. Le mouvement de percussion automatisé est progressif et maîtrisé et l'opérateur doit juste veiller à son positionnement le long de l'axe de la racine ; (Fig.2).

## C) La sono-chirurgie

Deux cas d'avulsion de racines antérieures (incisives et canines) ont été décrits avec des instruments soniques spécifiques : le kit SIBS (Sonic Instruments for Bone Surgery) qui

s'utilise avec la pièce à main sonique SF1LM du laboratoire Komet [Papadimitriou et coll., 2012] ; (Fig.3). La technologie sonique produit une haute fréquence de vibrations (6kHz) ce qui lui confère précision et efficacité de coupe tout en préservant les tissus mous adjacents. C'est son avantage le plus important. Ce système semble donc indiqué pour les dents pluri-radiculées. La présentation des cas cliniques montre la préservation des parois vestibulaires et palatines, ainsi que des tissus mous environnants après les différentes avulsions. Les auteurs concluent que les instruments soniques sont une solution fiable pour réaliser une intervention atraumatique. Les inconvénients majeurs de la technique résident dans un temps opératoire trois à quatre fois plus long qu'avec une fraise classique et l'existence d'un risque de fracture de l'instrument en cours d'utilisation. Une élévation de température est également observée au niveau des tissus manipulés et l'on connaît le rôle délétère d'une élévation thermique sur l'os [Feuerstoss 2017].

## D) La piézo-chirurgie

La piézo-chirurgie voit ses indications prendre de l'ampleur dans la médecine actuelle. Ce sont ses propriétés d'incisions sans saignement, entre autres, qui ont amené cette technologie dans l'art dentaire. L'instrumentation se compose d'une pièce à main piézoélectrique et d'inserts ultrasonores qui permettent la découpe des tissus mous et du tissu osseux. Ils sont utilisés à une fréquence variant entre 20 et 32 kHz ; (Fig.4). La technique est la suivante : [Blus et coll., 2010] sans syndesmotomie manuelle préalable, les inserts ultrasonores sont amenés au travers du sulcus gingival dans le desmodonte, entre la racine et la paroi alvéolaire. La découpe des fibres est réalisée jusqu'à 10 mm ou plus en direction apicale. À ce stade, une extraction atraumatique est réalisée, car aucune pression exagérée n'est appliquée sur les parois alvéolaires et la conservation de l'architecture de celle-ci est visible à

PROMOTION !

**PANAVIA™ V5**  
coffret A2 & Opaque

#1116 PP PANAVIA V5 PROMOPACK

Contenu : 1 seringue PANAVIA™ V5 A2 (4,6ml/8,1gr),  
1 seringue PANAVIA™ V5 Opaque (4,6ml/8,1gr),  
pâte d'essai A2 (1,8ml), pâte d'essai Opaque (1,8ml),  
Toothprimer (2ml) CLEARFIL™ Ceramic Primer Plus (2 ml),  
1 seringue K-etchant (3 ml), accessoires

375€<sup>TTC\*</sup>



UN COLLAGE FIABLE SUR TOUS LES MATÉRIAUX DENTAIRES, MÊME SUR LA ZIRCONÉ !

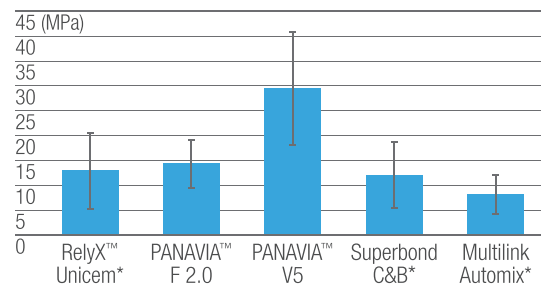
Universal (A2) Opaque →

Pour cacher les décolorations et les supports métalliques, tout en maintenant une teinte naturelle

PANAVIA™ V5. Le système de collage qui convient pour tous les collages, quels que soient l'indication ou le matériau à coller ! Le protocole reconnaissable et intuitif de PANAVIA™ V5 surprend par sa simplicité inégalée. Pour chaque restauration, matériau ou indication, vous suivez la même procédure uniforme :

1. Appliquer CLEARFIL™ CERAMIC PRIMER PLUS sur la restauration.
2. Appliquer PANAVIA™ V5 Tooth Primer sur le tissu dentaire.
3. Appliquer PANAVIA™ V5 et placer la restauration.

Force d'adhésion de la zircone sur la dentine



PANAVIA™ V5: In vitro evaluation project of adhesion to zirconia E. Dursun, H. Fron Chabouis, S. Le Goff, JP Attal, URB21-EA4462, Université Paris Descartes, Paris (2015)

La bonne adhésion à tous les matériaux dentaires, dont la zircone et le disilicate de lithium, est obtenue grâce au MDP inventé par Kuraray. De nombreuses études ont prouvé que ce monomère crée une adhésion stable et durable à l'hydroxyapatite et aux matériaux dentaires. La combinaison du Tooth Primer avec la pâte de PANAVIA™ V5 assure un degré de polymérisation élevé qui évite l'absorption d'eau et les décolorations.

**kuraray**

*Noritake*

Kuraray France

3 Avenue de la Division Leclerc, 92160 Antony

tél: + 33 (0)1 56 45 12 51

dental-fr@kuraray.eu, www.kuraray-dental.eu

\*Prix de vente conseillés à titre indicatif. Les produits achetés vous seront envoyés par votre fournisseur selon les conditions de prix habituelles. Sous réserve de modifications de prix. Offre valable jusqu'au 31 décembre 2018. Les produits sont livrés au prix du dépôt dentaire de votre choix.

PANAVIA V5 est un dispositif médical pour soins dentaires. Il est réservé aux professionnels de santé et est non remboursé par la sécurité sociale. Lire attentivement les notices avant son utilisation. Indication: scellement de produits dentaires. Fabricant: Kuraray Noritake Dental. Classe Ila. CE 0197. Juin 2016. \*n'est pas une marque commerciale de Kuraray Co., Ltd.

l'œil nu. Les auteurs attirent l'attention sur l'hémorragie minimale observable après avulsion par piézochirurgie. Il demeure, cependant, une suspicion concernant une éventuelle surchauffe de l'os avec l'utilisation d'inserts ultrasonores qui constituerait l'inconvénient majeur de la technique. Cependant, les auteurs ne rapportent aucune complication, suggérant une thermonécrose minime sans menace pour l'intégrité osseuse. Selon les auteurs, cette méthode serait particulièrement pertinente et atraumatique lorsque les dents ou les racines cariées sont trop fragiles pour être extraites sans se fracturer. Les dents ankylosées peuvent également être séparées de l'os en un seul bloc. Par conséquent, les procédures chirurgicales invasives qui nécessitent par la suite une greffe osseuse et une chirurgie plastique parodontale avant la mise en place de l'implant peuvent être évitées. Les auteurs rapportent que le seul inconvénient de cette méthode est le temps nécessaire pour visser les inserts. En somme, des études comparant la coupe osseuse avec des instruments rotatifs par rapport aux inserts de piézochirurgie ont montré que ceux-ci fournissent une coupe osseuse plus propre et de meilleures conditions pour la cicatrisation osseuse.

*E) Les Physics Forceps de GoldenDent*

Des études ont montré que la zone la plus fragile durant l'avulsion, et qui est sujette à la résorption la plus importante après chirurgie, reste la table osseuse vestibulaire [Masaki et coll., 2015]. Nazarian a rapporté son expérience sur une méthode d'avulsion atraumatique, très simple et rapide, grâce au Physics Forceps [Nazarian 2011]. Il s'agit d'une « pince » spéciale avec des mors asymétriques, d'un côté en forme de « bec » et de l'autre en forme de « pare-choc » surmontée d'un capuchon en silicone ; (Fig.5). La technique d'avulsion avec cet instrument est la suivante : le « bec » est placé au niveau de la jonction énamélo-cémentaire de la face palatine/linguale tandis que le « pare-choc » est placé sur la paroi vestibulaire, approximativement à la jonction entre la gencive attachée et la muqueuse buccale. L'opérateur va doucement appliquer une force lente, modérée et régulière avec le poignet, sans serrer la pince, tel un levier de classe I pour désinsérer la dent de son alvéole, le « pare-choc » faisant office de pivot. Le « pare-choc » sert à limiter la déformation, voire la fracture de la table osseuse vestibulaire. Une fois la traction assez conséquente pour détruire

la totalité des fibres desmodontales, l'opérateur ressent un « pop » qui signe la luxation de la dent. Il peut alors la recueillir, complètement désolidarisée de l'os, avec un davier ou même une précelle. Un cas d'avulsion d'arcade complète est décrit dans l'article. Les Physics Forceps peuvent être utilisés au maxillaire comme à la mandibule, pour les molaires comme pour les dents mono ou bi-radiculées. En présence de racines divergentes, une séparation classique de racines est à prévoir en amont. Les rares contre-indications sont les racines ankylosées et la présence d'une atteinte carieuse infra-osseuse empêchant le bon positionnement du bec.

*F) Le système Easy X-Trac*

Le système Easy X-Trac de A. Titan Instruments, décrit par Hornig et Offerman, utilise la traction de la racine dans son axe longitudinal par le biais d'une pince à écrou [Hornig et coll., 2007] ([https://s3.amazonaws.com/atitan/resources/pdfs/000/000/004/original/Easy\\_Xtrac\\_Back.pdf?1473171494](https://s3.amazonaws.com/atitan/resources/pdfs/000/000/004/original/Easy_Xtrac_Back.pdf?1473171494)) ; (Fig.6). La manipulation nécessite une préparation du canal afin de permettre la mise en place par vissage d'un tenon spécifique. La tête du tenon est tractée verticalement par une pince spécifique à chaque tour de l'écrou postérieur. La pince est stabilisée sur une empreinte sectorielle repositionnée en silicone putty sur les dents bordant le site d'avulsion [Babbush 2007]. Il est mentionné que ce système a été utilisé uniquement sur des dents monoradiculées ou bi-radiculées. Les contre-indications sont donc les avulsions de molaires sans séparation des racines préalable, les avulsions de racines très courbées et de racines ankylosées.

*G) Le système Neodent*

Une extraction atraumatique est réalisable avec l'extracteur dentaire Neodent [Tavarez et coll., 2013]. On réalise une légère syndesmotomie, ensuite le canal radiculaire est alésé jusqu'à l'obtention du diamètre adéquat pour l'insertion d'un tenon de traction ; (Fig.7). Le tenon est serré à l'aide d'une clé manuelle. Une fois solidaire de la racine, un câble en acier est accroché au tenon et l'autre extrémité de ce câble est placée sur le corps de l'extracteur, retenue par des encoches. Le plateau de l'extracteur est placé sur les dents adjacentes à la zone opératoire ou sur une empreinte sectorielle en silicone putty repositionnée. L'axe du câble doit être dans le prolongement de l'axe radiculaire. La racine est lentement tractée à chaque tour de la mollette située en bout de l'extracteur. La traction appliquée a

Fig.4a : Inserts de piézochirurgie.

Fig.4b : Récupération de la racine à l'aide d'une précelle (figure de Blus et coll., 2010). Fig.5a : Principe de la force de levier à appliquer doucement.

Fig.5b : Positionnement du Physics Forceps (figure de Nazarian, 2011 et createSmiles.com). Fig.6a : Pince Easy X-Trac.

Fig.6b : Mise en place de la pince Easy X-Trac (figure de Hornig et coll. & atitan.com).

Fig.7a : Positionnement de la broche de traction Neodent. Fig.7b : Traction de la racine (figures de Tavarez et coll., 2013).

pour conséquence de rompre les fibres desmodontales et de dégager lentement la racine de son alvéole. Il ne reste plus qu'à la récupérer avec un davier, une pince gouge ou même une précelle.

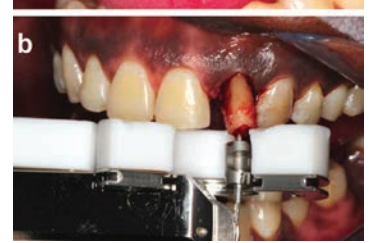
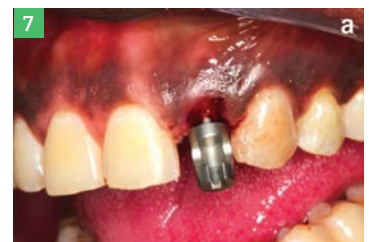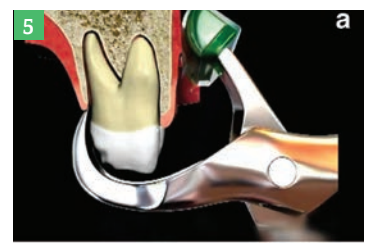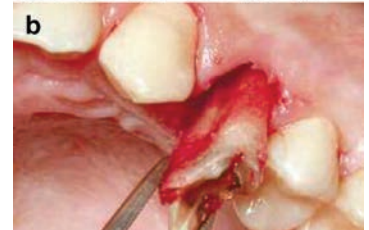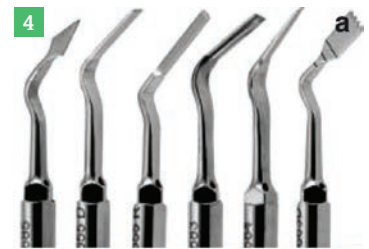*H) Système Benex Extractor*

Une technique similaire au système précédent peut être réalisée avec Benex Extractor [Muska et coll., 2013] ; (Fig.8). La mise en œuvre est identique au système précédent. Les indications de ce système de traction verticale sont les cas d'avulsions de racines unitaires, dans les secteurs antérieurs ou les cas d'avulsions de molaires à racines non courbes avec au préalable une séparation de racine. Nous avons précédemment mentionné plusieurs techniques d'avulsion jugées atraumatiques par les différents auteurs. Il n'existe malheureusement pas dans la littérature de comparaison rationnelle et objective entre ces méthodes. Le caractère atraumatique réside uniquement dans le jugement des auteurs et les critères de qualification semblent être principalement visuels. Suite à une avulsion, une alvéole dentaire cicatrise généralement sans problème. Après avoir constaté le défaut osseux important résultant de la cicatrisation naturelle, la réflexion scientifique a conduit à la proposition de combler l'espace laissé vacant par la racine pour contrer ce processus irrémédiable et préserver un volume osseux éligible à l'implantation tout en réduisant le besoin de greffes complémentaires [Avila-Ortiz, Elangovan, Kramer, Blanchette and Dawson 2014].

**II) LES PROTOCOLES CLINIQUES DE PRÉSERVATION ALVÉOLAIRE**

Les auteurs scientifiques décrivent trois méthodes cliniques conduisant à la conservation du volume osseux alvéolaire :

- le comblement de l'alvéole avec un biomatériau se substituant à l'os,
- l'isolation de l'alvéole par une




# NOUVEAU

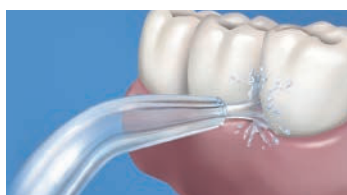Recommandé par  
l'UFSBD



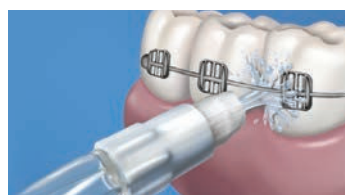
Facile et rapide, efficacité prouvée par 70 études cliniques



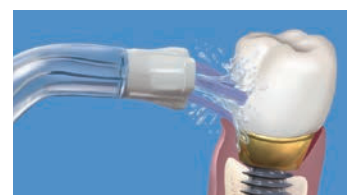Aide à  
**ÉLIMINER  
EFFICACEMENT**  
la  
plaque dentaire<sup>1</sup>.



Jusqu'à  
**50% PLUS  
EFFICACE**  
que le brossage dentaire pour  
réduire la gingivite<sup>1</sup>.



Jusqu'à  
**5X PLUS  
EFFICACE**  
pour retirer la  
plaque dentaire autour  
des bagues,  
que le brossage seul<sup>1</sup>.



Jusqu'à  
**2X PLUS  
EFFICACE**  
que le brossage dentaire  
pour les patients  
ayant des implants<sup>1</sup>.

**Parce que le brossage ne suffit pas.** Waterpik® a inventé la technologie de l'hydrojet en 1962. Depuis, plus de 70 études cliniques indépendantes menées sur près de 1500 patients ont prouvé qu'en complément du brossage, l'eau pulsée est la façon la plus sûre et la plus efficace pour éliminer la plaque dentaire.

# waterpik®

## PARLONS-EN

Accueillez un **DÉJEUNER-DÉCOUVERTE Waterpik®** dans votre cabinet et recevez un hydropulseur gratuit pour tester son efficacité.

Pour cela, écrivez nous à [rendezvous@waterpik.com](mailto:rendezvous@waterpik.com)

1. Etude clinique indépendante. Pour plus de détails, rendez-vous sur [www.waterpik.fr](http://www.waterpik.fr)

membrane, permettant une colonisation par les cellules osseuses naturelles du patient tout en la protégeant de l'invagination des tissus mous,

- la combinaison de ces deux techniques : la régénération osseuse guidée (ROG).

À l'heure actuelle, la régénération osseuse guidée est la stratégie chirurgicale la plus utilisée [Danan, Kruk, Chevalier, Cherkaoui, Dancheva and Bensaïd 2017, Frydman 2015]. La technique de préservation alvéolaire n'est autre qu'une régénération osseuse guidée appliquée à une alvéole post-extractionnelle. Le protocole clinique complet se déroule de la façon suivante :

- avulsion atraumatique,
- révision alvéolaire : ablation des tissus granuleux et fibres desmodontales, certains auteurs pratiquent également une irrigation aux antibiotiques,
- dégagement parodontal du site alvéolaire partiel ou total,
- comblement de l'alvéole avec le biomatériau choisi qui doit occuper complètement le volume vacant, sans compression ; (Fig.9),
- apposition d'une membrane,
- fermeture primaire directement avec le lambeau gingival ou stabilisation de la membrane par des points de suture.

La phase d'avulsion alvéolaire ayant été détaillée dans le paragraphe précédent, intéressons-nous maintenant aux biomatériaux nécessaires à la réalisation de cette thérapeutique.

#### A) Les biomatériaux de comblement osseux

Le but de la préservation alvéolaire est de conserver une architecture osseuse en trois dimensions. Celle-ci permettra ensuite la pose d'un implant ou d'une prothèse et optimisera leur intégration fonctionnelle et esthétique. Le biomatériau aura pour mission de combler, certes l'espace mais aussi d'initier et de favoriser la reformation d'os alvéolaire de l'hôte dans un délai compatible avec une prise en charge clinique globale. Le matériau idéal de comblement devrait donc posséder les propriétés suivantes :

- l'ostéoinduction, c'est-à-dire la stimulation locale de la prolifération et/ou de la différenciation cellulaire,
- l'ostéoconduction, le biomatériau doit créer une « armature » supportant les cellules ostéoprogénitrices puis permettre son remplacement total par les cellules du remodelage osseux,
- l'ostéogenèse, c'est la capacité, intrinsèque à la composition du biomatériau,

d'initier la création osseuse,

- la résistance mécanique qui doit se rapprocher au maximum de celle de l'os alvéolaire bordant le site greffé [Horowitz et coll., 2012, Yamada et coll., 2018]. Il existe une multitude de matériaux de substitution osseuse. La classification suivante, détaille les plus communément rencontrés dans la discipline odontologique [Chai et coll., 2011].

#### 1. LES SUBSTITUTS OSSEUX D'ORIGINE NATURELLE

##### a - L'autogreffe ou l'os autogène

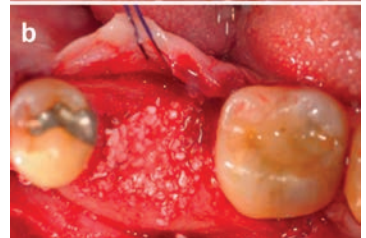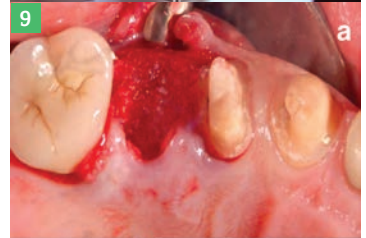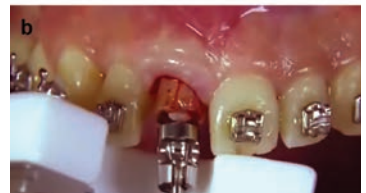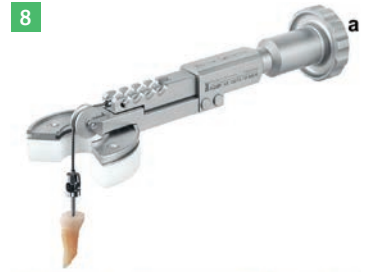Il s'agit de l'os du patient lui-même, il peut être prélevé sur des sites extra ou intra-oraux [Guillaume 2014]. Les sites extra-oraux sont peu à peu écartés de la pratique odonto-stomatologique suite à la morbidité importante du patient (douleurs) et à des complications postopératoires importantes liées à la perte sanguine, au risque infectieux ou au risque potentiel de fracture ou d'atrophie de la zone prélevée (os pariétal, crête iliaque...). À l'étape de prélèvement s'ajoute également un coût supplémentaire à l'intervention non négligeable [Dahlin et coll., 2011]. Les sites intra-oraux sont de nos jours privilégiés et sont la symphyse mentonnière, le ramus mandibulaire et la tubérosité maxillaire. Il existe tout de même des risques de suites postopératoires selon la zone prélevée (douleurs), de complications infectieuses (ostéites), de préjudice esthétique (menton) ou de séquelles neurologiques (ramus), de plus, les volumes prélevés restent limités [Danan, Kruk, Chevalier, Cherkaoui, Dancheva and Bensaïd 2017]. L'os autogène reste le « gold standard » des substituts osseux car il réunit toutes les propriétés citées précédemment en plus d'être totalement biocompatible. Dans le cadre de la préservation du volume osseux après avulsion, le prélèvement peut se présenter sous forme d'un bloc d'os cortico-trabéculaire, d'os trabéculaire ou cortical uniquement correspondant au défaut osseux suite à l'avulsion ou au volume de l'alvéole. Cependant, la réalité de la persistance de cellules vivantes dans le greffon peut être discutée [Guillaume et coll., 2009].

##### b - L'allogreffe ou os allogène

L'os allogène provient d'un donneur de la même espèce que le receveur, il est donc d'origine humaine et est collecté par des banques d'os. Sa provenance soulève cependant le problème de l'immuno-compatibilité. Pour limiter le phénomène de rejet et de contamination, ce substitut peut donc être purifié pour

Fig.8a : Avulsion atraumatique

avec le système *Benex Extracto* : le système de traction. Fig.8b : Mise en place de la broche de traction (figures de Muska et coll., 2013 & benex-dent.com). Fig.9.a : Biomatériau comblant l'alvéole, technique « flapless » (figures de Frydman, 2015). Fig.9b : Exemple de « flapped » technique. Fig.9c : Après suture (figures de Barone et coll., 2014).



pouvoir être accepté par le receveur. Les différents traitements de purification vont donner naissance à une classification de ces substituts allogéniques :

- le *Freezed-Dried Bone Allograft* ou *FDBA* : allogreffe osseuse lyophilisée,
- le *Demineralized Freezed-Dried Bone Allograft* ou *DFDBA* : allogreffe osseuse lyophilisée et déminéralisée.

L'échantillon recueilli va subir plusieurs traitements chimiques dans le but de réaliser une inactivation virale, une délipidation, une lyophilisation et enfin une radio-stérilisation aux rayons  $\gamma$  pour le *DFDBA*. Le *DFDBA* va subir une étape supplémentaire de déminéralisation chimique. Cependant, suite à la perte de sa matrice minérale le *DFDBA* perd également en résistance mécanique par rapport au *FDBA*. Ces substituts sont conditionnés sous forme de poudre, de blocs, copeaux ou de lamelles selon les laboratoires. Ils sont ostéoconducteurs et résorbables ce qui en fait des matériaux de choix. Leur avantage réside dans le fait qu'ils ne nécessitent pas de second site opératoire [Danan, Kruk, Chevalier, Cherkaoui, Dancheva and Bensaïd 2017]. Cependant, ces substituts allogéniques présentent un risque de contamination limité certes, mais existant. Exemple : *Greffon BIOBank*, *Phoenix* de *TBF Génie Tissulaire*, *Grafton* de *BioHorizons* (<http://www.biobank.fr/wp-content/uploads/2018/01/9-01-BT1-Brochure-TechniqueDentaire.pdf>). Il faut aussi rappeler que l'os provient le plus souvent de têtes fémorales de sujets arthrosiques ayant une arthroplastie de hanche. Cet os est par définition de mauvaise qualité et tous les traitements proposés par l'industrie pour le nettoyage de la matrice osseuse entraînent des altérations de la phase minérale ou collagénique de l'os [Dumas et coll., 2006].

##### c - La xénogreffe ou l'os xénogénique

L'os xénogénique provient d'un donneur d'une espèce différente. Il existe actuellement sur le marché des greffons préparés avec de l'os trabéculaire d'origine bovine, équine ou porcine, voire corallienne ou issue de céphalopodes (seiche). L'origine

bovine est la plus fréquemment utilisée. Ce sont des composés ostéoconducteurs avec des propriétés biomécaniques quasiment identiques à l'os humain. Il existe également un risque très faible de contamination par virus ou prions. Leur traitement est similaire à celui des allogreffes. Par exemple : *CopiOs* de *Zimmer Dental*. Le cas du *Bio-Oss* de *Geistlich Pharma* est particulier car il combine des étapes de purification à une étape de calcination incomplète. Il comporte une quantité notable d'os cortical mélangé à l'os trabéculaire [Arbez et coll., 2018]. Nous ne détaillerons pas les coraux et l'os de seiche car ces matériaux sont abandonnés suite à une inconstance des résultats cliniques obtenus [Schwartz 2010].

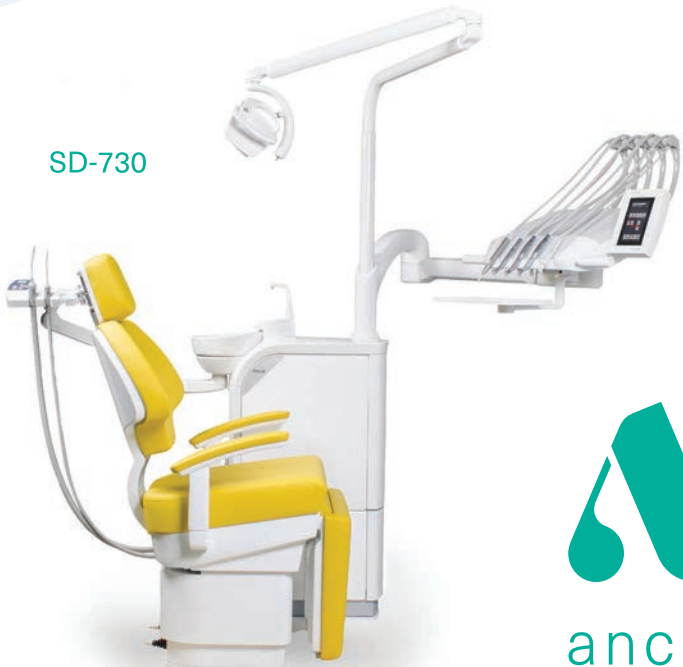#### 2. LES SUBSTITUTS D'ORIGINE SYNTHÉTIQUE OU SUBSTITUTS ALLOPLASTIQUES

a - Les phosphates de calcium

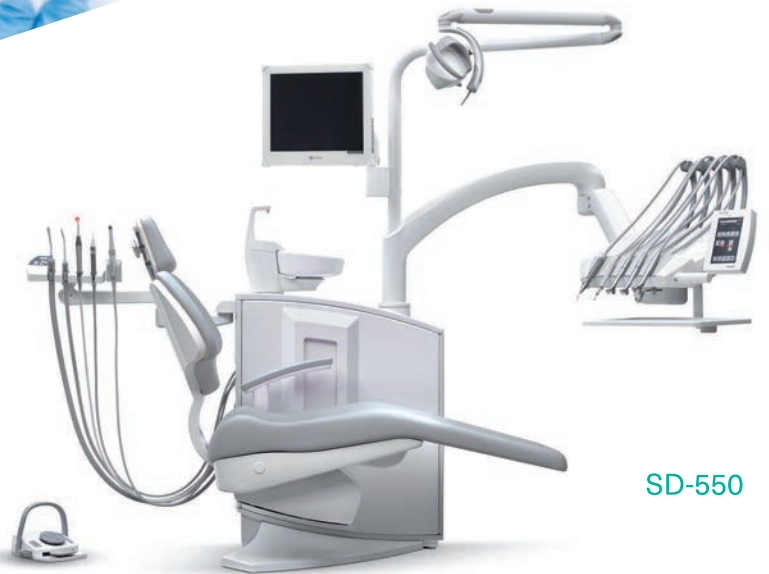



SD-730



SD-550



ancar

LE MEILLEUR MEMBRE  
DE VOTRE ÉQUIPE

ADF 2018 / Stand 2L26

[www.ancar-online.com](http://www.ancar-online.com)

Il s'agit de céramiques bioactives et leur intérêt vient des échanges entre les cellules et les fluides biologiques. Leur composition chimique est proche de la phase minérale du tissu osseux humain. Nous retrouvons plus fréquemment deux sortes dans la littérature :

- **Les hydroxyapatites synthétiques (HA).** L'HA synthétique est très peu ostéconductrice, faiblement, voire non résorbable et biocompatible. La forme poreuse est la plus utilisée pour faciliter l'envahissement par les cellules osseuses. Elle est contre-indiquée en implantologie et plusieurs marques sont peu à peu retirées du commerce. Par exemple : Biostite (Ndlr : toujours en vente mais sa production a été arrêtée).

- **Les phosphates tricalciques :  $\alpha$ -TCP et  $\beta$ -TCP.** Les céramiques à base de phosphate tricalcique ( $\text{Ca}_3(\text{PO}_4)_2$ ) ont intéressé les biologistes depuis presque un siècle du fait de leurs propriétés mécaniques et de leur composition chimique proches de celles de la phase minérale osseuse et de l'émail dentaire. L' $\alpha$ -TCP n'est utilisé que dans les ciments hydrauliques car il est hautement résorbable ; le  $\beta$ -TCP est plus stable, il est ostéconducteur mais non ostéoinducteur. En odontologie, la forme  $\beta$  du TCP sous forme granulaire est la plus utilisée. C'est un matériau parfaitement biocompatible, ostéoconducteur qui déclenche une ostéogenèse rapide avec peu d'inflammation sur le site greffé ; (Fig.10). C'est également un matériau biorésorbable et la réalisation de formes à haute porosité favorise la colonisation vasculaire et osseuse [Chappard et coll., 2010, Chappard et coll., 2015, Guillaume 2017, Masaki, Nakamoto, Mukaibo, Kondo and Hosokawa 2015]. Par exemple : TCP Dental HP de Kasios, Biosorb, Calciresorb, Ceros, Cerasorb.

**b - Le Sulfate de calcium (CS)**

Il s'agit du gypse ou plâtre de Paris ( $\text{CaSO}_4$ ). Il présente une faible résistance mécanique, une résorption très rapide et aucune propriété ostéconductrice. Il n'est plus utilisé seul par les praticiens suite aux réactions inflammatoires importantes qu'il peut générer et sa résorption trop précoce [Intini et coll., 2007].

**c - Les céramiques biphasées**

Il s'agit d'un mélange d'hydroxyapatite et de  $\beta$ -TCP dont le ratio varie selon les laboratoires. Par exemple : Ceraform et MBCP.

**3. LES POLYMÈRES**

**a - Les ciments acryliques**

Conçus à partir de poly(méthylméthacrylate)

et de poly(2-hydroxyéthylméthacrylate) et associés à de l'hydroxyde de calcium, ils auraient des propriétés ostéoconductrices et ils sont hydrophiles. Ils sont peu évoqués dans la littérature. On rapporte une cytotoxicité importante ce qui peut aller à l'inverse de l'effet recherché avec encapsulation fibreuse car les méthacrylates sont biotolérés et non biocompatibles [Masaki, Nakamoto, Mukaibo, Kondo and Hosokawa 2015].

**b - Les polyesters aliphatiques**

Ce sont des dérivés d'acide lactique et/ou glycériques : polylactique acid (PLA), polyglycolic acid (PGA) ou copolymère des deux (PLGA), très peu relatés dans la littérature odontologique également. Leur dégradation sous forme d'acide lactique (ou glycolique) génère des composés pro-inflammatoires [Athanasou et coll., 1996].

**4. LES SUBSTITUTS COMPOSITES**

Les substituts composites allient une phase inorganique phosphocalcique (HA,  $\beta$ -TCP, CS,...) à une phase organique telle que du collagène, de la chondroïtine sulfate, des protéines du remodelage osseux telles que l'ostéogénine, la Bone Morphogenetic Protein 2 (BMP-2), etc. Cette phase organique leur confère une biocompatibilité accrue et augmente leur pouvoir ostéogénique. Ils ont une résistance biomécanique permettant leur utilisation dans des zones de contraintes de faible étendue. Selon le procédé de fabrication et la nature des composants, le potentiel ostéconducteur est très variable mais présent. Leur origine est multiple :

- synthétique (exemple : Péggen P-15),
- bovine et/ou porcine (exemple : Bio-Oss Collagen, Calciresorb-Collagen).

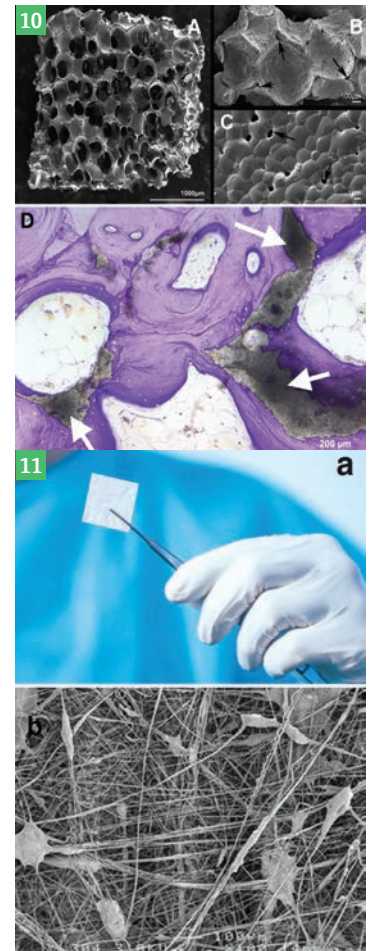
Certains de ces substituts sont encore en phase de test. Les chercheurs testent de plus en plus de combinaisons différentes, les substituts osseux à matrice cristalline servent d'échaudage (conservation du volume et propriété de résistance à la pression) et ils y ajoutent un composé organique initiateur de la migration cellulaire (ostéoinduction). Il est donc ardu d'en faire une liste complète.

**B) Les membranes, barrières cellulaires et mainteneurs d'espace**

L'utilisation d'une membrane se fonde sur la découverte de la compétition cellulaire qui s'initie suite à une avulsion, entre les cellules épithélio-conjonctives et les cellules ostéoprogénitrices. En effet, la croissance cellulaire du tissu gingival est plus rapide que la croissance

des cellules osseuses. Il est donc nécessaire de maintenir l'espace à l'aide d'une barrière pour favoriser la néoformation de l'os. Ainsi, la membrane a vu le jour. Cette technique est d'ailleurs privilégiée par un très grand nombre d'auteurs dans les cas de préservation alvéolaire [Danan, Kruk, Chevalier, Cherkaoui, Dancheva and Bensaïd 2017, Frydman 2015, Hämmerle et coll., 2012]. Il existe deux types de membranes :

Fig.10a : Aspect en microscopie électronique à balayage d'un bloc de  $\beta$ -TCP à haute porosité (TCP Dental HP). Ces blocs concassés permettent de produire des granules après tamisage. Fig.10b : La macroporosité d'un granule est retrouvée de même que la porosité interne (flèches). Fig.10c : À fort grossissement, un pavage grossièrement hexagonal caractéristique est observé à la surface du biomatériau et favorise l'ancrage des cellules osseuses. Une microporosité de surface est observée (flèches). Fig.10d : Après implantation, le  $\beta$ -TCP est en grande majorité résorbé et une partie est véritablement ostéointégrée (flèches) et fait partie du tissu osseux (figures Gerom, D. Chappard). Fig.11a : Membrane collagénique résorbable (figure Geistlich Pharma). Fig.11b : Membrane à base de PLGA, Tisseos (Biomedical Tissues, Nantes, France) en microscopie électronique à balayage (figure Gerom, B. Arbez).



Par exemple : Cytoplast de BioHorizons.

**2. LES MEMBRANES RÉSORBABLES**

Leur composition varie selon leur origine, elles se composent de :

- polymère PGLA pour les biomatériaux synthétiques,
- collagène pour les biomatériaux xénogéniques (origine bovine, porcine ou équine).

Les membranes biorésorbables permettent d'éviter une seconde intervention chirurgicale contrairement aux membranes non résorbables. Elles favorisent une vascularisation plus rapide et sont indiquées pour les défauts osseux de petite étendue [Danan, Kruk, Chevalier, Cherkaoui, Dancheva and Bensaïd 2017]. Exemple : Bio-Gide de Geistlich, Ossix Plus de DatumDental, Cova MAX de Biotech Dental, Tisseos de Biomedical Tissues, Vicryl d'Ethicon ; (Fig.11). Il a été rapporté que l'utilisation d'une membrane résorbable lors d'une préservation d'alvéole augmenterait la hauteur de la crête osseuse après cicatrisation [Masaki, Nakamoto, Mukaibo, Kondo and Hosokawa 2015]. De plus, leur utilisation n'apporterait pas plus de complications postopératoires (infection, exposition du greffon ou de la membrane).



**C) La gestion du parodonte**

Suite à la mise en place des biomatériaux de ROG, la question de la gestion des tissus gingivaux se pose. Faut-il absolument « fermer » l'alvéole ? Si oui, la gencive native du patient ou une membrane est-elle suffisante ? La littérature scientifique est partagée concernant ce point. Il y a d'un côté les partisans de la fermeture primaire complète [Hämmerle et coll., 2012] et de l'autre ceux qui affirment que l'affleurement d'une membrane, collagénique préférentiellement, permet d'obtenir le même résultat avec moins de complications postopératoires telles que des douleurs ou des risques d'exposition du site greffé.

**1. LA TECHNIQUE « FLAPPED » OU « FLAPLESS »**

De cette bataille, se dégagent deux techniques :

- la « flapless technique » : elle ne nécessite qu'une incision gingivale verticale sulculaire et un décollement muco-périoste à minima sur 2 ou 3 mm de la gencive attachée vestibulaire et linguale/palatine,
  - la « flapped technique » : nécessite une incision sulculaire vestibulaire et linguale, deux incisions vestibulaires de décharge en mésial et distal, à distance du site opératoire puis un décollement du lambeau de pleine épaisseur pour un dégagement complet du site opératoire.
- Toutefois, tous ces auteurs se rejoignent sur une précision importante, quelle que soit la technique choisie, il est primordial qu'il n'y ait aucune traction ni compression au niveau du site alvéolaire traité [Barone et coll., 2014].

**2. LES SUTURES**

De la nécessité d'éviter la traction sur la crête découle directement le choix des sutures appliquées et également le choix du type de fil utilisé, bien qu'il n'y ait aucune étude clinique rationnelle à ce sujet. Les partisans de la fermeture complète prônent les sutures matelassiers avec un fil non résorbable tandis que les autres procèdent à une stabilisation de la membrane et de la gencive attachée. Pour ce faire, ils utilisent soit directement un fil non résorbable en points séparés ou bien un fil résorbable pour fixer la membrane sur la face interne du lambeau, puis des points séparés non résorbables en externe [Frydman 2015, Hämmerle, Araújo, Simion and Group 2012]. Selon le Dr Frydman, il faudrait éviter le recouvrement gingival complet par des points séparés pour ne pas déplacer la ligne muco-gingivale.

**D) Cas particulier de l'implantation immédiate**

Certains auteurs élisent la pose d'un implant dans l'alvéole immédiatement après l'avulsion au rang de thérapeutique de conservation du volume osseux alvéolaire, au même titre qu'une greffe ou qu'une ROG [Blus and Szmukler-Moncler 2010]. Cette procédure prétend réduire la perte osseuse horizontale et maintenir la présence de la papille gingivale pour un résultat esthétique optimisé. Ces objectifs sont peut-être atteints à court terme mais ils ne perdurent pas sur le long terme. L'implantation serait effectuée, dans notre suite clinique, après la révision alvéolaire. La position de forage pour le futur implant doit se faire dans un axe qui ne suit pas celui de l'alvéole pour une conservation de crête optimale. En effet, un axe de forage déporté en palatin d'environ 5° par rapport à l'axe de la racine doit être utilisé pour éviter de compromettre ou de perforer la paroi vestibulaire. De plus, il faut conserver un espace minimal de 2 mm entre la paroi vestibulaire de la crête osseuse et le bord vestibulaire de l'implant, toujours dans un souci de limitation de la résorption alvéolaire post-extractionnelle. Dans le cas contraire, cette résorption vestibulaire pourrait aboutir à un affleurement des spires de l'implant et donc un échec thérapeutique et esthétique, s'il s'agit d'un cas antérieur. Pour réaliser le forage, ils recommandent de faire une encoche au tiers apical de la paroi palatine/linguale de l'alvéole, procédure qui se fait « à l'aveugle » avec un set de piézetomes car cette manœuvre est délicate. Classiquement, les praticiens utilisent une fraise ou un foret pour réaliser ce marquage. Ces instruments ne confèrent pas une stabilité suffisante lors de ce marquage et il a été rapporté de nombreux « dérapages » à l'intérieur des alvéoles. Une entaille adéquate à l'endroit désiré est plutôt difficile à réaliser. Souvent, la visibilité nécessaire avant de faire le pointage fait défaut. L'axe de l'implant est souvent incorrect et nécessite une rectification. Le positionnement du matériau de comblement et de la membrane se ferait autour de l'implant s'il y a une nécessité.

**III) COMPARAISON DES DIFFÉRENTS SUBSTITUTS OSSEUX ET DISCUSSION**

Nous avons pu découvrir la multitude de combinaisons possibles quant au choix du protocole clinique et des biomatériaux à appliquer pour préserver l'os

alvéolaire après avulsion. Depuis l'émergence de cette thérapeutique, les auteurs ont élaboré plusieurs essais, études expérimentales afin de déterminer quelle était la meilleure approche pour une conservation osseuse optimale.

**1) Étude quantitative**

Le premier critère de comparaison exploité a été la quantité d'os objectivement formée après une technique de préservation d'alvéole. Les différents auteurs sont tous arrivés à la même conclusion, après avoir mesuré verticalement et horizontalement des crêtes cicatrisées. Il n'y a pas de substitut osseux capable de reformer une crête égale à son volume initial. Quel que soit le biomatériau testé, la cicatrisation s'accompagne toujours d'une perte osseuse en hauteur et en largeur. Cependant, tous les auteurs s'accordent sur le constat qu'une technique de préservation permet de limiter significativement ce phénomène. Les mesures osseuses effectuées sur des alvéoles comblées ou greffées étaient toujours supérieures à celles effectuées sur des alvéoles naturellement cicatrisées ; (Fig.12). Par contre, les mesures effectuées dans le but de comparer deux biomatériaux n'ont pas donné de différences significatives [Avila-Ortiz, Elangovan, Kramer, Blanchette and Dawson 2014, Festa et coll., 2013, Hämmerle, Araújo, Simion and Group 2012, Horowitz, Holtzclaw and Rosen 2012, Masaki, Nakamoto, Mukaibo, Kondo and Hosokawa 2015, Ten Heggeler et coll., 2011, Vignoletti et coll., 2012].

**2) Étude qualitative**

Les études histologiques ont concerné la qualité de l'os formé avec détermination du ratio entre l'os néoformé et la quantité résiduelle de biomatériau. Elles nous renseignent sur la capacité de résorption des substituts utilisés. Il a été montré que les greffes autogènes et allogéniques sont les substituts naturels ayant le plus fort taux de conversion. Les substituts xéno-géniques induisent la formation osseuse mais se résorbent plus lentement [Masaki, Nakamoto, Mukaibo, Kondo and Hosokawa 2015]. D'autres études ont rapporté des résultats contradictoires ne permettant pas de statuer clairement sur la question [Horowitz, Holtzclaw and Rosen 2012].

**3) Étude de la densité osseuse**

Dans une étude, le type de densité osseuse de l'os nouvellement formé après une ROG a été testé avec 13 substituts commerciaux, de différentes catégories [Traini et coll., 2015]. En comparant les résultats avec la densité de l'os natif

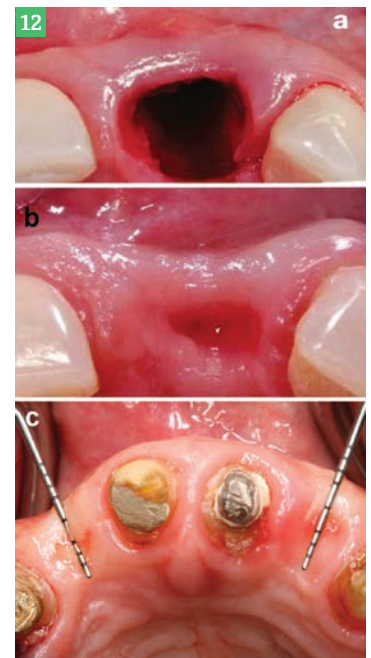


Fig.12a : Vue d'une alvéole après avulsion. Fig.12b : Cicatrisation naturelle de l'alvéole et dépression vestibulaire visible liée à la résorption osseuse. Fig.12c : Comparaison clinique entre une alvéole cicatrisée naturellement et une alvéole traitée par ROG (figures de concept thérapeutique, Geistlich ; <https://www.geistlich.fr/fr/dentaire/domaines-therapeutiques/alveoledextraction/contexte-scientifique/>).

des patients, ils ont montré qu'après six mois, en utilisant les différents substituts, l'os régénéré avait généralement une structure osseuse médiocre, de type D3/D4. Les biomatériaux combinés ont entraîné une plus grande régénération osseuse, montrée par une faible quantité de particules résiduelles et d'os trabéculaire. La xéno greffe bovine a formé une plus grande quantité de matrice osseuse et moins d'espace médullaire, ce qui explique la valeur de densité élevée mesurée. Le sulfate de calcium présentait la plus grande quantité de particules résiduelles, tandis que les acides polylactiques et polyglycoliques présentaient la plus grande quantité d'espaces médullaires et le moins de particules résiduelles. Après plusieurs années, ils ont de nouveau comparé les densités osseuses des sites greffés à celle de l'os naturel du patient. L'os néoformé s'approchait à ce moment-là d'une densité de type D2. L'hydroxyapatite a donné un os remodelé de type D4 après 20 ans et la xéno greffe bovine a donné un os remodelé de type D2/D3, tout comme le P-15 après neuf années de suivi.

Ces auteurs alertent donc les praticiens sur l'attention qu'ils doivent accorder à la qualité de l'os qu'ils vont découvrir lors de l'implantation.

## CONCLUSION

L'implantologie a fait naître de nouvelles interrogations au sein de la

communauté scientifique. L'obtention d'un volume osseux exploitable est devenue une condition *sine qua non* pour une réhabilitation implantaire. Dès lors, la réflexion est passée d'une politique de correction (*greffe d'apposition, distraction osseuse*) à une attitude préventive de conservation de l'os alvéolaire au

moment même de l'avulsion. La technique de ROG s'est instaurée comme le traitement de choix. À l'heure actuelle, les multiples études et analyses n'ont pas réussi à révéler quel biomatériau de substitution générerait le meilleur résultat, ni l'impact positif ou négatif de procéder par un soulèvement de lambeau.

Cependant, il y a un principe à retenir. En matière de préservation osseuse, il vaut toujours mieux agir et effectuer une ROG que de laisser l'alvéole cicatriser seule. Les conditions anatomiques en seront beaucoup plus favorables, quels que soient les biomatériaux choisis et la réhabilitation envisagée. ☺

## la biblio'

- ARBEZ B, KUN-DARBOIS JD, CONVERT T, GUILLAUME B, MERCIER P, HUBERT L, CHAPPARD D : « *Biomaterial granules used for filling bone defects constitute 3D scaffolds : porosity, microarchitecture and molecular composition analyzed by microCT and Raman microspectroscopy* ». J Biomed Mater Res B Appl Biomater, 2018 : doi : 10.1002/jbm.b.34133.
- ATHANASIOU KA, NIEDERAUER GG, AGRAWAL CM : « *Sterilization, toxicity, biocompatibility and clinical applications of polylactic acid/polyglycolic acid copolymers* ». Biomaterials, 1996; 17 : 93-102.
- AVILA-ORTIZ G, ELANGO VAN S, KRAMER K, BLANCHETTE D, DAWSON D : « *Effect of alveolar ridge preservation after tooth extraction : a systematic review and meta-analysis* ». Journal of dental research, 2014; 93 : 950-958.
- BABBUSH CA : « *A new atraumatic system for tooth removal and immediate implant restoration* ». Implant dentistry, 2007; 16 : 139-145.
- BARONE A, TOTI P, PIATTELLI A, IEZZI G, DERCHI G, COVANI U : « *Extraction socket healing in humans after ridge preservation techniques : comparison between flapless and flapped procedures in a randomized clinical trial* ». Journal of Periodontology, 2014; 85 : 14-23.
- BLUS C, SZMUKLER-MONCLER S : « *Atraumatic tooth extraction and immediate implant placement with Piezosurgery : evaluation of 40 sites after at least 1 year of loading* ». The International journal of periodontics & restorative dentistry, 2010; 30 : 355.
- CHAI F, RAOU L, WISS A, FERRI J, HILDEBRAND H : « *Les biomatériaux de substitution osseuse : classification et intérêt* ». Revue de stomatologie et de chirurgie maxillo-faciale, 2011; 112 : 212-221.
- CHAPPARD D, GUILLAUME B, MALLET R, PASCARETTI-GRIZON F, BASLÉ MF, LIBOUBAN H : « *Sinus lift augmentation and beta-TCP : a microCT and histologic analysis on human bone biopsies* ». Micron, 2010; 41 : 321-326.
- CHAPPARD D, TERRANOVA L, MALLET R, MERCIER P : « *3D Porous Architecture of Stacks of beta-TCP Granules Compared with That of Trabecular Bone : A microCT, Vector Analysis, and Compression Study* ». Front Endocrinol (Lausanne), 2015; 6 : 161.
- DAHLIN C, JOHANSSON A : « *Iliac crest autogenous bone graft versus alloplastic graft and guided bone regeneration in the reconstruction of atrophic maxillae : a 5-year retrospective study on cost-effectiveness and clinical outcome* ». Clinical implant dentistry and related research, 2011; 13 : 305-310.
- DANAN M, KRUK H, CHEVALIER G, CHERKAOUIS, DANCHEVA B, BENSÂÏD X : « *Implantologie dans le plan de traitement parodontal* ». EMC - Médecine Buccale, 2017; 12 : 1-22.
- DUMAS A, GAUDIN-AUDRAIN C, MABILLEAU G, MASSIN P, HUBERT L, BASLÉ MF, CHAPPARD D : « *The influence of processes for the purification of human bone allografts on the matrix surface and cytocompatibility* ». Biomaterials, 2006; 27 : 4204-4211.
- FESTA VM, ADDABBO F, LAINO L, FEMIANO F, RULLO R : « *Porcine-derived xenograft combined with a soft cortical membrane versus extraction alone for implant site development : a clinical study in humans* ». Clinical implant dentistry and related research, 2013; 15 : 707-713.
- FEUERSTOSS L : « *Limiter l'élévation de température des forages osseux* ». Dentoscope n°171, 2017.
- FICKL S, ZUHR O, WACHTEL H, BOLZ W, HUERZELER M : « *Tissue alterations after tooth extraction with and without surgical trauma : a volumetric study in the beagle dog* ». Journal of Clinical Periodontology, 2008; 35 : 356-363.
- FICKL S, ZUHR O, WACHTEL H, STAPPERT CF, STEIN JM, HÜRZELER MB : « *Dimensional changes of the alveolar ridge contour after different socket preservation techniques* ». Journal of clinical periodontology, 2008; 35 : 906-913.
- FRYDMAN N : « *Extraction-préservation alvéolaire à visée implantaire : stratégie thérapeutique* ». Médecine buccale chirurgie buccale, 2015; 21 : 141-147.
- GUILLAUME B : « *Les greffes osseuses, in : Tissu osseux et biomatériaux en chirurgie dentaire* ». Eds B. Guillaume, M. Audran and D. Chappard; Quintessence International, Paris, (2014), 24, 337-366.
- GUILLAUME B : « *Filling bone defects with beta-TCP in maxillofacial surgery : A review* ». Morphologie, 2017; 101 : 113-119.
- GUILLAUME B, GAUDIN C, GEORGEAULT S, MALLET R, BASLÉ MF, CHAPPARD D : « *Viability of osteocytes in bone autografts harvested for dental implantology* ». Biomed Mater, 2009; 4 : 15012.
- HÄMMERLE CH, ARAÚJO MG, SIMION M, GROUP OC : « *Evidence-based knowledge on the biology and treatment of extraction sockets* ». Clinical oral implants research, 2012; 23 : 80-82.
- HORNIG HP, OFFERMANN T : « *Device for the removal of teeth* ». Google Patents (2007).
- HOROWITZ R, HOLTZCLAW D, ROSEN PS : « *A review on alveolar ridge preservation following tooth extraction* ». Journal of Evidence Based Dental Practice, 2012; 12 : 149-160.
- INTINIG, ANDREANAS, INTINI FE, BUHITER J, BOBEK LA : « *Calcium sulfate and platelet-rich plasma make a novel osteoinductive biomaterial for bone regeneration* ». Journal of translational medicine, 2007; 5 : 13.
- MASAKI C, NAKAMOTO T, MUKAIBO T, KONDO Y, HOSOKAWA R : « *Strategies for alveolar ridge reconstruction and preservation for implant therapy* ». Journal of Prosthodontic Research, 2015; 59 : 220-228.
- MOHAN KP, RAVINDRA RN, ROOPA D, KISHORE KK : « *Atraumatic surgical extrusion using periosteum in esthetic zone : A case series* ». Journal of conservative dentistry : JCD, 2013; 16 : 175.
- MUSKA E, WALTER C, KNIGHT A, TANEJAP, BULSARAY, HAHN M, DESAI M, DIETRICH T : « *Atraumatic vertical tooth extraction : a proof of principle clinical study of a novel system* ». Oral surgery, oral medicine, oral pathology and oral radiology, 2013; 116 : e303-e310.
- NAZARIAN A : « *An efficient approach to full-mouth extractions* ». Dentistry today, 2011; 30 : 94.
- NEFUSSI JR : « *Biologie de la réparation osseuse : technique d'augmentation du volume osseux implantable* ». EMC (Elsevier Masson SAS, Paris) Médecine Buccale, 2011 : 28-815-M-802.
- PAPADIMITRIOU DE, GEMINIANI A, ZAHAVIT, ERCOLICI : « *Sonosurgery for atraumatic tooth extraction : a clinical report* ». The Journal of prosthetic dentistry, 2012; 108 : 339-343.
- SCHWARTZ C : « *Bilan de 15 ans d'utilisation des substituts osseux de synthèse en chirurgie orthopédique et en traumatologie* ». e-mémoires de l'Académie nationale de chirurgie, 2010; 9 : 76-86.
- SHARMA SD, VIDYA B, ALEXANDER M, DESHMUKH S : « *Periotome as an aid to atraumatic extraction : A comparative double blind randomized controlled trial* ». Journal of maxillofacial and oral surgery, 2015; 14 : 611-615.
- TAN WL, WONG TL, WONG MC, LANG NP : « *A systematic review of post-extraction alveolar hard and soft tissue dimensional changes in humans* ». Clinical oral implants research, 2012; 23 : 1-21.
- TAVAREZ RRDJ, DOS REIS WLM, ROCHA AT, FIROOZMAND LM, BANDÉCA MC, TONETTO MR, MALHEIROSAS : « *Atraumatic extraction and immediate implant installation : The importance of maintaining the contour gingival tissues* ». Journal of international oral health : JIOH, 2013; 5 : 113.
- TEN HEGGELER J, SLOT D, VAN DER WEIJDEN G : « *Effect of socket preservation therapies following tooth extraction in non-molar regions in humans : a systematic review* ». Clinical oral implants research, 2011; 22 : 779-788.
- TRAINI T, PIATTELLI A, CAPUTI S, DEGIDI M, MANGANO C, SCARANO A, PERROTTI V, IEZZI G : « *Regeneration of human bone using different bone substitute biomaterials* ». Clinical Implant Dentistry and Related Research, 2015; 17 : 150-162.
- VAN DER WEIJDEN F, DELL'ACQUA F, SLOT DE : « *Alveolar bone dimensional changes of post-extraction sockets in humans : a systematic review* ». Journal of clinical periodontology, 2009; 36 : 1048-1058.
- VERDINO JB, MARDENALOM D : « *Exo Safe : l'extraction atraumatique et mini-invasive* ». Dentoscope, 2015; 154 : 46-47.
- VIGNOLETTI F, MATE SANZ P, RODRIGO D, FIGUERO E, MARTIN C, SANZ M : « *Surgical protocols for ridge preservation after tooth extraction. A systematic review* ». Clinical Oral Implants Research, 2012; 23 : 22-38.
- YAMADA M, EGUSA H : « *Current bone substitutes for implant dentistry* ». Journal of prosthodontic research, 2018; 62 : 152-161.

# Guide de la procédure de stérilisation



Protocole pour renforcer la sécurité du processus, de la collecte au stockage.

**L**a stérilisation est un processus qui s'articule autour de plusieurs phases. De sa réussite dépend l'exécution conforme de chaque étape, de la collecte au stockage. La gamme *Pro System* permet d'appliquer un protocole avancé, efficace, efficient et renouvelable, destiné

à renforcer la sécurité et à optimiser les ressources du cabinet. Pour une stérilisation sûre, il est important d'organiser une « zone saleté » et une « zone propreté » en établissant des protocoles et des procédures internes spécifiques. Toutes les phases, de la collecte à la stérilisation, doivent être exécutées par les opérateurs dotés des équipements de protection individuelle EPI (Directive 89/686/CEE).

## LE PROTOCOLE DE STÉRILISATION

### 1 - COLLECTE

Après l'identification de l'instrumentation utilisée et souillée durant les soins, l'objectif est de préparer l'opération suivante de décontamination. Cette

phase est exécutée au moyen d'équipements de protection individuelle (EPI).

### DÉCONTAMINATION

Cette procédure obligatoire durant les opérations de nettoyage a pour but de stopper et diminuer le développement microbien de l'instrumentation utilisée durant les soins. Elle comporte l'immersion des instruments contaminés dans une solution désinfectante virucide et bactéricide.

### 2 - NETTOYAGE

Cette phase prévoit le lavage manuel ou mécanique de l'instrumentation. Le lavage mécanique prévoit l'utilisation de cuves à ultrasons et de thermo-désinfecteurs qui permettent la destruction physique et chimique des virus, bactéries, champignons, etc.

### LAVAGE À ULTRASONS

Effectué au moyen de cuves à ultrasons, il est essentiel pour nettoyer les parties

de l'instrumentation difficiles à atteindre ou pour éliminer les « souillures » résistantes (par exemple : ciment, résine).

### 3 - THERMO-DÉSINFECTION

Il s'agit de la phase de désinfection thermique à 90° qui a lieu au terme du cycle de lavage automatique de l'instrumentation. Cette phase comprend le lavage, le rinçage, la désinfection et le séchage de l'instrumentation qui sera, au terme du traitement, parfaitement sèche et désinfectée et prête pour un cycle de stérilisation efficace.

### 4 - CONDITIONNEMENT

Cette phase a pour but de maintenir la stérilité de l'instrument pendant un certain temps après le processus de stérilisation. Elle prévoit la mise sous sachet de l'instrument décontaminé, lavé, désinfecté, rincé, séché, contrôlé et entretenu de manière à ce qu'il reste stérile au fil du temps (UNI EN ISO 11607-1 et UNI EN 868-5).

## Euronda France

Tél. : 03 44 06 69 70

@ : info@euronda.fr

3w : euronda.fr

Écrivez à info@euronda.fr pour recevoir le Guide de la stérilisation complet (PDF)



5

6

7

### 5 - STÉRILISATION

La phase de stérilisation a pour but d'éliminer toute forme microbienne vivante y compris les spores et les champignons. Elle doit être conforme à la norme EN 17665-1 et respecter les protocoles prévus par le fabricant.

#### TESTS DE CONTRÔLE

Les tests obligatoires permettent de contrôler le bon fonctionnement de la machine ainsi que le processus de stérilisation. Les contrôles sont effectués de manière systématique selon le protocole interne du cabinet. Il est conseillé de les effectuer selon la fréquence <sup>(1)</sup> suivante :

- tous les jours : test du vide (Vacuum Test),
- tous les jours : test de pénétration de la vapeur dans des corps creux (Helix Test) ou poreux (Test de Bowie&Dick),
- chaque cycle : test de contrôle des paramètres du cycle,
- chaque mois : test de la bande de soudage (Euroseal Check Test).

### 6 - TRAÇABILITÉ-RETRAÇABILITÉ

La traçabilité permet d'assurer le suivi de l'efficacité de la machine ainsi que les résultats des contrôles. Elle consiste à indiquer clairement les informations suivantes sur les sachets : jour de stérilisation, autoclave utilisé, type de cycle effectué, numéro séquentiel, résultat, opérateurs impliqués (charge et décharge) et date d'échéance prévue par le protocole interne de stérilisation. La traçabilité permet de retracer le parcours de stérilisation de l'instrument. L'indication figurant sur le sachet doit être associée

au registre de stérilisation dans lequel sont stockés les tests de contrôle du fonctionnement de l'autoclave.

#### STOCKAGE

L'objectif est de conserver l'instrument stérilisé dans des conditions optimales pendant la durée prévue par le protocole de stérilisation.

### 7 - TRAITEMENT DE L'EAU

Tous les autoclaves Euronda Pro System doivent être fournis avec de l'eau déminéralisée afin d'assurer leur bon

fonctionnement. Il est donc essentiel d'adopter un outil efficace pour traiter l'eau. L'eau déminéralisée garantit une performance optimale et prolonge la durée de vie des autoclaves.

#### ENTRETIEN

L'entretien préventif et correctif des DM (dispositifs médicaux) est obligatoire et fondamental pour conserver le marquage CE sur le dispositif (art. 2 Directive 93/42 CEE, Décret législatif 46/1997 et modifications ultérieures).

Garantissant la fiabilité des appareils, il est essentiel pour maintenir la validité de la garantie ou de l'extension de garantie. Il doit être exécuté par des techniciens agréés par Euronda et cela doit être démontrable. Dans le cas contraire, la garantie ou l'extension de garantie est annulée. ⇄



<sup>(1)</sup> Fréquence des tests suggérée par Euronda.

# Les sujets scientifiques de l'ADF

« Soigner, l'engagement qui nous unit » est le thème du congrès 2018. Avant-goût du programme scientifique sur des sujets incontournables de l'odontologie d'aujourd'hui.



## SÉCURISER L'INTERVENTION : DEMAIN JE POSE MON PREMIER IMPLANT

**DR JEAN-PAUL MANGION**



- *Dr en chirurgie dentaire*
- *Attaché d'enseignement clinique (diplôme universitaire d'implantologie - univ. de Corse)*
- *Chargé de cours sur l'asepsie (univ. de Corse)*

« Demain je pose mon premier implant ». Ce geste, qui semble anodin pour l'implantologiste confirmé, va pourtant susciter bon nombre de questions pour celui qui se décide à franchir le pas : ma formation est-elle suffisante ? Celle de mon assistante aussi ? Pour ce qui concerne ma salle de soins, est-elle adaptée à la chirurgie ? Son nettoyage (*bionettoyage*) est-il à la mesure de l'acte invasif que je suis amené à réaliser ? Mon assistante et moi, maîtrisons-nous suffisamment le déroulé de la préparation de la salle ? de l'installation de la table jusqu'à la pose des champs ? Les champs stériles que j'ai déjà en stock sont-ils adaptés à ce type de chirurgie ? Suis-je sûr qu'il ne me manquera pas quelque chose pour mener à bien cette intervention ? Maîtrisons-nous suffisamment, mon

assistante et moi, les séquences chirurgicales pour nous lancer ? En dehors de toutes ces questions justifiées, la réalité, en matière d'asepsie, est que lorsque nous réalisons un acte d'odontologie classique, s'il nous arrive d'être à cours d'un produit pharmaceutique, d'un composite ou d'un plateau stérile, nous pourrions toujours demander à notre assistante d'aller le chercher dans le stock, sans que cela pose problème. Dans le pire des cas nous pourrions toujours reporter l'acte à une date ultérieure sans aucune conséquence majeure ni pour le patient ni pour le cabinet. En est-il de même en chirurgie implantaire ? Si on débute une intervention sans s'être assuré de disposer de l'ensemble des dispositifs médicaux stériles, une fois habillé, il sera difficile d'accéder au stock sans rompre la chaîne d'asepsie. Si on est novice dans la réalisation d'un acte, c'est essentiellement le cerveau préfrontal qui sera sollicité puisque notre expérience est nulle et ne nous aura donné aucune habitude. Or celui-ci n'est capable de gérer que de 4 à 6 items à la fois. Au-delà, l'excès d'information risque dangereusement de pousser l'opérateur à l'erreur. D'où l'intérêt de « sécuriser l'intervention » en amont. Le but de cette communication est de passer en revue, de manière didactique, l'ensemble des points à vérifier avant toute intervention. Ces points concerneront aussi bien les locaux d'intervention, que le matériel, le personnel soignant et le patient. Nous proposerons un protocole de mise en place du plateau technique, et de son maintien jusqu'à son utilisation.

Conférence B14 - Points de vue. 28 nov. - 9 h - 10 h 30.  
Resp. scientifique : Pascal VALENTINI.  
Autres conférenciers : Jean-Michel FERRANDI :  
La planification du cas. Olivier HENRY-SAVAJOL :  
La chirurgie : les bons réflexes.

## GUÉRIR ET CONSERVER : L'ENDODONTIE PENSÉE POUR LE FUTUR

**DR PIERRE MACHTOU**



- *Responsable scientifique*
- *Docteur en chirurgie dentaire*
- *Docteur en sciences odontologiques*
- *Professeur émérite, univ. Paris Diderot (Paris 7)*

Le traitement endodontique est aujourd'hui une procédure bien codifiée avec un pourcentage de succès très élevé y compris lorsque les dents sont infectées. Les études épidémiologiques à grande échelle effectuées sur le long terme montrent un taux de survie des dents déulpées de l'ordre de 97 % après 8 ans et on a constaté que la perte des dents traitées était liée à l'absence de restauration coronaire. Ainsi, cette dernière, lorsqu'elle est adéquate et effectuée rapidement, sert un double objectif : non seulement elle protège la dent de la fracture tout en lui redonnant sa fonction mais également elle permet d'assurer la pérennité du traitement endodontique dans le temps en éliminant les risques d'une percolation coronaire.

Le titre de la séance ne propose donc pas d'en-visager ce que sera l'endodontie de demain mais bien de souligner l'importance du *continuum* endodontie-restauratrice pour le maintien du succès endodontique et donc de la dent sur l'arcade dentaire. Les modalités thérapeutiques actuelles et validées y seront décrites.

Détail des conférences en page 46.





## informations

Congrès AFD 2018

27 novembre au 1<sup>er</sup> décembre - Palais des congrès - Paris - 3w : adfcongres.com

### LES MATÉRIAUX : SAVOIR D'OÙ ÇA VIENT POUR MIEUX SAVOIR OÙ ALLER DR MARTINE BONNAURE-MALLET

- Professeur des universités
- Praticien hospitalier en odontologie pédiatrique (enfants malades et oncologie) CHU de Rennes
- Chercheur : U-1241 Inserm - U-1341 Inra (univ. Rennes 1)
- Auteur de plus de 120 publications internationales



### DR JACQUES-OLIVIER PERS

- Professeur des universités
- Praticien hospitalier
- Unité de formation et de recherche d'odontologie de Brest
- Service d'odontologie, centre hospitalier régional universitaire Morvan (Brest)
- Unité INSERM U1227, Lymphocytes B et Autoimmunité (Brest)



Pour les patients comme pour les chercheurs, les cliniciens et les industriels, développer de nouvelles approches thérapeutiques nécessite un soutien fort de tous pour résoudre au mieux les problèmes liés aux pathologies bucco-dentaires que celles-ci soient infectieuses, inflammatoires ou fonctionnelles. Les progrès de l'odontologie en tant que science sont dépendants des résultats de sa recherche clinique, appliquée et

### ZÉRO CARIE EN 2026 ? MEHDI AIT-LAHSEN

- Chef de projet affaires scientifiques Colgate Palmolive



Fondé à Londres en 2013 avec le soutien de Colgate, le chapitre pan-européen de l'ACFF (*Alliance pour un futur sans carie*) a pour objectif que chaque enfant né après 2026 n'ait jamais de carie (ICDAS) tout au long de sa vie. Concrétiser cet objectif nécessite de franchir des étapes importantes et l'ACFF a produit un plan clair pour accélérer la transition vers des soins dentaires préventifs. Une multitude d'actions sont à mener pour y arriver, dans plusieurs domaines (*nutrition, politiques publiques,*

fondamentale. L'Institut français pour la recherche en odontologie (IFRO) soutient cette démarche depuis plus de 15 ans. Vous souhaitez comprendre le pourquoi et le comment d'une recherche dans le monde des matériaux dentaires, appréhender les dernières approches innovantes en régénération pulpaire, valider quel type de matériaux utiliser pour vos couronnes pédiatriques, cette séance est faite pour vous. En plus, vous aurez l'opportunité de découvrir l'IFRO et ses partenaires industriels qui évoqueront leurs projets de recherche vers des approches nouvelles dans l'identification d'actifs innovants ou vers un objectif « zéro caries » en 2026.

#### Conférenciers :

Stéphane SIMON : Les matériaux : savoir d'où ça vient pour mieux savoir où aller.

Michèle MULLER BOLLA : Couronne pédiatrique zircon ou métallique ? Que choisir pour la dent temporaire.

Cédric MAUPRIVEZ : Deux approches innovantes pour la régénération pulpaire : la thérapie cellulaire assistée.

Jean-Christophe FARGES, Emmanuelle RENARD : Deux approches innovantes pour la régénération pulpaire : la thérapie par matériau bio-actif.

Pierre-Marie VOISIN : Pourquoi utiliser des modèles in-vitro pour rechercher des actifs innovants ou mettre en valeur des formules existantes ?

pratique clinique, éducation des professionnels de santé...). L'un d'entre eux concerne les systèmes de rémunération des chirurgiens-dentistes, le « Policy Lab » de l'ACFF s'y est intéressé. Cette présentation aura pour objectif d'informer les chercheurs sur la nécessité d'identifier les acteurs dans les milieux fragmentés que sont les systèmes de santé, afin de potentialiser les résultats de leurs recherches, de comprendre les barrières qu'engendrent la transformation de tout système de santé, et enfin pourquoi la recherche en politique de santé est nécessaire pour favoriser un changement de paradigme préventif.

Conférence B24 - Thématique IFRO  
Mercredi 28 novembre - 14 h - 17 h



# COMBI touch ADOPTÉZ LE TOUT EN UN

www.mectron.fr  
mectronfrance@mectron.fr

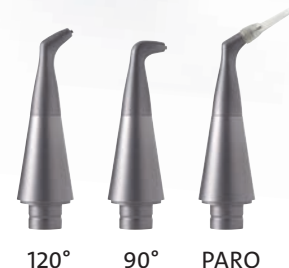N° Vert 0800 91 57 26

APPEL GRATUIT DEPUIS UN POSTE FIXE



unit de prophylaxie pour la  
maintenance paro-implantaire

- fonction soft mode pour un détartrage tout en douceur
- changement de poudre en un seul geste
- embout sous-gingival rotatif et flexible
- fonction extraction



120°

90°

PARO

CONGRÈS  
ADF  
2018

Visitez notre  
stand 1N16!

mectron  
medical technology

CE  
0476

Dispositif médical de classe IIa.  
Organisme notifié :  
KIWA CERMET ITALIA S.P.A  
Fabricant:  
Mectron S.p.A - Via Loreto 15/A,  
16042 Carasco (Italie)



## ANTICIPER LE SUCCÈS EN ENDODONTIE : STRATÉGIES DE TRAITEMENT

### PR SERGE BOUILLAGUET



• Professeur associé (département de médecine dentaire préventive et de premier recours - univ. de Genève - Suisse)

Les données actuelles de la littérature concernant les dents traitées endodontiquement mettent en évidence des taux moyens de survie à 10 ans supérieurs à 90 %. Dans certaines situations, ces taux avoisinent les 98 % alors que dans d'autres conditions les taux de succès n'excèdent pas les 86 %. Ainsi, les traitements endodontiques initiés sur des dents à vitalité positive

(traitement de la pulpite irréversible) sur des dents nécrosées ne présentant pas de foyer de parodontite apicale, ou présentant des restaurations coronaires capables de répartir les forces occlusales sont autant de facteurs influençant positivement la guérison endodontique. D'autres études mettent en évidence l'importance du diagnostic initial, la qualité de la mise en forme canalaire, l'efficacité de l'irrigation canalaire, la nécessité d'une médication intermédiaire, le niveau d'obturation apical.

Sur la base de ces données scientifiques parfois mal interprétées et dans le contexte d'une multiplication des instruments et des technologies applicables à l'endodontie, le praticien se trouve confronté à des

choix difficiles et se questionne sur la faisabilité et la prédictibilité des traitements endodontiques. Dans le cadre de cet exposé, nous nous efforcerons d'analyser les éléments de diagnostic à prendre en considération en vue de la mise en place d'une stratégie de traitement efficace. La question des nouvelles technologies visant à augmenter la reproductibilité des résultats obtenus et le confort du praticien sera également débattue et plus généralement la question du choix des instruments, produits, et techniques à utiliser. Les impératifs biologiques liés à la désinfection endodontique seront bien évidemment présentés en fonction du diagnostic initial et la nécessité de réaliser des séances de désinfection intermédiaire sera également discutée.

## RESTAURATIONS POST-ENDODONTIQUES ADHÉSIVES EN COMPOSITE

### PR DR IVO KREJCI



• Pr, chef du département d'endodontie et directeur du département de médecine dentaire préventive (université de Genève - Suisse)

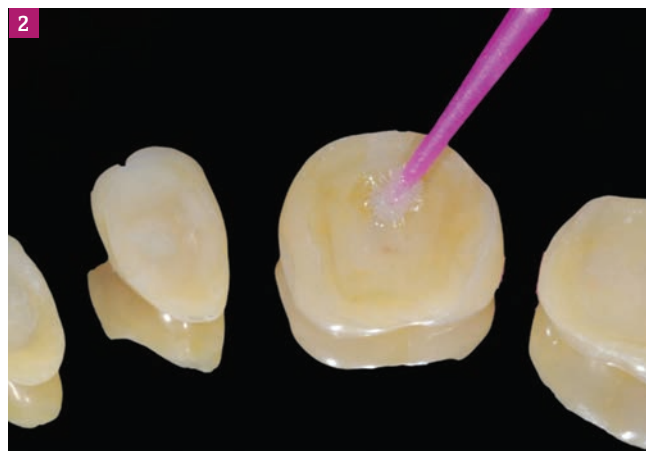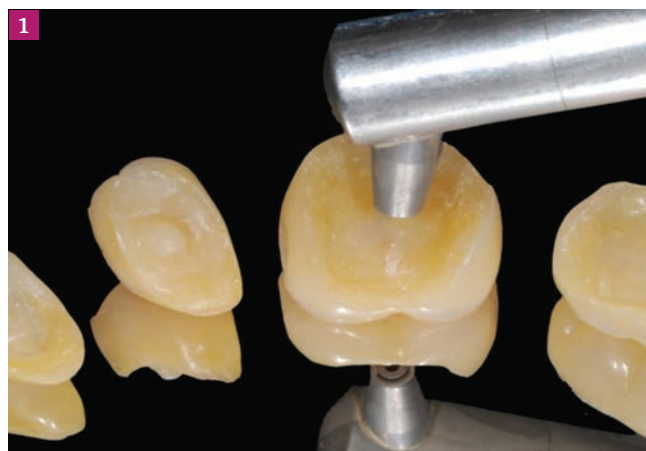Dans le cadre d'une médecine dentaire moderne, la restauration constitue, d'une manière générale, un élément préventif : elle est censée enrayer la pathologie, et conserver le maximum de substance dentaire existante. Les méthodes classiques de restauration d'une dent dépulpée, comme les tenons radiculaires, les moignons artificiels, et les couronnes, ne correspondent pas à ces exigences. En effet, elles demandent à sacrifier la substance dentaire de façon considérable pour le seul but d'une rétention fricative et macromécanique. À l'époque pré-adhésive, le principe mécanique constituait le seul moyen de rétention, sans autre choix possible. Aujourd'hui, la rétention mécanique peut être substituée par la rétention adhésive. Selon les dernières revues de littérature, les forces d'adhésion des systèmes adhésifs monocomposants universels sur l'émail et sur la dentine dépassent ceux de la meilleure colle industrielle, et se situent dans l'ordre de grandeur de 30 MPa. Sur une molaire grandement détruite, une telle force d'adhésion résulte de la rétention purement adhésive plus que suffisante. La surface adhésive d'une prémolaire et d'une dent antérieure est plus restreinte, d'où une rétention adhésive moins élevée par rapport à la molaire, mais malgré tout suffisante dans la majorité des cas. L'utilisation des tenons radiculaires, des moignons artificiels, et des couronnes sur des dents dépulpées, devient donc obsolète, à l'exception de quelques cas rares sur dentine contaminée qui empêchent d'établir une bonne adhésion. Au lieu de couronnes, les restaurations adhésives entrent en jeu en tant que restaurations modernes post-endodontiques.

Selon la sévérité de la destruction coronale de la dent dépulpée, le procédé des restaurations adhésives directes ou indirectes est engagé, avec ou sans recouvrement des cuspidés restantes. Dans le cas d'une dent dépulpée avec quantité suffisante de substance coronaire restante, des restaurations directes sont indiquées, et réalisées en composite direct. En ce qui concerne les cas

Fig.1 : La première étape du traitement adhésif sur un *onlay/ endocrown* adhésif en composite est le sablage à l'aide d'une poudre d'oxyde d'aluminium.  
Fig.2 : La deuxième étape du traitement adhésif sur un *onlay/ endocrown* adhésif en composite est l'application du système adhésif monocomposant universel, sans prépolymérisation.

à destruction coronaire importante, des restaurations indirectes sont préférables et sont principalement représentées par des *onlays* adhésifs (souvent appelés *endocrowns*). Les *endocrowns* peuvent être fabriquées en céramique ou en composite - ce dernier est cependant considéré comme matériau de prédilection grâce à ses propriétés biomécaniques mieux adaptées à la dent dépulpée. À noter que les *endocrowns* sont de plus en plus souvent fabriquées *via* des méthodes CFA/CFO, souvent *chairside*.

Plutôt rare, quand bien même récurrent, le principal problème clinique des *endocrowns* reste les fractures verticales qui s'avèrent catastrophiques dans le sens où elles n'intéressent pas seulement la restauration, mais également la dent entière, et amènent irrémédiablement à des extractions. L'étiologie de ces fractures demeure inconnue outre une hypothèse : elles seraient dues à une fissure importante préexistante qui, sous fatigue produite par la mastication, pourrait se propager à l'intérieur de la restauration. Pour pallier cet effet, des nattes en fibre de verre ont été introduites, en tant que *stressbreakers*, dans la procédure de restauration par *endocrowns*. Le scellement adhésif des *endocrowns* suit un protocole méticuleux devant être respecté à cent pour cent. La surface interne des *intradoss* en composite est sablée à l'aide de la poudre d'oxyde d'aluminium à 27 microns, sablage suivi de l'application d'un système adhésif monocomposant universel.



La surface dentinaire est scellée avec un système adhésif monocomposant universel recouvert avec du composite, lequel peut intégrer la natte en fibre de verre, avant la prise d'empreinte. Ce composite est sablé lors de la procédure de scellement, et l'émail est mordancé à l'aide de l'acide phosphorique à 37 % ; un système adhésif monocomposant universel est ensuite appliqué. Le matériau de scellement est un composite restauratif, rendu fluide par l'application de l'ultra-son, puis durci à la lumière.

Guérir et conserver : l'endodontie pensée pour le futur.  
Conférence B11 - Points de vue.  
28 novembre - 9 h - 10 h 30.

**Retrouvez l'ensemble des livres  
en odonto-stomatologie / orthodontie,  
nos revues académique  
et nos magazines professionnels**



**Commandez et retrouvez toutes nos collections sur  
[www.librairie-garanciere.com](http://www.librairie-garanciere.com)**

# ► les petites annonces

ÉCHANGES ENTRE PROFESSIONNELS

Pour un maximum de visibilité, le service « Petites Annonces » de Dentoscope vous propose ses formules « TOUT COMPRIS ». Rendez-vous sur : [edp-dentaire.fr/petites-annonces](http://edp-dentaire.fr/petites-annonces) pour connaître toutes les modalités !

## OFFRE D'EMPLOI

### Collaboration

2018-06-11-3

#### 78 - VAUX-SUR-SEINE

Dans les Yvelines 78 recherche collaborateur(trice) à temps partiel avec possibilité de reprendre le cabinet dans 1 an. Le cabinet, tenu depuis 40 ans, est particulièrement bien situé, bien équipé, dans des locaux récents accessibles handicapés. La patientèle est importante et fidèle. Cadre de vie et environnement agréables. Opportunité à saisir.

Tél. : 06 71 42 43 76

@ : [brochery.pierre@orange.fr](mailto:brochery.pierre@orange.fr)

2018-10-11-3 / 87 - LIMOGES

Cabinet dentaire moderne de 180 m<sup>2</sup>, situé à Limoges à proximité de la gare (3 salles de soins, 1 cabinet dentaire, 2 assistantes) recherche collaborateur. Omnipratique, implantologie, Cerec. Poste à pourvoir rapidement.

Tél. : 06 45 63 91 65

@ : [drdupuyjeandenis@gmail.com](mailto:drdupuyjeandenis@gmail.com)

## Assistant dentaire H/F

2018-09-29-2/ 36 - ÉCUEILLÉ

Situé près du zoo de Beauval, nous recherchons un ou une assistant(e) dentaire non qualifié(e) ayant environ 1 an d'expérience. Nous lui proposons d'obtenir sa qualification et son diplôme d'état en faisant sa formation CNQAOS à Tours tout en travaillant au cabinet. Ce dernier est situé dans une MSP de 9 praticiens médicaux. Temps partiel. Type de contrat : CDD. Type d'expérience : Débutant accepté

Tél. : 06 60 27 83 45

@ : [thierry@jantet.fr](mailto:thierry@jantet.fr)

## Commercial/Technicien H/F

2018-09-07-2 / 49 - CHOLET

Commercial(e) France et commercial(e) export. La société *Dental Hi Tec*, basée près de Cholet, est spécialisée dans les dispositifs médicaux *high-tech*, plus précisément dans les secteurs dentaire et esthétique. Venez rejoindre une équipe dynamique de 25 personnes réunies autour d'une même valeur : « Travailler sereinement ». Rattaché au

directeur commercial, vous assurez le développement des ventes et le suivi client sur un secteur défini (*région France ou pays export*), de matériels conçus et assemblés par vos collaborateurs. Votre travail est axé vers la satisfaction client. Nous comptons sur vos compétences suivantes pour avancer ensemble : organisé(e) et autonome, disposant d'une bonne capacité d'écoute et d'analyse, ayant une bonne présentation et un bon relationnel, étant force de proposition et disposant d'une capacité à convaincre, maîtrisant des outils modernes (*CRM, web, réseaux...*), parlant parfaitement anglais (*pour le commercial export*). Une expérience réussie de 2 à 5 ans sur un poste similaire est nécessaire mais nous comptons avant tout sur votre motivation, votre implication et votre savoir être pour être un(e) ambassadeur(*trice*) de qualité. Type de contrat : CDI. Type d'expérience : plus de 3 ans. Adressez vos candidatures à notre « responsable bonheur »

@ : [jobs@dentalhitec.com](mailto:jobs@dentalhitec.com)

## DEMANDE D'EMPLOI Assistant dentaire H/F

2018-09-30-1 / 33 - MÉRIGNAC

Madame, Monsieur, Je suis actuellement aide-soignante et souhaiterais me reconvertir en tant qu'assistante dentaire. Suite à mon acceptation à l'école (*Académie d'Art Dentaire à Bordeaux*), il me faut trouver un praticien volontaire pour me former et me guider durant mes 18 mois de formation sous forme de contrat de professionnalisation (*1 journée d'école par semaine*). Je suis sérieuse, dynamique, souriante et très impliquée. J'ai la volonté d'apprendre et mettrai toutes mes qualités au profit du chirurgien-dentiste, qui me fera l'honneur de me former, afin d'être la plus efficace et professionnelle possible. Je suis disponible dès aujourd'hui et j'ai hâte de pouvoir débiter cette formation. Je me tiens à votre disposition pour d'éventuelles informations supplémentaires. Je vous prie d'agréer Madame, Monsieur, l'expression de mes sincères salutations. **Gwendoline Toplan**.  
Type de contrat : contrat pro.  
Tél. : 06 60 38 76 46  
@ : [gwendoline.33@hotmail.fr](mailto:gwendoline.33@hotmail.fr)

## CABINET

### Vente

2018-09-12-1 / 01 - LAGNIEU

Proche Lyon. Vous souhaitez exercer selon votre convenance dans un cabinet de groupe en développant votre approche dans un cadre et des conditions d'exercice optimales (*secrétaire, assistante, matériel...*). Nous serions heureux de partager un entretien avec vous.

Tél. : 04 74 34 80 55

3w : [scm-Lagnieu.fr](http://scm-Lagnieu.fr)

2018-09-08-4 / 05 - MANOSQUE

Cède cabinet centre-ville Alpes-de-Haute-Provence. Un exercice dans une ville à 40 minutes d'Aix-en-Provence, au sein d'un cabinet clair, spacieux et bien aménagé. Des patients fidèles et demandeurs de soins de qualité, un bon chiffre d'affaires et une bonne rentabilité. Voici les ingrédients de votre futur cabinet dentaire. Mandat d'exclusivité *Hippocrate Transactions*. L'audit de ce cabinet est à votre disposition.

Tél. : 07 85 89 03 22

@ : [contact@hippocrate-transactions.fr](mailto:contact@hippocrate-transactions.fr)

3w : [hippocrate-transactions.fr/vends-cabine...](http://hippocrate-transactions.fr/vends-cabine...)

2018-10-19-4 / 06 - CANNES

Dans l'arrière-pays, à une trentaine de minutes du bord de mer, nous vous proposons un cabinet spacieux de deux fauteuils et d'un bloc opératoire. Le matériel récent y est très bien entretenu. Le chiffre d'affaires élevé est dû à une patientèle fidèle et demandeuse de soins de qualité. 240 nouveaux patients par an. Omnipratique et implantologie. Mandat d'exclusivité *Hippocrate Transactions*. L'audit est à votre disposition.

Tél. : 07 85 89 03 22

@ : [contact@hippocrate-transactions.fr](mailto:contact@hippocrate-transactions.fr)

3w : [hippocrate-transactions.fr/a-vendre-beau-cabinet-dentaire-dans-les-alpes-maritimes](http://hippocrate-transactions.fr/a-vendre-beau-cabinet-dentaire-dans-les-alpes-maritimes)

2018-10-14-1 / 06 - VENCE

Cause cessation d'activité cède mars 2019 cabinet centre-ville, 1 fauteuil (*possibilité d'un second*). Tenu 38 ans. Travail 3 jrs/sem. Omnipratique bon potentiel à développer avec patientèle agréable et fidèle. Informatisé *Carestream*.

Tél. : 04 93 58 13 90

@ : [delers.christine@gmail.com](mailto:delers.christine@gmail.com)

2018-09-04-2

#### 12 - ONET-LE-CHÂTEAU

Retraite fin 2018, propose collaboration vente avec/sans les murs. Bâtiment neuf 100 m<sup>2</sup>, parking privé, 2 salles de soins, radio panoramique. Prise d'empreinte optique *Carestream*, assistante. C.A. : 700 000 €. Photos sur demande.

Tél. : 06 65 42 80 68

@ : [jm.sauveplane@orange.fr](mailto:jm.sauveplane@orange.fr)

2018-09-08-8 / 12 - RODEZ

Dans la région aveyronnaise, vous exercerez dans un cabinet dont l'ergonomie en est un des points d'orgue. Activité d'omnipratique avec délégation de pose d'implants, pouvant se réaliser sur place. Chiffre d'affaires élevé, bénéfice à la hauteur. 2 fauteuils, panoramique, empreinte optique... Tout est prêt pour vous ! Mandat d'exclusivité *Hippocrate Transactions*. Audit à votre disposition.

Tél. : 07 85 89 03 22

@ : [contact@hippocrate-transactions.fr](mailto:contact@hippocrate-transactions.fr)

3w : [hippocrate-transactions.fr/a-ceder-cabi...](http://hippocrate-transactions.fr/a-ceder-cabi...)

2018-10-18-3 / 13 - MARSEILLE

Vente centre médico-dentaire Marseille zone franche de haut standing de 300 m<sup>2</sup> de cabinets médicaux conformes à toutes les normes + jardin 180 m<sup>2</sup>, sur 2 niveaux avec ascenseur. Installation complète dentaire avec fauteuil et équipement radiologique dentaire et stérilisation. Cabinet tenu 7 ans. Énorme potentiel, idéal pour création d'un centre dentaire ou installation de médecins et chirurgiens-dentistes en groupe pour activité et investissement immobilier médical.

Prix : 650 000 euros.

Tél. : 06 43 32 79 28

@ : [mbrnacia@gmail.com](mailto:mbrnacia@gmail.com)

**dentoscope**  
Journal + Internet

Rendez-vous sur :  
[edp-dentaire.fr/petites-annonces](http://edp-dentaire.fr/petites-annonces)  
pour connaître toutes les modalités !



# ► les petites annonces

ÉCHANGES ENTRE PROFESSIONNELS

2018-09-08-18

## 13 - PROCHE MARSEILLE

Au centre d'un centre commercial et d'une zone de chalandise importante, vous travaillerez dans une structure aménagée pour une pratique confortable. Vous exercerez en association dans une structure apte à satisfaire vos aspirations. Le chiffre d'affaires se situe au-delà de la moyenne de la profession, avec un bénéfice très confortable. Personnel de qualité et compétent. Audit à disposition.

Tél. : 07 85 89 03 22

@ : [contact@hippocrate-transactions.fr](mailto:contact@hippocrate-transactions.fr)  
3w : [hippocrate-transactions.fr/cession-dun-...](http://hippocrate-transactions.fr/cession-dun-...)

2018-09-08-9

## 14 - CALVADOS

Cède parts de SCM dans le Calvados. À 30 minutes du bord de mer normand, ce cabinet dentaire allie un chiffre d'affaires élevé et un résultat au-delà de la moyenne nationale. Le plateau technique est bien équipé. Mandat d'exclusivité Hippocrate Transactions. L'audit de ce cabinet est à votre disposition.

Tél. : 07 85 89 03 22

@ : [contact@hippocrate-transactions.fr](mailto:contact@hippocrate-transactions.fr)  
3w : [hippocrate-transactions.fr/dans-le-calvados-...](http://hippocrate-transactions.fr/dans-le-calvados-...)

2018-10-19-2 / 14 - CAEN

La mer à 30 minutes, Paris à 2 heures. Ce très beau cabinet, dont l'aménagement est adapté à un exercice de qualité, attend un praticien orthodontiste qualifié. Patientèle nombreuse dans ce cabinet réputé. Chiffre d'affaires élevé pour une très bonne rentabilité. Matériel complet, récent et très bien entretenu. Locaux à céder. Mandat d'exclusivité Hippocrate Transactions. L'audit de ce cabinet est à votre disposition.

Tél. : 07 85 89 03 22

@ : [contact@hippocrate-transactions.fr](mailto:contact@hippocrate-transactions.fr)  
3w : [hippocrate-transactions.fr/cabinet-dor-...](http://hippocrate-transactions.fr/cabinet-dor-...)

2018-09-25-2

## 22 - SAINT-BRIEUC

Au centre de cette ville dynamique, ce praticien désire céder sa patientèle et son très beau plateau technique en rez-de-chaussée. 2 fauteuils, 1 bloc opératoire et 1 panoramique. Patientèle nombreuse et peu de concurrence. Implantologie et omnipratique. Départ en retraite. Mandat d'exclusivité Hippocrate Transactions. L'audit de ce cabinet est à votre disposition.

Tél. : 07 85 89 03 22

@ : [contact@hippocrate-transactions.fr](mailto:contact@hippocrate-transactions.fr)  
3w : <http://www.hippocrate-transactions.fr/cabinet-dentaire-a-vendre-dans-le-centre-de-saint-brieuc>

2018-05-14-1

## 26 - ROMANS-SUR-ISÈRE

Vallée du Rhône-Drôme, 2 h 15 Paris TGV, 2 h de la mer, 1 h de la montagne, dans ville agréable, vend cabinet pluridisciplinaire tenu 38 ans par couple de chirurgiens-dentistes. 3D, implantologie, très bien situé et tout équipé. Accès handicapés, parking, gros C.A. Idéal pour couple chirurgiens-dentistes ou 2-3 praticiens.

Tél. : 06 61 77 11 04

@ : [philippe.caserta662@orange.fr](mailto:philippe.caserta662@orange.fr)  
3w : [dr-caserta-philippe.chirurgiens-dentistes.fr](mailto:dr-caserta-philippe.chirurgiens-dentistes.fr)

2018-06-08-1 / 28 - CHARTRES

À reprendre plateau technique 200 m<sup>2</sup>, rdc, qualité de travail et rentabilité. Totalemment adapté à une dentisterie de groupe qualitative (paro, implanto omnipratique, prothèse). 3 salles de soins identiques sur jardin (équipements complets Saratoga dernière génération avec générateurs radios, scialytiques et fauteuils avec travelling, meubles Pinifarina Tubs and Tray). 1 bloc opératoire (SAS, table pont, scialytique de bloc opératoire, moteur WH, aspiration chirurgicale). 1 salle de radiologie (panoramique et cone beam 3D). 1 salle de stérilisation avec 2 stérilisateur Melag, 1 chaîne de stérilisation Gamasonic. 1 salle motivation hygiène/paro. 1 salle de réunion/bureau. Accessibilité handicapés aux normes ERP. Normes ASN, Socotec contrôlées et validées septembre 2016 (rapport ASN en ligne). Climatisation générale du cabinet en sous-sol. Compresseur Duo Dürr en sous-sol. SELARL. C.A. 2017 : 1 524 462 €.

Tél. : 06 19 87 58 59

@ : [mjprofeel@aol.com](mailto:mjprofeel@aol.com)

2018-09-08-15

## 29 - PROCHE CONCARNEAU

Vous souhaitez exercer à proximité du bord de mer, et profiter de cet air marin breton régénérateur. Le cabinet est situé entre Finistère et Morbihan. N'hésitez pas ! Ce cabinet dentaire est fait pour vous. Au sein d'une maison médicale, et au cœur d'une zone de chalandise importante, le praticien cédant a su développer une patientèle fidèle. Très peu de confrères aux alentours. La sérénité est le maître mot de ce cabinet. Mandat d'exclusivité Hippocrate Transactions. L'audit de ce cabinet est à votre disposition.

Tél. : 07 85 89 03 22

@ : [contact@hippocrate-transactions.fr](mailto:contact@hippocrate-transactions.fr)  
3w : [hippocrate-transactions.fr/a-vendre-cabinet-dentaire-bord-de-mer-sud-bretagne](http://hippocrate-transactions.fr/a-vendre-cabinet-dentaire-bord-de-mer-sud-bretagne)

2018-06-06-1 / 31 - TOULOUSE

Vends cabinet dentaire 1 poste. Faibles charges. Informatisé, climatisé. Pas de personnel. Étudie toutes propositions.

Tél. : 06 37 54 35 89

@ : [cabinetdentaire31@laposte.net](mailto:cabinetdentaire31@laposte.net)

2018-10-04-1 / 34 - MONTPELLIER

À vendre cabinet d'orthodontie. Une collaboration peut être envisagée avant la cession des parts. Pour toutes informations, écrire à Maître Didier Puech cabinet d'avocats ELEOM 15 passage Lonjon 34000 Montpellier.

2018-09-08-21 / 35 - RENNES

Ce superbe cabinet aménagé il y a peu d'années vous apportera la satisfaction d'un exercice dans des conditions idéales. Cabinet créé il y a plus de 40 ans, patientèle aisée et demandeuse de soins de qualité, environnement paisible. La région de Rennes est en pleine expansion. Mandat d'exclusivité Hippocrate Transactions. Audit à disposition.

Tél. : 07 85 89 03 22

@ : [contact@hippocrate-transactions.fr](mailto:contact@hippocrate-transactions.fr)  
3w : <http://www.hippocrate-transactions.fr/cede-cabinet-...>

2018-09-29-1 / 36 - ÉCUEILLÉ

Vds cabinet en Val-de-Loire (proximité zoo de Beauval). Créé en 2012. Situé en ZRR et zone très sous-dotée dans maison santé pluridisciplinaire de 9 praticiens (médecins, kinésithérapeute, podologue, infirmiers, orthophoniste, diététicienne, ostéopathe). Déco design, très bien équipé (pano 2D, CBCT, laser, réseau informatique, logiciel Julie, rotation continue X-Smart Plus Protaper/Wave-One, etc.). Secrétaire + assistante. Potentiel à développer. Cause vente : mutation conjoint.

Tél. : 06 60 27 83 45

@ : [thierry@jantet.fr](mailto:thierry@jantet.fr)

2018-09-13-1

## 36 - ÉGUZON

Limite Indre/Creuse. Chef-lieu de canton touristique. ZRR. Jeune retraité. 4 000 fiches. Pas de concurrence. Dérogation normes. 2 fauteuils (Proma ambidextre et Flex), 2 carts (Zilfor), 2 postes informatiques. Rvg Julie. 2 médecins. 2 kinés. Pharmacie. Infirmiers. Collège. Clientèle : 1 €. Matériel : 30 k.

Avec/sans les murs.

Tél. : 06 81 70 16 49

@ : [dominiq36@hotmail.fr](mailto:dominiq36@hotmail.fr)

**dentoscope**  
Journal + Internet

Rendez-vous sur :  
**[edp-dentaire.fr/](http://edp-dentaire.fr/petites-annonces)**  
**petites-annonces**  
pour connaître toutes  
les modalités !



2018-10-19-6

## 37 - TOURS

À proximité Tours, un très beau plateau technique associé à une très belle activité. 1 h de Paris, 2 h de la mer, au cœur de la France et des Châteaux de la Loire. Une région dynamique. Le praticien a installé un superbe cabinet dentaire dans un pôle médical. L'organisation mise en place ne nécessite plus que votre venue. Tout est fait pour un exercice agréable et rémunérateur. 2 fauteuils, 1 panoramique. Stérilisation aux normes. Aucun travaux. Mandat d'exclusivité Hippocrate Transactions. L'audit de ce cabinet est à votre disposition.

Tél. : 07 85 89 03 22

@ : [contact@hippocrate-transactions.fr](mailto:contact@hippocrate-transactions.fr)  
3w : [hippocrate-transactions.fr/a-proximité-...](http://hippocrate-transactions.fr/a-proximité-...)

2018-09-08-14

## 38 - CLAIIX

Votre futur cabinet dentaire dans un cadre majestueux à Claix (Isère). Ce confrère cède sa part de l'association avec deux autres praticiens. Plus de trente ans après l'avoir créé, il est à même d'assurer la transmission d'un très bel outil de travail. La quiétude de l'environnement, alliée à la sérénité qui règne dans ce cabinet vous assurera un exercice de qualité. La patientèle est nombreuse et fidèle au cabinet. Le centre de Grenoble est à 20 minutes. L'audit de ce cabinet est à votre disposition.

Tél. : 07 85 89 03 22

@ : [contact@hippocrate-transactions.fr](mailto:contact@hippocrate-transactions.fr)  
3w : [hippocrate-transactions.fr/cabinet-dent-...](http://hippocrate-transactions.fr/cabinet-dent-...)



# ► les petites annonces

ÉCHANGES ENTRE PROFESSIONNELS

2018-10-19-1

## 38 - SAINT-QUENTIN-FALLAVIER

Cause retraite vend cabinet. Exercice de groupe avec 1 associée et 1 collaboratrice, assistantes impliquées. Chiffre d'affaires attractif, fort potentiel dans région dynamique. Cadre de vie non stressant. Cabinet bien équipé (*panoramique/ climatisation*). Bonne réputation, ambiance saine. Dérogation, personnes à mobilité réduite. Loyer modéré (620 €). Patientèle fidèle. Prothésiste à proximité.

Tél. : 04 74 94 26 81

@ : rivatdame@hotmail.fr

## 2018-09-08-19 / 38 - GRENOBLE

Ce cabinet tenu depuis 40 ans est très bien organisé. Résultat comptable à la hauteur de la qualité des soins dispensés. Tout est prêt pour votre exercice dans d'excellentes conditions de travail.

Tél. : 07 85 89 03 22

@ : contact@hippocrate-transactions.fr

3w : hippocrate-transactions.fr/cabinet-dent...

## 2018-09-08-5 / 38 - GRENOBLE

Au sein d'un très beau cabinet, vous exercerez au sein d'une asso. de deux praticiens. Cadre de vie et de travail excep. C.A. élevé pour une très bonne renta. Exclu. *Hippocrate Transactions*. Audit à disposition.

Tél. : 07 85 89 03 22

@ : contact@hippocrate-transactions.fr

3w : hippocrate-transactions.fr/tres-belle-a...

2018-10-15-1

## 42 - SAINT-ÉTIENNE

À saisir 50 000 € cause inaptitude. Locaux récents 2005, 100 m<sup>2</sup>, 2 garages. 3 fauteuils dont un de juin 2014. Matériel récent : compresseur *Dürr* 2015, aspiration *Dürr* 2016, meubles 2016, *Kavo Care* 2016. Réseau 4 postes *Visiodent*. Radio numérique *Digora*. 2 caméras endo buccales dont *Carestream* 12/2016. Prise de teinte numérique « shade eye ». Cession cause santé et retraite. Avec ou sans assistante. Voir descriptif détaillé et photos sur mon site.

@ : outspam@orange.fr

3w : vente-cabinet-dentaire.fr

**dentoscope**

Journal + Internet  
la formule gagnante  
de toutes vos annonces

2018-09-08-6

## 44 - NANTES

Votre cabinet dentaire en périphérie du centre. Au sein de locaux impeccables, ce cabinet dentaire vous apportera un exercice paisible. La clientèle fidélisée par la praticienne attend un successeur dont la communication est un atout. Rentabilité assurée et chiffre d'affaires prothèse à développer. Possibilité de démarrer une activité d'implantologie si vous êtes demandeur. Mandat d'exclusivité *Hippocrate Transactions*. L'audit de ce cabinet est à votre disposition.

Tél. : 07 85 89 03 22.

@ : contact@hippocrate-transactions.fr

3w : hippocrate-transactions.fr/superbe-cabi...

2018-09-25-1

## 44 - NANTES

Dans l'hyper-centre de Nantes, vous aurez l'opportunité de développer votre activité dentaire et notamment implantaire. La structure équipée de deux fauteuils et d'une radio panoramique peut être développée dans ces vastes locaux. La patientèle est exigeante et demandeuse de soins de qualité. Mandat d'exclusivité *Hippocrate Transactions*. L'audit de ce cabinet est à votre disposition.

Tél. : 07 85 89 03 22

@ : contact@hippocrate-transactions.fr

3w : http://www.hippocrate-transactions.fr/

vosre-structure-dentaire-dans-le-centre-de-nantes

2018-10-09-1

## 44 - SAINT-JOACHIM

Vends cabinet dentaire tenu 40 ans. Équipements : fauteuil *Kavo*, *Visiodent*, *RVG*. Pas de personnel. 2<sup>e</sup> salle de soins prééquipée. Maison particulière dans bourg de 4 000 hab., seul praticien.

Cabinet situé à proximité de

Saint-Nazaire, La Baule.

Tél. : 02 40 88 42 66

@ : seguin.g2@wanadoo.fr

2018-05-30-1

## 44 - SAVENAY

Au centre de cet agréable village situé à 30 minutes de Nantes, vous exercerez sans concurrence. Le chiffre d'affaires est élevé avec une très bonne rentabilité. Équipement : 1 fauteuil et une radio panoramique. Pas de personnel. Mandat d'exclusivité *Hippocrate Transactions*. L'audit de ce cabinet est à votre disposition.

Tél. : 07 85 89 03 22

@ : contact@hippocrate-transactions.fr

3w : hippocrate-transactions.fr/a-vendre-cabinet-dentaire-loire-atlantique

2018-05-21-6

## 45 - MONTARGIS

Cession de cabinet : prix de vente de 60 k€. Situé dans une commune rurale de plus 3 500 habitants. À 1 h de Paris, proximité de l'autoroute. 2 fauteuils (*prévoir pano*). Aucun personnel à reprendre. Normes accessibilité à jour. C.A. > 600 k€ sur 4 jours, gros potentiel.

@ : delahaye1930@gmail.com

2018-05-25-1 / 46 - CAHORS

En vue retraite, cède cabinet dentaire (*avec ou sans les murs*) tenu durant 42 ans (*Lot*), 100 ou 150 m<sup>2</sup>, 2 salles de soins, une 3<sup>e</sup> possible. Labo de prothèse. Centre-ville, rue principale, parking à proximité. Cadre de travail agréable dans région touristique. Immeuble entièrement vitré, climatisé. Aux normes handicapés + ascenseur. Matériel en bon état, bien entretenu. Plusieurs possibilités de passage de patientèle. Accompagnement possible. Pas de frais en cas de reprise totale ou ponctuelle du personnel + *loi Fillon*. Informatique en réseau (*7 ordi.*) :

*Julie, cone beam*, matériel

implantaire + satellite.

Tél. : 05 65 22 52 74

@ : lecampalain@free.fr

2018-08-30-4

## 46 - CAHORS

Cahors 46, cède cabinet tenu durant 42 ans, avec ou sans murs, très bien équipé et disposant d'un gros chiffre. ZRR > exempt de IRPP 7 ans !

Tél. : 06 88 86 38 99 ou 05 65 22 52 74

@ : lecampalain@free.fr

2018-09-08-11

## 50 - GRANVILLE

Ce cabinet dentaire dans une station de bord de mer de Normandie vous assurera des revenus certains. Seul cabinet dentaire dans la ville, il est adapté pour un exercice varié. L'implantologie est à développer. Mandat d'exclusivité *Hippocrate Transactions*. L'audit de ce cabinet est à votre disposition.

Tél. : 07 85 89 03 22

@ : contact@hippocrate-transactions.fr

3w : hippocrate-transactions.fr/vends-cabine...

2018-10-03-1 / 53 - LAVAL

Cause retraite courant 2019, cède cabinet dentaire (*avec/sans murs*) situé à proximité de Laval, cadre agréable, fauteuil *Planmeca*, logiciel *Visiodent*.

Tél. : 06 73 35 61 75

@ : jp.gillot@yahoo.fr

**dentoscope**  
Journal + Internet

Rendez-vous sur :  
**edp-dentaire.fr/**  
**petites-annonces**  
pour connaître toutes  
les modalités !

2018-09-08-24

## 56 - LA-TRINITÉ-SUR-MER

Au cœur d'une station balnéaire de renom. Cette belle structure de 3 fauteuils vous apportera la satisfaction d'un exercice apaisant. Une patientèle fidèle, du matériel entretenu, un espace de travail clair et agréable. Si vous ambitionnez des sports nautiques ou tout simplement aspirez au calme marin, vous profiterez d'une quiétude et vous pourrez également rejoindre des centres culturels proches (*30 minutes*). Mandat d'exclusivité *Hippocrate Transactions*. L'audit de ce cabinet est à votre disposition.

Tél. : 07 85 89 03 22

@ : contact@hippocrate-transactions.fr

3w : http://www.hippocrate-transactions.fr/au-centre-du...

2018-09-08-23

## 56 - PROXIMITÉ PONTIVY

À 30 minutes du bord de mer, dans le département du Morbihan, vous exercerez au sein d'un village sans concurrence directe. L'implantologie est à développer. La structure permet l'installation d'un 2<sup>e</sup> fauteuil, ainsi que d'une radio panoramique. Idéal pour un chirurgien-dentiste désirant un exercice serein. Mandat d'exclusivité *Hippocrate Transactions*. Audit à disposition.

Tél. : 07 85 89 03 22

@ : contact@hippocrate-transactions.fr

3w : http://www.hippocrate-transactions.fr/proximité-po...

2018-05-30-2 / 56 - VANNES

À proximité de Vannes, vous exercerez en association dans ce cabinet dont l'implantologie et la parodontologie sont les piliers. La structure est idéale pour cet exercice chirurgical. Un volet prothèse est également présent. Il ne vous reste plus qu'à continuer à développer cette activité. Mandat d'exclusivité *Hippocrate Transactions*. Audit à disposition.

Tél. : 07 85 89 03 22

@ : contact@hippocrate-transactions.fr

3w : hippocrate-transactions.fr/cabinet-dent...



### 2018-09-08-22 / 56 - VANNES

Une structure dentaire à la hauteur de vos attentes. Un exercice de centre-ville au sein d'une préfecture bretonne à taille humaine. Le bord de mer à proximité, un cabinet rentable et des patients en attente de soins globaux. N'hésitez plus ! Mandat d'exclusivité *Hippocrate Transactions*. Audit à disposition.  
Tél. : 07 85 89 03 22  
@ : [contact@hippocrate-transactions.fr](mailto:contact@hippocrate-transactions.fr)  
3w : <http://www.hippocrate-transactions.fr/au-cour-de-v...>

### 2018-10-19-3 / 56 - VANNES

Belle structure pour ce cabinet d'orthodontie dans le Morbihan. Au cœur du golfe du Morbihan, dans ce microclimat reconnu, à 2 h 30 de Paris en TGV. Le cabinet a été aménagé pour deux praticiens. Le chiffre d'affaires est dans la moyenne des cabinets d'orthodontie quand la renta. est au-dessus de la norme. 4 fauteuils, une radio et un laboratoire. Un appartement attenant est disponible. Belle affaire. Exclusivité *Hippocrate Transactions*. Audit à disposition.  
Tél. : 07 85 89 03 22  
@ : [contact@hippocrate-transactions.fr](mailto:contact@hippocrate-transactions.fr)  
3w : [hippocrate-transactions.fr/superbe-cab...](http://hippocrate-transactions.fr/superbe-cab...)

### 2018-06-07-3 / 57 - FORBACH

Cause santé, loue ou vend (au prix des murs) cabinet dentaire de 95 m<sup>2</sup>, tenu 36 ans. 2 salles de soins équipées et climatisées, hall d'accueil/secrétariat, salle d'attente, bureau (transformable en 3<sup>e</sup> poste), salle de repos, salle de sté. C.A. 335 k€ (moyenne sur 3 ans) pour 4j/sem. et 8/10 sem. de congés.  
Tél. : 06 80 01 54 82  
@ : [smartine57600@gmail.com](mailto:smartine57600@gmail.com)

### 2018-08-16-1 / 62 - RINXENT

Vends cabinet cause départ à la retraite au 1<sup>er</sup> janvier 2019, à Rinxent proche du littoral de la côte d'opale, 11 kms de Wissant. Matériel et agencement en très bon état, moins de 10 ans. Fauteuil Sirona, salle de stérilisation, RVG Planmeca intra. Logiciel Julie. Pas de personnel à reprendre. Cabinet spacieux et lumineux, très agréable.  
@ : [docteurcoppin@orange.fr](mailto:docteurcoppin@orange.fr)

### 2018-10-16-3 / 66 - PERPIGNAN

Retraite 2019 cède cabinet dentaire agréable, équipement récent, 1 fauteuil, 2 possible, sans personnel, accessibilité, ascenseur, parking.  
Tél. : 06 58 22 30 85  
@ : [docteur.samson-paris@wanadoo.fr](mailto:docteur.samson-paris@wanadoo.fr)

### 2018-09-05-3 / 68 - TURCKHEIM

Cause maladie cède cabinet dentaire tenu 38 ans. 600 k€ sur 3,5 jours et peu de frais (45 %) dans maison médicale.  
Tél. : 06 15 41 49 64  
@ : [Philippe.bernhard@free.fr](mailto:Philippe.bernhard@free.fr)

### 2018-05-21-5 74 - THONON-LES-BAINS

Lac Léman. Vous souhaitez associer cadre de vie agréable et activité dentaire de qualité. Ce cabinet dentaire au sein d'une maison médicale est fait pour vous. 2 fauteuils, 1 bloc opératoire et 1 radio panoramique forment cette belle structure. Omnipratique et implantologie. Mandat d'exclusivité *Hippocrate Transactions*. L'audit de ce cabinet est à votre disposition.  
Tél. : 07 85 89 03 22  
@ : [contact@hippocrate-transactions.fr](mailto:contact@hippocrate-transactions.fr)  
3w : [hippocrate-transactions.fr/au-bord-du-l...](http://hippocrate-transactions.fr/au-bord-du-l...)

### 2018-09-27-1 / 15 - PARIS 8<sup>e</sup>

En vue retraite en 2019, à vendre cabinet dentaire dans local professionnel de 68 m<sup>2</sup>. Rdc sur cour dans bel immeuble haussmannien, métro Miromesnil. Matériel *Sirona* récent, télétransmission. Clientèle agréable depuis 35 ans. Développement possible en chirurgie, parodontie, pédodontie.  
@ : [cgub@sfr.fr](mailto:cgub@sfr.fr)

### 2018-08-30-2 / 75 - PARIS 15<sup>e</sup>

Paris XV, cause départ en retraite, vend cabinet d'omnipratique tenu pendant 33 ans, logiciel *Visiodent*, imagerie *Digora*, *unit Adec*. Patientèle fidèle et agréable. Chiffre d'affaires : 112 000 €/3 jours. Prix demandé 45 000 € négo. Parking possible.  
Tél. : 06 21 36 43 64  
@ : [agoumiri@wanadoo.fr](mailto:agoumiri@wanadoo.fr)

## dentoscope

Journal + Internet  
la formule gagnante  
de toutes vos annonces

### 2018-06-01-1 / 75 - PARIS 19<sup>e</sup>

Paris Buttes Chaumont. Cause maladie, cabinet dentaire, grosse clientèle très agréable, dans groupe médical, matériel récent, secrétariat commun avec 3 associés.  
Tél. : 07 86 76 24 75  
@ : [docteurbois@gmail.com](mailto:docteurbois@gmail.com)

### 2018-05-26-1 / 75 - PARIS

Cabinet d'orthodontie à céder beaux quartiers parisiens. Dans l'Ouest parisien, ce cabinet d'orthodontie aménagé par un architecte vous séduira par son organisation. L'activité y est bien développée, et le volet adulte est à mettre en place. 2 fauteuils et une radio panoramique et téléradio. Opportunité rare à saisir. Mandat d'exclusivité *Hippocrate Transactions*. Audit à disposition.  
Tél. : 07 85 89 03 22  
@ : [contact@hippocrate-transactions.fr](mailto:contact@hippocrate-transactions.fr)  
3w : [hippocrate-transactions.fr/a-paris-ouest-intramuros-cede-cabinet-orthodontie](http://hippocrate-transactions.fr/a-paris-ouest-intramuros-cede-cabinet-orthodontie)

### 2018-10-19-5 / 75 - PARIS

Paris Centre-nord, dans un quartier vivant et calme, ce cabinet dentaire est aménagé dans un local adapté. L'exercice y est serein. La patientèle fidèle et locale est en attente de soins de qualité dans ce cabinet existant depuis plus de 40 ans. Deux fauteuils. Mandat d'exclusivité *Hippocrate Transactions*. L'audit de ce cabinet est à votre disposition.  
Tél. : 07 85 89 03 22  
@ : [contact@hippocrate-transactions.fr](mailto:contact@hippocrate-transactions.fr)  
3w : [hippocrate-transactions.fr/cabinet-a-c...](http://hippocrate-transactions.fr/cabinet-a-c...)

### 2018-05-15-1 / 76 - ROUEN

Retraite 1<sup>er</sup> octobre 2018, cède cabinet centre Rouen, 1 fauteuil, un 2<sup>e</sup> à réinstaller.  
Tél. : 06 83 67 80 26

### 2018-07-03-2 / 78 - LE CHESNAY

En plein cœur du Chesnay, au sein d'une SCM multidisciplinaire de 27 praticiens, je vend mon cabinet (tenu 30 ans) pour cause maladie. Patientèle très importante, aisée, fidèle et demandeuse de traitements de qualité (soins et prothèses implantaires). Peut aussi convenir à une spécialité. Cabinet climatisé ainsi que les salles d'attente, dernier étage, normes handicapés, secrétariat, matériel très récent bien entretenu, décoration soignée et moderne, clarté exceptionnelle. C.A. : 280 000 euros sur 3,5 jours par semaine.  
Tél. : 06 70 57 27 42  
@ : [merle.isa@wanadoo.fr](mailto:merle.isa@wanadoo.fr)

### 2018-08-30-5 / 78 - MONTIGNY-LE-BRETONNEUX

Cabinet d'ortho. cherche praticien en vue de cession cause retraite en juin 2019. Longue présentation patientèle envisageable. Quartier bien situé en expansion.  
Tél. : 06 81 83 86 47 (après 19 h)  
@ : [d.coulomb@laposte.net](mailto:d.coulomb@laposte.net)

## dentoscope

Journal + Internet

Rendez-vous sur :  
[edp-dentaire.fr/](http://edp-dentaire.fr/petites-annonces)  
petites-annonces  
pour connaître toutes  
les modalités !



### 2018-08-20-1 83 - COGOLIN

Golfe de Saint-Tropez : cause retraite en septembre 2018, vend cabinet tenu 40 ans avec murs 160 m<sup>2</sup>. 2 fauteuils *Visiodent* pano. C.A. 600 k€ sur 4 jours. Qualité de vie. Ville 14 000 h.  
Tél. : 06 60 64 66 08  
@ : [labardinmarc@orange.fr](mailto:labardinmarc@orange.fr)

### 2018-08-13-1 83 - RAMATUELLE

Var bord de mer, urgent, cède cabinet dentaire avec situation (bord de mer) et conditions de travail exceptionnelles. C.A. sur 3,5 j. Deuxième salle opératoire aménageable, convient pour une semi-retraite, qualité de vie. Clientèle facile, agréable et en partie étrangère. Négociable.  
Tél. : 04 94 79 28 59  
@ : [frjams@gmail.com](mailto:frjams@gmail.com)

# ► les petites annonces

ÉCHANGES ENTRE PROFESSIONNELS

2018-09-08-20

## 85 - NOIRMOUTIER

Une station balnéaire, peu de concurrence, une activité diversifiée, des patients fidèles, un chiffre d'affaires et une rentabilité élevés. Ce cabinet dentaire très bien équipé vous attend : 1 fauteuil, 1 bloc, 1 panoramique. Cadre de vie de bord de mer idéal pour une recherche d'activités marines. Mandat d'exclusivité *Hippocrate Transactions*. Audit à disposition.  
@ : [contact@hippocrate-transactions.fr](mailto:contact@hippocrate-transactions.fr)  
3w : <http://www.hippocrate-transactions.fr/bord-de-mer...>

2018-09-08-7

## 87 - HAUTE-VIENNE

Vous désirez exercer dans une grande structure à très fort potentiel. Vous désirez que votre exercice soit orienté vers la prothèse sur implants. Vous désirez développer votre plan de carrière dans une entreprise libérale. L'association est un atout pour vous. Nous avons trouvé votre futur cabinet. Exclusivité *Hippocrate Transactions*. Audit à disposition.  
Tél. : 07 85 89 03 22  
@ : [contact@hippocrate-transactions.fr](mailto:contact@hippocrate-transactions.fr)  
3w : [hippocrate-transactions.fr/recherche-as...](http://hippocrate-transactions.fr/recherche-as...)

2018-09-08-13

## 92 - BOIS-COLOMBES

Cabinet omni. alliant emplacement et renta. Vous trouverez une patientèle fidèle et en attente de soins de qualité. C.A. en progression. Exclusivité *Hippocrate Transactions*. Audit à disposition.  
Tél. : 07 85 89 03 22  
@ : [contact@hippocrate-transactions.fr](mailto:contact@hippocrate-transactions.fr)  
3w : [hippocrate-transactions.fr/cede-cabinet...](http://hippocrate-transactions.fr/cede-cabinet...)

2018-07-26-1

## 92 - BOIS-COLOMBES

Cède cabinet en activité dans local de 45 m<sup>2</sup>, très bien situé 100 m gare SNCF, quartier aisé 92, commerces, marché, parking, pour prix des murs. Local de 2 pièces principales + salle d'attente, entrée, stérilisation et toilettes. 1 place de stationnement en sous-sol. Accès handi.  
Tél. : 07 56 99 09 03  
@ : [kox@gmx.fr](mailto:kox@gmx.fr)

2018-09-08-10

## 92 - CACHEUX

Cède cabinet dans les Hauts-de-Seine. Dans le centre d'une importante ville du 92, ce cabinet dentaire de 2 associés, cherche un(e) praticien(ne) désirant exercer avec une équipe motivée. Le cadre de travail vous permettra d'exercer sereinement. Mandat d'exclusivité *Hippocrate Transactions*. L'audit de ce cabinet est à votre disposition.  
Tél. : 07 85 89 03 22  
@ : [contact@hippocrate-transactions.fr](mailto:contact@hippocrate-transactions.fr)  
3w : [hippocrate-transactions.fr/cede-cabinet...](http://hippocrate-transactions.fr/cede-cabinet...)

2018-10-02-3

## 92 - COURBEVOIE

À vendre 300 m de La Défense, direct propriétaire, une maison indépendante à usage commercial de 8 pièces de 170 m<sup>2</sup> utile (150 m<sup>2</sup> Carrez), R+1, sur un terrain de 197 m<sup>2</sup>, 50 m du T2 et bus, proche métro, RER et toutes les commodités, idéal cabinet dentaire ou orthodontie. 6 pièces au rez-de-chaussée, 2 pièces habitables au 1<sup>er</sup> étage. 6 points d'eau. 3 places de stationnement. Local très propre exploitable facilement. Ad'AP en 2015. Doubles vitrages et volets roulants. Tous diagnostics OK.  
@ : [mcolbere.dmv@gmail.com](mailto:mcolbere.dmv@gmail.com)

2018-09-08-16

## 94 - CRÉTEIL

Ce cabinet dentaire, au centre d'une zone de chalandise importante, présente une activité régulière avec un bénéfice en augmentation. Un beau potentiel de soins rémunérateurs est à développer. Structure pour un(e) praticien(ne). Mandat d'exclusivité *Hippocrate Transactions*. L'audit de ce cabinet est à votre disposition.  
Tél. : 07 85 89 03 22  
@ : [contact@hippocrate-transactions.fr](mailto:contact@hippocrate-transactions.fr)  
3w : [hippocrate-transactions.fr/creteil-cede...](http://hippocrate-transactions.fr/creteil-cede...)

2018-09-08-17

## 94 - PROCHE PARIS

Val-de-Marne. Superbe structure, 2 fauteuils, bloc opératoire et *cone beam*. Chiffre d'affaires élevé. Au sein d'un centre commercial, vous aurez l'occasion d'exercer votre activité au sein d'un cabinet tenu depuis de nombreuses années. L'audit de ce cabinet est à votre disposition. Mandat d'exclusivité *Hippocrate Transactions*.  
Tél. : 07 85 89 03 22  
@ : [contact@hippocrate-transactions.fr](mailto:contact@hippocrate-transactions.fr)  
3w : [hippocrate-transactions.fr/superbe-cabi...](http://hippocrate-transactions.fr/superbe-cabi...)

2018-09-08-12

## 95 - MONTMORENCY

Peu de concurrence pour votre futur cabinet dentaire au centre de cette ville calme du Val-d'Oise. La structure est adaptée pour un exercice de qualité (deux fauteuils et une panoramique). Mandat d'exclusivité *Hippocrate Transactions*. Audit à disposition.  
Tél. : 07 85 89 03 22  
@ : [contact@hippocrate-transactions.fr](mailto:contact@hippocrate-transactions.fr)  
3w : [hippocrate-transactions.fr/a-vendre-cab...](http://hippocrate-transactions.fr/a-vendre-cab...)

2018-07-09-1

## 97 - CASE PILOTE (MARTINIQUE)

Cède cabinet dentaire rdc. Exercice en SCM 3 praticiens mais très indépendants.  
Tél. : 06 96 72 29 91  
@ : [bernadoy.pana@orange.fr](mailto:bernadoy.pana@orange.fr)

## MATÉRIEL DIVERS Achat

2018-07-31-1/ 59 - LILLE

Achète mobilier médical des années 1900-1970 en bois ou métal et mobilier de maison des années 30 à 70. Recherche meuble ou vitrine médicale en métal, fonte ou bois, avec portes vitrées, nombreux tiroirs et plateau en marbre. Meubles ronds avec plateau en opaline, lampe scialytique sur pied. Ancien sujet anatomique (écorché), crâne ou squelette d'étude. Tout mobilier design ou vintage de maison ou de salle d'attente des années 30 à 70, luminaires (lampes, appliques ou lampadaires articulés ou à balancier/contrepois) et objets de décoration (tableau, céramique...), instruments de musique anciens (violin, violoncelle, harpe...).  
Achat dans toute la France.  
Tél. : 06 82 43 78 10  
@ : [huet1972@gmail.com](mailto:huet1972@gmail.com)

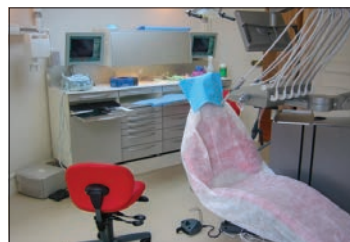
## Ventes

2018-06-10-1 / 06 - CANNES

Vente de petit matériel dentaire cause retraite. Listes détaillées et prix à la demande. Matériel implantologie : huit implants de marque *ETK*, 16 piliers et 5 trousseaux chirurgicales. Matériel rotatif : 3 CA dont 1 implantologie, 2 pièces à main, 1 turbine Bien-Air, 3 raccords *Multiflex*, 1 *Suprasson*, 1 détartreur *Kavo*... Matériel chirurgical - matériel dentaire : *Quick Axis* complet, bac à ultrasons, scialytique halogène *Faro*. Petit matériel d'endodontie. Les listes complètes des matériels vendus, les prix ainsi que les photos correspondantes, sont disponibles à l'adresse mail suivante.  
@ : [catmeschin@gmail.com](mailto:catmeschin@gmail.com)

2018-10-04-2 / 75 - PARIS 1<sup>er</sup>

À vendre cause retraite au 31/12/18, divers matériels, gamme complète d'équipements et d'instruments pour l'implanto mais aussi des matériels d'équipements, matériels et instruments prothétiques. Fauteuil *XO 4-6* et *unit 6* instruments (dont 2 micromoteurs, 1 turbine, 1 détartreur et 1 lampe à photopolymériser). *Skaï rouge* pour le fauteuil et les deux tabourets. Le tout en très bon état, vendu avec le meuble et ses 2 écrans (voir photo). L'ensemble est à 5 500 €. 1 appareil de jet prophylactique *Acteon Prophymax-Lux* avec 1 détartreur intégré. 1 plafonnier *Gamain*, 1 mélangeur pentamix-2 complètent ces équipements. Instrumentation et consommables : stérilisateur *Vacuklav Melag 44B* (2 500 €) avec pompe remplacée à neuf (facture de 1 000 € disponible) et notice à l'appui. Bloc opératoire complet : fauteuil *Planmeca* avec 2 tabourets, moteur d'implantologie *NSK Surgic XT* à lumière avec table roulante, double réservoir *Medivac* + stock de poches stériles, table-pont chirurgicale, détartreur *Acteon Newtron*, chariot à oxygène et matériels (*masque, filtres, tubulures pour Méopa*), scialytique de marque *Axcel ALM*, grand négatoscope, boîtes d'implants *Straumann*, cassettes de chirurgie de greffe en bloc et deux trousseaux d'ostéotomes, une pour soulevé cristaux de sinus et une pour condensation osseuse. Cassettes de parodontologie, moulin à os, etc. *Digora* + capteurs avec pochettes plastifiées et cartons de protection pour capteurs et 2 appareils de radiologie *Minray Soredex*. Panoramique *Cranex Tome + PCT* (armoire de dev. numérique). Ensemble fonctionnel et en parfait état. Âgé de 12 ans (1 500 €). Salle de sté. entière : soudeuse *Dürr Dental Hygopac* (550 €), *Assistina 301 lux* avec produits d'entretien (390 €), cuve à ultrasons 17 litres (200 €), 1 stérilisateur *Vacuklav Melag 24 B* (750 €). Station triangle de tri, de décontamination et de désinfection (200 €). Le tout en bon état de marche. Dispo. à partir de mi-déc. 2018. Acompte de réservation demandé. Tous les montants ne sont pas indiqués. N'hésitez pas à nous contacter pour plus d'informations et photos.  
Tél. : 06 60 82 66 57 - @ : [emlbc41@hotmail.com](mailto:emlbc41@hotmail.com)



# dentoscope

Journal + Internet  
la formule gagnante  
de toutes vos annonces

# VistaScan Mini

## La Référence, une gamme complète

A partir de  
6.990,00 € T.T.C.  
Prix Détail



VistaScan Mini View



VistaScan Mini Plus



VistaScan Mini Easy

ADF 2018  
Stand 2M42



**VistaScan Mini** : La référence avec la plus haute définition du marché jusqu'à 22 pl/mm en résolution réelle. • Connexion PC via USB/RJ45. • Diagnostics rapides et sûrs à partir de 6 secondes. • Plus de 5000 installations en France.

Plus d'informations sur [www.duerrdental.com](http://www.duerrdental.com)

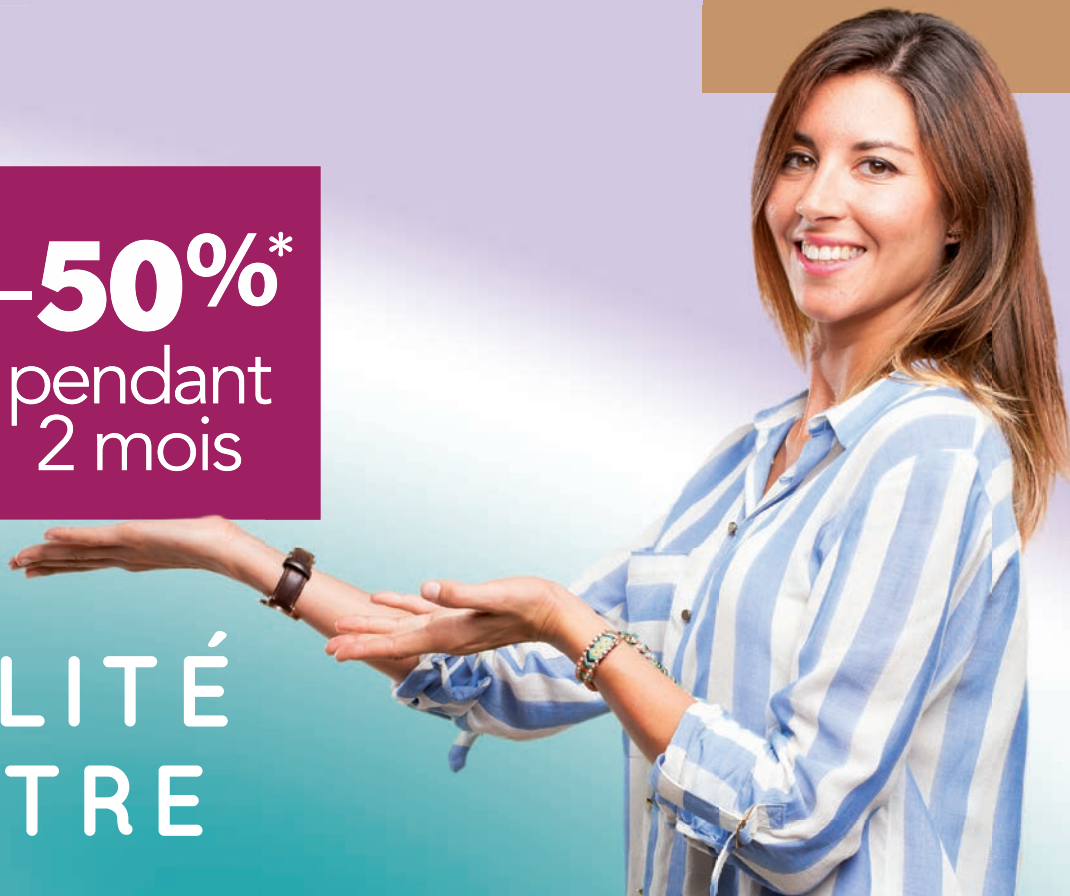**DÜRR  
DENTAL**  
LE MEILLEUR, TOUT UN SYSTÈME



Valplast, Zircono

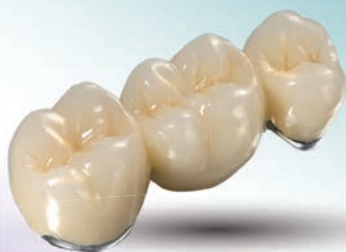30 ANS  
D'EXPÉRIENCE,  
ÇA COMPTE

**-50%\***  
pendant  
2 mois



LA QUALITÉ  
AU CENTRE

## CÉRAMO-MÉTALLIQUES



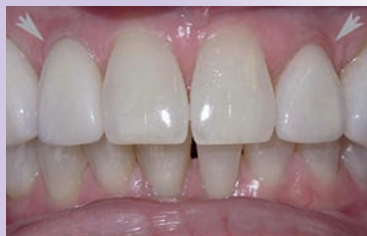Sur alliage précieux et non précieux.  
Non précieux : BIO sans Nickel sans Béryllium

GAMME STANDARD	GAMME PRESTIGE	GAMME MASTER
58 <sup>80</sup> €	70 €	88 €

MADE IN FRANCE

## CÉRAMIQUE sur ZIRCONO

CAD CAM



Une grande précision par la qualité de l'oxyde de Zirconium  
UNE ESTHÉTIQUE PARFAITE

GAMME STANDARD	GAMME PRESTIGE	GAMME MASTER
89 €	99 €	125 €

MADE IN FRANCE

☎ 01 45 51 40 40

TRANSPORT  
ALLER-RETOUR



GARANTIE 5 ANS

PROTHÈSE FIXE UNIQUEMENT  
GAMME PRESTIGE +

\* valable pour tout nouveau client  
-50 % sur les 2 premières factures mensuelles  
valable uniquement sur gamme prestige

www.wurtzdental.fr

WURTZ DENTAL  
109 rue Lemer cier, 75017 Paris