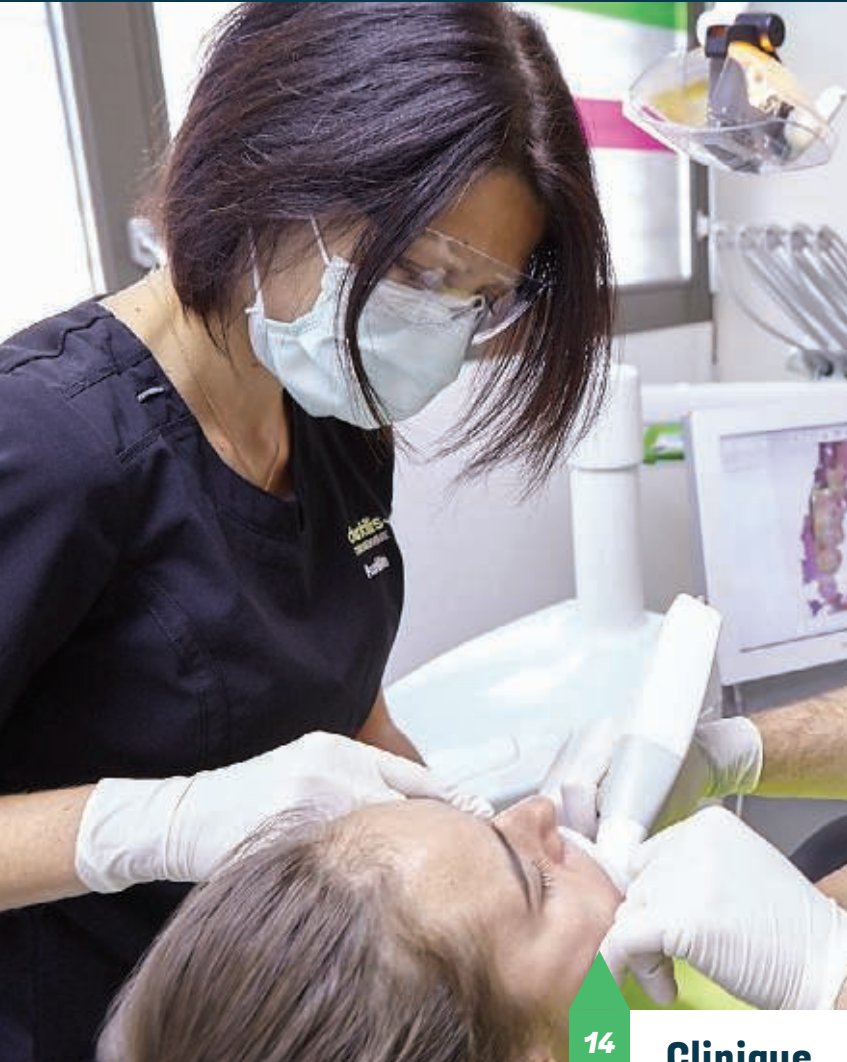

# DENTOSCOPE

L'actualité clinique et pratique des cabinets dentaires



14 **Clinique**

## Dentisterie numérique au quotidien : la nouvelle relation cabinet-laboratoire

*Drs Christelle Giacomelli et Thomas Sastre*

### Événement

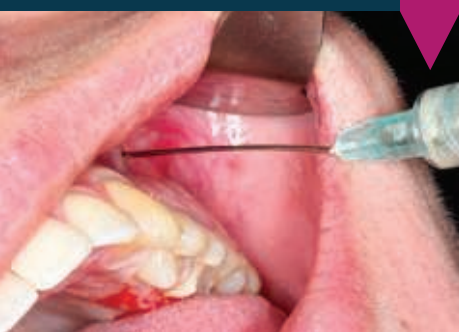
Soirée scientifique  
du Coefi

28

### Gamme de produits

Pour une meilleure  
hygiène dentaire

36



**MON CHOIX ITENA**  
#prevention

## KLIRICH<sup>®</sup> PRO

RÉDUIRE LES INFLAMMATIONS  
AVEC DES INGRÉDIENTS NATURELS

C'EST VRAIMENT GONFLÉ !

**Et si vous osiez un produit naturel pour réduire les inflammations des gencives de vos patients ?**

- ▶ Réduit les inflammations en cas de gingivites, parodontite, mucosite
- ▶ Stoppe le saignement
- ▶ Soulage en cas d'ulcération ou de blessures dues aux bagues orthodontiques

RETROUVEZ-NOUS À L'ADF : STAND 1N17

[www.itenaclinical.com](http://www.itenaclinical.com)

Dispositif médical de classe IIa pour soins dentaires. Réservez aux professionnels de santé. Lisez attentivement les instructions figurant sur la notice avant toute utilisation. Organisme certificateur : SGS United Kingdom Ltd (0120). Non remboursé par les organismes de santé. Laboratoire Itena Clinical 83 avenue Foch 75 116 Paris. Octobre 2018.

Faites confiance à l'expertise W&H pour la pré-désinfection de votre instrumentation.

Plus d'économie

Plus pratique

Plus efficace

NOUVEAU !

Dans la chaîne d'hygiène, chaque étape compte.

Découvrez la nouvelle gamme de produits **step one**

step one-box

step one-s

step one-l

www.ct.eisen.fr

Dispositifs médicaux de classe 2b / CE 93/42. Veuillez lire attentivement les instructions figurant dans la notice d'utilisation. Produits non remboursés par les organismes de santé. Novembre 2018.

W&H France | t. 0 388 773 600 | commercial.fr@wh.com | wh.com

# E10

Le must de la stérilisation par Euronda, concentré dans un seul appareil

**Euronda**<sup>®</sup>  
Pro System



## Performances

Le must des autoclaves Euronda est puissant, il assure un séchage optimum tout en restant sobre côté consommation.



## Innovation

La technologie au service des professionnels, grâce aux tous nouveaux systèmes E-Touch, E-Light, E-Timer, E-Help et E-Backup.



## Ergonomie

L'évolution du concept user-friendly : l'harmonie totale entre opérateur, machine et environnement de travail.



## Design

Avec l'E10, l'esthétisme atteint de nouveaux sommets, grâce à un design élégant et moderne.



## Traçabilité

Système de traçabilité totale et extensible, grâce à sa connectivité (en série) et aux différents types d'imprimantes intégrables.



## Sécurité

De nouveaux systèmes pour garantir la qualité de stérilisation à tout moment, de l'installation à la maintenance.

Dispositif Médical Classe IIB, CE0051 - IMQ - pour soins dentaires et médicaux réservés aux professionnels de santé, non remboursé par la Sécurité Sociale. Lisez attentivement les instructions figurant dans la notice ou sur l'étiquetage avant toute utilisation. L'ensemble des produits présentés sur cet imprimé est fabriqué par la société Euronda SPA, Italie. Date de parution Octobre 2018.





# Fin 2018, une page se tourne...

## POUR LE MONDE :

Cette fin d'année est plus que jamais préoccupante, on assiste à une dégradation écologique, politique et économique (*plus de taxes, moins de respect pour le travail*), intolérances religieuses, raciales, sociétales, montée des populismes... Déjà *Jean-Michel Basquiat* dénonçait tout cela dans une série de tableaux dont une grande partie est exposée à la fondation *Louis Vuitton*. Cela fait bientôt 40 ans et les choses n'ont pas évolué, en tout cas pas pour mettre en place un monde meilleur...

## POUR LE MONDE DE LA SANTÉ :

En France la dégradation dans ce domaine est encore pire que dans la société en général : des déserts médicaux, même dans les plus grandes villes, des hôpitaux surchargés, des urgences mal

gérées, la médecine de ville détruite par un manque total de considération des professions médicales et un manque cruel d'organisation. Dès la formation initiale, nous sommes déjà en rupture, je n'en veux pour preuve que l'arrivée dans notre pays d'un nombre croissant de professionnels médicaux avec des diplômes délivrés à l'étranger dont personne ne contrôle la véritable valeur scientifique et clinique. Tous ces manquements ont entraîné une grande réforme que le pouvoir politique essaie d'initier, mais sans en avoir les moyens, ni le temps... Il serait bon également de renforcer l'évaluation de l'impact sanitaire des produits chimiques, des perturbateurs endocriniens et des pollutions de toute nature afin d'améliorer la protection de tous. Là aussi, on peut se poser des questions sur la véritable volonté de changement et tout ce que devrait mettre en place le pouvoir politique.

## POUR LE MONDE DENTAIRE :

De plus en plus d'instances et de responsables professionnels, des associations telles que SPS pour ne citer que cette plateforme à leur écoute, et parfois même des sociétés commerciales s'intéressent à la détresse de praticiens de plus en plus nombreux à tomber dans un état profond de dépression, communément appelé de nos jours *burn-out*, surchargés qu'ils sont principalement par leur activité. Et malgré tout, on trouve de moins en moins de praticiens généralistes enclins à faire des soins conservateurs pour les enfants et les adultes, des extractions simples et une prise en charge *a minima* des urgences.

Si les praticiens souffrent et risquent de souffrir encore davantage avec les nouvelles contraintes que l'on va leur imposer dès 2019, le monde dentaire en général n'a jamais offert tant de progrès techniques et technologiques pour une amélioration des soins. Que ce soient la CFAO, l'imagerie, la robotique, l'économie tissulaire, les collages, les nouveaux matériaux, les greffes, les implants céramiques, les prothèses...

## POUR UN NOUVEAU CYCLE :

Doit-on rester confiant ? Bien sûr, puisque tout n'est pas perdu, l'être humain vit dans une période de paix très relative, s'adapte, se contente de moins, gère mieux son quotidien et sa consommation, fait des efforts pour se réorganiser en fonction de nouveaux paramètres, il devient plus intelligent, plus réactif, plus conscient, plus maître de son destin, parfois plus partageur, en tout cas pour un nombre croissant d'individus. Ce qui pêche c'est le collectif, la gestion des régions et des nations, le déséquilibre entretenu par les dirigeants et le pouvoir démesuré de l'argent, le fossé qui se creuse de plus en plus entre les super-nantis et les autres... L'humain devra faire des efforts pour se situer dans ce monde en déséquilibre permanent. Cela ne se pourra qu'à la condition d'être reconnu et respecté en tant que chaînon essentiel dans une nature qu'il prend un malin plaisir à détruire. Sans le moindre doute, il devra évoluer sans cesse pour mieux faire face à tous les nouveaux défis. L'avenir ne s'écrira pas sans lui et sans sa capacité sans limite à sourire face aux difficultés d'un monde qu'il ne cesse de reconstruire... Alors, tournons la page avec un certain optimisme ! ☺

## ► L'HUMOUR DE RENAUD ◄

pour en savoir plus, rendez-vous à la page 9.



IL RETROUVE LA PAROLE CHEZ LE DENTISTE.

DENTOSCOPE N° 202 est édité par PARRESIA (SAS au capital de 1 100 000 € - RCS Paris 837 734 318)  
109-111 avenue Aristide Briand - CS80068 - 92541 Montrouge Cedex

- Directeur de publication : Patrick BERGOT.
- Directeur opérationnel : Alain BAUDEVIN.
- Rédacteur en chef : Dr Paul AZOULAY.
- Rédactrice en chef adjointe : Agnès TAUPIN ([agnes.taupin@parresia.fr](mailto:agnes.taupin@parresia.fr)).
- Rédacteurs : Dr Paul AZOULAY et Agnès TAUPIN. Ont également participé à la rédaction : Drs I. BIRDEN, M. DINIZ, F. DUARTE DA COSTA AZNAR, C. GIACOMELLI et T. SASTRE.

- Rédacteur graphiste, création et maquette : Cyril GIRAUD.
- Correction : Martine LARUCHE (06 73 85 58 29 - [contact.edp-dentaire@parresia.fr](mailto:contact.edp-dentaire@parresia.fr)).
- Illustration Édito : Renaud CHAMMAS. Photos d'ambiance : iStock Getty Images.
- Agenda : Élodie MARCONNET (01 49 85 60 54 - [elodie.marconnet@parresia.fr](mailto:elodie.marconnet@parresia.fr)).
- Publicité : Angeline CUREL (06 31 34 69 27 - [angeline.curel@parresia.fr](mailto:angeline.curel@parresia.fr)), Catherine BOUHNASS, Lydia SIFRE et Stéphane VIAL (04 67 18 18 20 - [pub@lespetitsbateaux.fr](mailto:pub@lespetitsbateaux.fr)).
- Diffusion / Petites annonces : Martine LARUCHE (06 73 85 58 29 - [contact.edp-dentaire@parresia.fr](mailto:contact.edp-dentaire@parresia.fr)).
- Encarts du numéro : Biocodex et J.G.J.



A-dec vous souhaite une rentrée haute en couleur...

BLEU



**PACIFIC** Color by A-dec

**a dec**  
reliablecreativesolutions

“A-dec, l’essentiel et rien d’autre”

Venez découvrir la gamme A-dec chez votre concessionnaire sur le site [www.a-dec.fr](http://www.a-dec.fr)



actualités,  
produits et  
échanges  
d'expériences

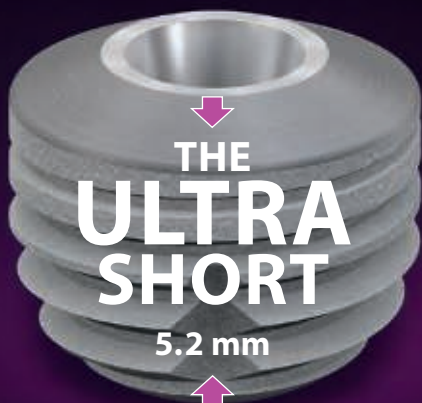<b>l'édito de Paul Azoulay</b>   Le Rédac'Chef s'exprime !	p. 3
<b>les news</b>   Brèves, courriers, annonces et autres « potins »	p. 8
<b>quoi de neuf docteur ?</b>   Seront-ils pour vous ?	p. 22
<b>l'avis des utilisateurs</b>   VistaVox de Dürr Dental	p. 24
<b>gamme de produits</b>   Pour une meilleure hygiène dentaire - Waterpik	p. 36

cas cliniques  
et pratique  
quotidienne

<b>étude</b>   Diarrhée liée aux antibiotiques	p. 10
<b>cliniques</b>   Dentisterie numérique au quotidien : la nouvelle relation cabinet-laboratoire	p. 14
Traitement d'une nécrose pulpaire avec réabsorption intérieure	p. 32
<b>protocole</b>   Enregistrez des actes en quelques clics <i>Dentoleader</i> de CC Dentaire	p. 30

vie dentaire

<b>l'agenda</b>   Les formations et les événements incontournables	p. 26
<b>événement</b>   Soirée scientifique du Coefi	p. 28
<b>les petites annonces</b>   Échanges entre professionnels	p. 38



## Nouvelles options!



L'implant ultra-court  
pour tirer profit  
au maximum  
des tissus osseux  
en place

| Stabilité primaire | Précis | Physiologique  
Le système implantaire SKY®



# axiom<sup>®</sup>

## MULTI LEVEL<sup>®</sup>

**CONNEXION**  
inLink<sup>®</sup>

Prothèse  
CAD-CAM Simesa<sup>®</sup>

Pilier  
inLink<sup>®</sup>

Axiom<sup>®</sup> BL,  
Bone Level

**IMPLANT** Axiom<sup>®</sup> TL,  
Tissue Level


## INNOVATION

# BIENVENUE DANS L'ÈRE DE L'IMPLANTOLOGIE INTÉGRÉE

**DÉCOUVREZ** la facilité de la nouvelle solution **Axiom® Multi Level®**.

**BÉNÉFICIEZ** de la nouvelle connexion brevetée **inLink®** dédiée aux restaurations plurales transvissées et choisissez librement entre les implants **Axiom® Bone Level** via le pilier **inLink®** et **Axiom® Tissue Level** en direct implant.

## INLINK®, UNE CONNEXION **RÉVOLUTIONNAIRE**



La connexion **inLink®** vous offre le rattrapage de divergence d'axes implantaïres sans pilier intermédiaire angulé. Son **INTÉGRATION** à la prothèse CAD-CAM **Simeda®** supprime toute manipulation de vis et l'**Accès Angulé** permet une optimisation esthétique et fonctionnelle de la restauration. Résultat, une approche inédite de l'implantologie et une **LIBERTÉ NOUVELLE** pour vos solutions thérapeutiques.



### ► INTERVIEW

## Évaluer le degré de sévérité de la lésion carieuse

**POUR LA PRÉSIDENTE DE L'UFSBD, SOPHIE DARTEVELLE, L'ÉVALUATION DU RISQUE CARIEUX VA « PERMETTRE DE DÉTERMINER LE NIVEAU DE PRISE EN CHARGE PRÉVENTIVE ». UN DIAGNOSTIC FACILITÉ PAR UN GUIDE PRATIQUE UTILISABLE AU FAUTEUIL PAR LES CHIRURGIENS-DENTISTES.**

**Vous avez travaillé, en tant qu'expert nommé par la Fédération dentaire internationale, dans le cadre d'un partenariat sur la prévention de la carie avec Colgate, à la conception d'un guide pratique utilisable au fauteuil<sup>[1]</sup>. En quoi ce guide réévalue et redéfinit l'approche de la carie dentaire ?**

**Dr Sophie Dartevelle :** Ce guide s'appuie sur le livre blanc réalisé, également dans le cadre de ce partenariat, par le Pr Nigel Pitts (King's College) et le Pr Domenick Zero (université d'Indiana). L'objectif de ce guide est de permettre aux chirurgiens-dentistes d'appréhender le concept de *continuum* de la carie et de leur donner les moyens de réduire l'impact de son développement en intervenant le plus tôt possible, afin de limiter la destruction tissulaire et d'inverser le processus carieux en faveur de la reminéralisation. La gestion des lésions précoces de la carie passant, idéalement, par l'approche la moins invasive possible pour prévenir la progression de la maladie, et par l'incitation des patients à prendre en charge l'amélioration de leur propre santé bucco-dentaire. La prévention de la maladie carieuse ne doit pas être la préoccupation des seuls chirurgiens-dentistes. Il est important de motiver nos patients pour qu'ils deviennent de vrais acteurs de leur santé. Le guide est un document recto-verso, destiné à être utilisé par le chirurgien-dentiste, directement au fauteuil. Le recto, théorique, propose un résumé des différents points du nouveau concept de management de la carie, à savoir l'évaluation du degré de sévérité de la lésion carieuse, l'évaluation de son activité et l'influence du risque carieux du patient. Le verso, très pratico-pratique, va permettre de déterminer le risque carieux du patient et de lui proposer, en fonction de son âge, des actes de prévention primaire et secondaire adaptés dans le cadre de la maintenance professionnelle au fauteuil et de l'éducation du patient lui-même.



**Comment le praticien peut-il évaluer le risque carieux ?**

**Dr S. D. :** L'évaluation du risque carieux va permettre de déterminer le niveau de prise en charge préventive. Le praticien doit prendre en compte plusieurs facteurs. Ainsi, si l'on se réfère à l'expérience carieuse, un patient est dit à risque carieux élevé s'il a présenté au moins trois caries naissantes ou cavitaires primaires ou secondaires au cours des deux dernières années. Il est dit à risque carieux modéré, s'il a présenté une ou deux caries naissantes ou cavitaires primaires ou secondaires au cours des deux dernières années. Et il est dit à risque faible s'il n'a présenté aucune de ces atteintes pendant les deux dernières années, ni modification des facteurs de risque pouvant induire des caries. Mais, idéalement, nous devrions être en capacité d'identifier les patients à risque avant une première expérience carieuse. D'autres facteurs doivent évidemment être pris en compte pour cela. Ce sont des facteurs de risque individuels liés aux comportements du patient, à son milieu familial, son état de santé, son âge. Nous devons envisager, par exemple, le contexte socio-économique du patient, la fréquence de consommation d'aliments sucrés (*y compris les sucres cachés*), les facteurs de risque familial, le flux et le pH salivaire, l'hygiène bucco-dentaire, l'apport de fluor en termes de dosage et de quantité, les antécédents médicaux, les traitements médicamenteux... Le document propose différents items auxquels le chirurgien-dentiste pourra se référer aisément.

**Ce guide propose une évaluation de la carie, selon qu'elle est active ou inactive. Quelles préconisations donne-t-il ?**

**Dr S. D. :** La détection des caries et l'évaluation de leur activité sont effectivement des points essentiels de leur prise en charge. Notre défi est de différencier une lésion active évolutive marquée par un processus continu de déminéralisation par opposition à une lésion de gravité similaire qui a été stoppée, est devenue

inactive et qui est alors dite arrêtée ou en phase de reminéralisation. La classification ICDAS en six stades peut être mise en corrélation avec des attitudes thérapeutiques qui considèrent la carie comme un *continuum*. Ainsi, au stade 0, il n'y a pas d'atteinte visible, et l'on met en œuvre des mesures de prévention primaire qui vont maintenir la dent en bonne santé. Pour les stades 1 à 4, on envisagera une approche non chirurgicale dite de prévention secondaire. La carie a progressé jusqu'à un stade cliniquement détectable (*lésion non cavitaire, tache blanche*) mais pas encore jusqu'aux stades 5 et 6 de lésion cavitaire qui requièrent une approche chirurgicale c'est-à-dire de prévention tertiaire. Notre objectif doit être de réduire l'impact des caries le plus tôt possible en prévenant l'évolution de la déminéralisation et en tentant d'inverser le processus carieux en faveur de la reminéralisation. La mise en place d'un traitement non chirurgical comme l'application de vernis fluoré, la réalisation de scellements de sillons, le contrôle du biofilm, va inverser ou arrêter la progression de la carie. La limite entre prévention primaire et secondaire n'est pas toujours évidente. Certaines dents qui paraissent saines peuvent être atteintes de caries actives non visibles cliniquement, peuvent continuer à évoluer si l'on ne met pas en place des mesures préventives, jusqu'à devenir visibles cliniquement. Nous interviendrons donc souvent de la même façon en prévention primaire et secondaire. De même, la limite entre prévention secondaire et approche chirurgicale n'est pas toujours très franche. Le choix entre approche chirurgicale et non chirurgicale sera alors fonction du risque carieux individuel du patient.

**Il aborde également le sujet du respect de l'intégrité tissulaire. À cet égard, quels sont les traitements à privilégier ?**

**Dr S. D. :** Le nettoyage professionnel des dents, avec élimination si nécessaire des zones de rétention de la plaque est en quelque sorte un prérequis notamment si le patient n'est pas en capacité de prendre en charge son hygiène bucco-dentaire de façon optimale. L'apport en fluor par le dentifrice, les vernis, les gels ont un effet bénéfique important en termes de diminution de la progression des lésions carieuses non cavitaires. Le scellement de lésions carieuses non cavitaires sur les dents permanentes a également un impact dans la réduction de la progression carieuse. Une étude a même montré que la carie ne progresse pas pendant une

dizaine d'années sous un scellement de sillons placé sur une lésion cavitaire peu profonde. Une autre stratégie micro-invasive est l'infiltration de résine. Efficace pour arrêter la progression des caries non cavitaires, elle présente toutefois l'inconvénient d'éliminer la couche superficielle de l'émail. Ces propositions de traitement doivent toujours être adaptées à l'âge du patient et à son risque carieux individuel. Il sera toujours recommandé, pour les lésions nécessitant une restauration, de préserver au maximum le tissu dentaire et de s'assurer qu'une application topique de fluor est réalisée après la mise en place de la restauration. De même, on recommandera de sceller ou réparer les restaurations défectueuses, et de ne les remplacer qu'en cas de nécessité.

**Quels conseils donne ce document pour l'éducation du patient ?**

**Dr S. D. :** Pour ce qui concerne l'éducation du patient, le document reste axé sur les recommandations en matière d'hygiène bucco-dentaire mais le chirurgien-dentiste devra aussi inclure les conseils liés aux autres facteurs de risque de son patient. Ainsi, le document rappelle les recommandations de base telles qu'exprimées dans les recommandations de l'UFSBD, insiste sur l'importance du nettoyage des espaces interdentaires et rappelle que le brossage des enfants doit être supervisé par les parents jusqu'à ce que l'enfant ait gagné en autonomie. Un point fondamental est abordé dans ce guide : celui du dosage en fluor et de la quantité recommandée aux différents âges de la vie. Les recommandations proposées reprennent les recommandations de l'OMS et de la FDI. Nous voyons bien là que les recommandations françaises en matière de teneur en fluor dans les dentifrices ne sont plus du tout d'actualité, et qu'il y a urgence à les faire évoluer, si l'on veut faire bénéficier la population française de toutes ces avancées en termes de gestion de la carie. C'est un des objectifs que l'UFSBD s'est assigné ! Et parce que l'éducation de nos patients passe aussi par leur intégration dans un parcours santé tout au long de leur vie, le guide donne également des indications sur la périodicité optimale des rendez-vous de contrôle et de maintenance à prévoir en fonction du profil du patient et de son âge.

Propos recueillis par Agnès Taupin

[1] Guide téléchargeable sur l'espace pro du site de l'UFSBD ([www.ufsbd.fr](http://www.ufsbd.fr)), onglet « Nos fiches et outils pratiques », chapitre prévention/cariologie. Un Webinar sur ce sujet est disponible en replay sur le site : [www.colgatetalks.com/webinar](http://www.colgatetalks.com/webinar)



► **COURRIER DES LECTEURS**

« LE GOUVERNEMENT FAIT TOUT POUR ÉCŒURER LES DENTISTES DU STATUT LIBÉRAL »

Cher Paul, merci beaucoup pour cette initiative sur l'avenir du libéral. Je pense que déjà depuis des années le gouvernement fait tout pour écœurer les dentistes du statut libéral en polluant notre cœur de métier par des contraintes administratives aussi lourdes qu'inutiles :

- des dossiers pour la radiologie dignes d'une centrale nucléaire,
  - les accès handicapés, comme si on avait attendu des lois pour recevoir dans de bonnes conditions les personnes handicapées que nous soignons régulièrement,
  - la pénibilité au travail pour nos assistantes, alors ça c'était le pompon ! Et la nôtre de pénibilité tout le monde s'en fout !,
  - la déclaration à la CNIL, comme si on avait le droit de faire des mailings à nos patients pour leur annoncer les promos de fin d'année !,
  - l'évaluation des risques professionnels pour les employés bien sûr, en ce qui nous concerne silence radio !,
  - et puis bien sûr, la CCAM qui a fait mettre la clé sous la porte à tous les dentistes proches de la retraite qui n'ont pas eu la patience et la force de gérer tout ça.
- Merci à mes assistantes d'avoir pris ça en main, sinon moi aussi je serais partie à la plage bien avant l'âge... Donc l'augmentation des dossiers administratifs est un facteur qui a pesé lourd sur la balance du ras-le-bol des praticiens. Notre cœur de métier, le soin dentaire, ne représente que 50 % de notre temps réel consacré dans notre cabinet dentaire, quel gaspillage ! En septembre, on découvre que certains patients ne sont plus remboursés

parce que les radios panoramiques sont passées à 20 € au lieu de 21 € et des poussières. On nous met devant le fait accompli, aucun courrier de la CPAM pour nous prévenir de ce changement de tarif. Et c'est nous bien sûr qui devons gérer le mécontentement des patients qui ne sont pas remboursés. Quel mépris pour la profession... Pour l'instant mon seul objectif est de continuer à servir mes patients le mieux que je peux et leur offrir des soins de qualité, tant que ce sera possible économiquement. De toute façon je me rends compte que, depuis des années, je ne fais que des actes que je découvre aujourd'hui être dans le panier libre de la nouvelle CCAM. Merci au magazine Solutions cabinet dentaire pour l'article clarifiant ce sujet. Donc je ne pense pas que ça va changer beaucoup de choses pour mon exercice. J'appréhende quand même le tiers payant généralisé qui signifie une secrétaire employée à temps plein pour gérer cela, rechercher les numéros de lots et les virements non effectués... Je suis plus inquiète pour la qualité des soins qui risque d'être nivelée par le bas et les problèmes de santé de nos patients qui vont en découler : douleurs posturales, inflammations chroniques, foyers bactériens, électro galvanisme buccal... On pourrait être heureux comme salarié dans des structures qui valoriseraient la qualité des soins et l'environnement de travail. Gérées par des gestionnaires éthiques et sélectionnant les praticiens pour leurs hautes compétences techniques et humaines, privilégiant la santé du patient en priorité. Nous pourrions ainsi passer 100 % de notre temps au cabinet à faire notre métier. Mais restons optimistes et peut-être qu'un plan B se profilera bientôt à l'horizon... Seul le Dieu des dentistes le sait !

Dr Catherine Rossi

► **SOUTENANCE**

## Formation postuniversitaire de phytothérapie et d'aromathérapie

La soutenance des mémoires de la formation en odonto-stomatologie s'est tenue le 19 octobre, au Centre Hahnemann à Neuilly-sur-seine. La formation, qui apporte des connaissances théoriques, scientifiques et pratiques associées à des travaux pratiques, une journée botanique et un colloque d'actualités est « encadrée par une équipe

d'enseignants compétents, bienveillants et passionnés dans ce domaine », s'est félicitée la responsable de la formation, Dr Florine Boukhobza. La promotion Marc Revise a soutenu « des mémoires de qualité et variés qui renforcent les connaissances des étudiant(e)s chirurgiens-dentistes devenant des acteurs phyto et aromato-conscients. Avec conscience, travail et avec le sourire, la profession peut se réjouir d'avancer en apportant la bonne utilisation des plantes et des huiles essentielles au cabinet dentaire par des formations adaptées », a déclaré le Dr Florine Boukhobza. La prochaine édition de la formation postuniversitaire débutera le 24 janvier 2019. Les inscriptions sont d'ores et déjà ouvertes pour cette troisième promotion<sup>[1]</sup> qui mettra à l'honneur Raphaël Serfaty, enseignant de renom en parodontologie.

[1] Inscriptions auprès du secrétariat de l'ADS, Academy des Savoirs.

@ : academydessavoirs@gmail.com

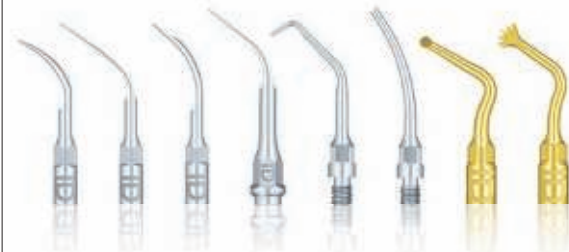### MUET DE NAISSANCE, IL RETROUVE LA PAROLE CHEZ LE DENTISTE

Une simple visite de routine chez son chirurgien-dentiste a changé la vie du jeune Mason. Cet Américain âgé de six ans, muet de naissance, s'est mis à parler après une consultation dans un cabinet dentaire du Texas. Bien qu'il fût capable d'émettre des sons, le jeune patient était muet, conséquence supposée d'une rupture d'anévrisme lorsqu'il n'était qu'un nourrisson. Or le chirurgien-dentiste qu'il a consulté a détecté qu'il souffrait en fait d'ankyloglossie (attache anormale du frein de la langue). Cette brièveté sévère du frein lingual l'empêchait de parler. Le praticien a changé la vie de Mason grâce à une intervention rapide au laser.

Vos inserts, détartreurs et clés de serrage aux meilleurs prix !

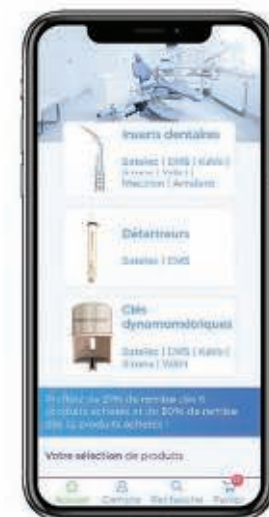À PARTIR DE  
**23.40€**  
 avec le code DENTO40

CE Qualité et Normes



Compatibles Satelec, EMS, Sirona, KaVo, W&H, Mectron et Amdent.

NOUVEAU



Facilitez vos commandes grâce à l'application

ID Insert Dentaire

Télécharger dans l'App Store

DISPONIBLE SUR Google Play

# Diarrhée liée aux antibiotiques

Quelle prévention et quelle prise en charge des patients âgés par les chirurgiens-dentistes ?

**L**es chirurgiens-dentistes sont amenés à prescrire des antibiotiques dans différentes situations cliniques. Or, les effets secondaires gastro-intestinaux de ces médicaments peuvent être à l'origine d'une morbidité importante, en particulier chez les patients âgés (notamment la colite à *Clostridium difficile* associée aux antibiotiques [CDAA]). Une enquête, menée dans le New Jersey (États-Unis), auprès de 1 000 chirurgiens-dentistes, a permis de préciser les molécules les plus fréquemment prescrites en pratique quotidienne et les modalités de prévention et de prise en charge par les praticiens de la Diarrhée associée aux antibiotiques (DAA) [1]. Pour ce faire, un scénario concernant « un patient âgé ayant une infection odontogène nécessitant une antibiothérapie » a été soumis aux participants.

Trois-cent-six chirurgiens-dentistes ont répondu aux différentes questions (dont



298 par mail et 8 en ligne). Les répondants étaient le plus souvent des hommes (82,3 %) et avaient en moyenne 56 ans. La molécule prescrite en première intention était l'amoxicilline (88,7 %) puis la clindamycine (7,5 %). Si une allergie à l'amoxicilline (pénicilline) était suspectée, la clindamycine arrivait en tête dans 78,8 % des cas, suivie par l'érythromycine ou l'azithromycine dans un cas sur cinq (19,5 %).

## QUELLE PRÉVENTION DE LA DIARRHÉE LIÉE AUX ANTIBIOTIQUES ?

La question de l'utilisation d'un probiotique en prévention de la DAA était également posée. On sait aujourd'hui que l'association d'un probiotique (comme la levure *Saccharomyces boulardii* CNCM I-745 dont le mécanisme d'action et le niveau de preuve sont parmi les mieux établis) peut être utile dans ce cadre (revue *Cochrane* 2015 [2]). Par ailleurs, **DC. Johnston et coll.** ont montré que, dans une population où l'incidence de la CDAA serait de 5 %, l'administration préventive d'un probiotique en association avec l'antibiothérapie permettait de prévenir 33 épisodes de CDAA chez 1 000 patients [3]. En dépit de ces données, l'enquête montre que les probiotiques sont encore peu prescrits par les

chirurgiens-dentistes : moins de 4 sur 10 utilisent des probiotiques en prévention de la diarrhée (11,9 % « fréquemment » et 26,5 % « occasionnellement ») et plus de 6 sur 10 n'en prescrivent « jamais » (61,6 %).

## QUELLE PRISE EN CHARGE DE LA DAA ?

Quand le patient présente une DAA, 79,7 % des chirurgiens-dentistes ( $n = 240$ ) recommanderaient d'arrêter l'antibiotique et/ou de le changer et 44,1 % ( $n = 135$ ) contacteraient le médecin traitant du patient pour discuter de la conduite à tenir avec lui. Au total, 91 % des chirurgiens-dentistes ( $n = 279$ ) adopteraient une des deux attitudes précédemment citées. Parmi les 9 % de chirurgiens-dentistes restant ( $n = 27$ ), 81,5 % ( $n = 22$ ) se contenteraient de conseils nutritionnels, 37 % ( $n = 10$ ) recommanderaient un anti-diarrhéique conseil, 18,5 % ( $n = 5$ ) ne donneraient aucun avis particulier estimant que la diarrhée va s'amender spontanément et un chirurgien-dentiste adresserait le patient aux urgences.

Enfin, si la diarrhée persiste le lendemain, la majorité des chirurgiens-dentistes contacteraient le médecin traitant (75 %) ou conseilleraient au patient

de se rendre dans un service d'urgence (16 %) dans la crainte d'une infection à *Clostridium difficile*.

## DES CONDUITES À TENIR ADAPTÉES

Au total, quand un chirurgien-dentiste prescrit une antibiothérapie à un patient âgé et que survient une diarrhée, la plupart d'entre eux arrêteraient l'antibiothérapie. Si la situation ne s'améliore pas le lendemain, ils contacteraient le médecin traitant. La potentielle gravité d'une telle situation (risque de DAA et de CDAA) est ainsi prise en compte par le chirurgien-dentiste. En revanche, on peut aussi noter, comme le soulignent les auteurs, que l'utilisation préventive des probiotiques, en association avec l'antibiothérapie, reste très insuffisante et bien moindre qu'en cas de prescription d'une antibiothérapie par les médecins. Ils attribuent ce résultat au fait que l'information sur l'intérêt des probiotiques en prévention de la DAA et de la CDAA n'a probablement pas encore été suffisamment diffusée en pratique buccodentaire. Il serait d'ailleurs intéressant de préciser quels seraient les groupes de patients à risque les plus susceptibles de bénéficier de l'effet préventif des probiotiques. ☺

## bibliographie

- [1] ZWETCKENBAUM SR ET COLL. : Antibiotic-associated diarrhea and the older dental patient: how do dentists respond ? *Spec Care Dentist* 2015 ; 35 (6) : 279-284.
- [2] SZAJEWSKA H ET KOTODZIEJ M : Systematic review with meta-analysis : *Saccharomyces boulardii* in the prevention of antibiotic-associated diarrhoea. *Aliment Pharmacol Ther* 2015 ; 42 : 793 - 801.
- [3] JOHNSTON BC ET COLL. : Probiotics for the prevention of *Clostridium difficile* -associated diarrhea: a systematic review and meta-analysis. *Ann Intern Med* 2012 ; 157 : 878 - 888.

# PRÉVENTION DES CARIES LISTERINE® ANTI-CARIES

UNE FORMULE UNIQUE AUX QUATRE HUILES ESSENTIELLES  
ENRICHIE EN FLUOR



Eucalyptol



Menthol

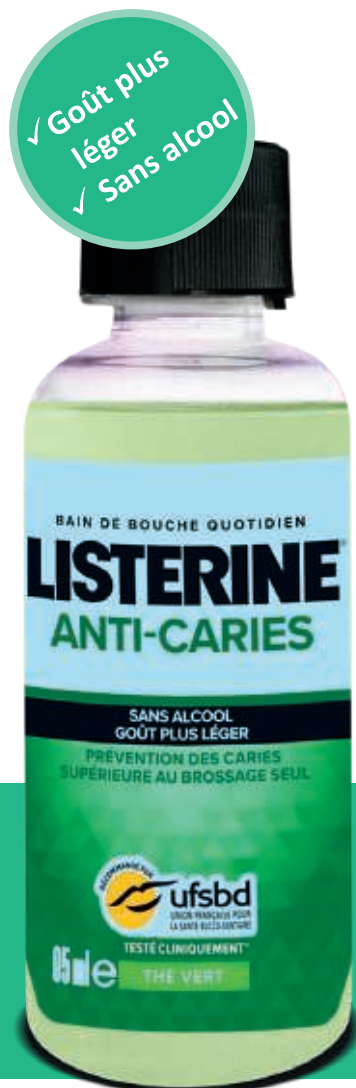

Thymol



Salicylate de méthyle

Utilisé deux fois par jour, en complément du brossage, **LISTERINE® ANTI-CARIES** offre une prévention des caries supérieure au brossage seul.



Favorise la prévention des caries



Combat les bactéries de la plaque dentaire pouvant être responsables des caries



Pour toute la famille, dès 6 ans

COMMANDEZ DES ÉCHANTILLONS POUR VOS PATIENTS

<http://pro.gamme-listerine.fr>

Échantillons de Listerine® Anti-caries 95 ml pour vos patients  
Réservé aux cabinets dentaires en ville en France métropolitaine



Johnson & Johnson  
SANTÉ BEAUTÉ FRANCE

OSEZ  
L'EFFICACITÉ  
AU QUOTIDIEN



# TRIHAWK

FOR THE BUR CONNAISSEUR

## DES PROBLÈMES AVEC LES COURONNES EN ZIRCONE? ESSAYEZ NOS DIAMANTS DE LA SÉRIE-X!



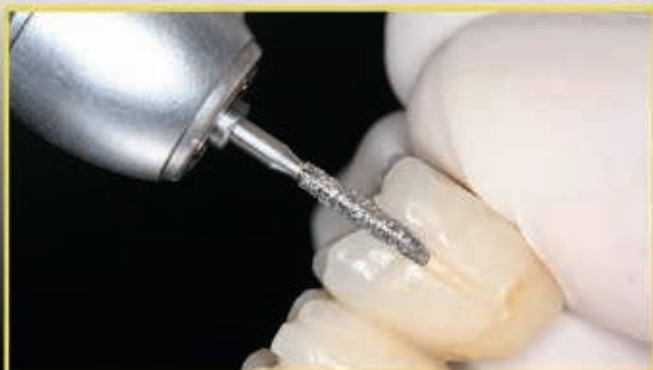
**STAND ADF  
1P18**

**2+1  
promotion  
ADF**



Le Rouleau de 100 à partir de €199\*  
\*TTC, à l'achat de 300 fraises

Les couronnes en zircone et en lithium disilicate sont dures, TRÈS DURES! Voilà pourquoi les fraises diamantées de la Série-X de Tri Hawk (198-018XC ET 141-014XC) sont entièrement fabriquées à partir de diamants naturels. Les EXTRA-gros grains combinées à notre liaison solide et uniforme vous offrent une fraise rapide et durable. Les fraises diamantées de la Série-X de Tri Hawk accéléreront également la préparation des couronnes et les procédures de réduction brute.



La couverture uniforme et la liaison durable permettent le perçage très efficace des matériaux durs.



[europesales@trihawk.com](mailto:europesales@trihawk.com)  
[www.trihawk.com](http://www.trihawk.com)

Tri Hawk S.A. Luxembourg  
Tél. : +352 20 99 23 28  
Télé. : +352 20 99 23 29



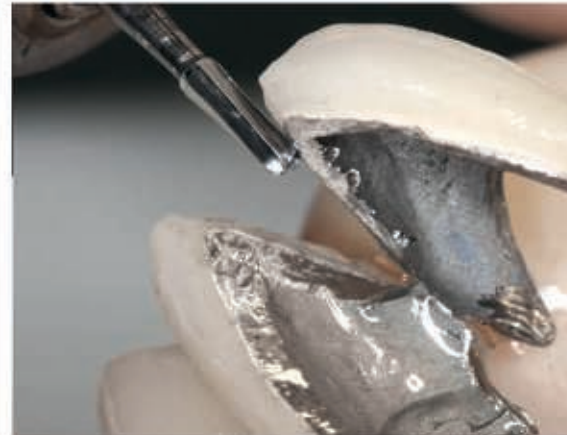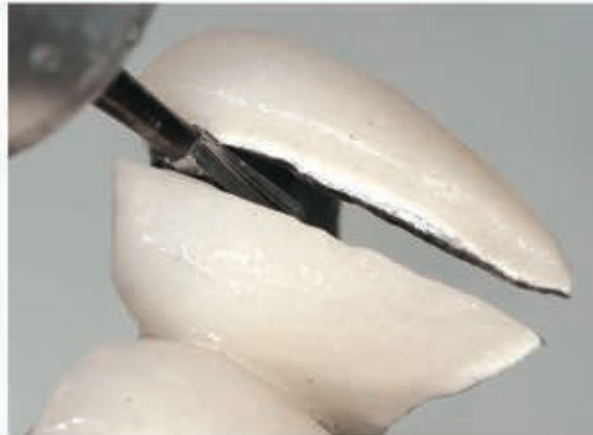
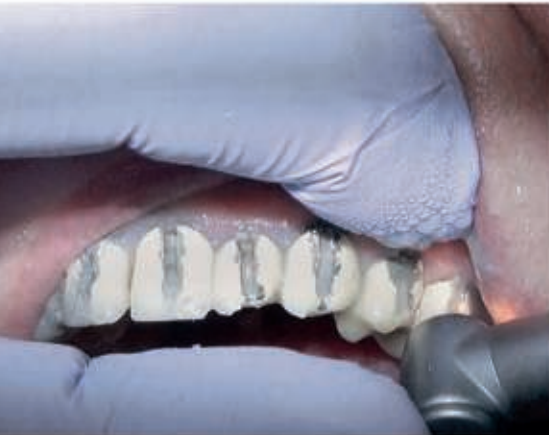**LA SEULE TRANS-MÉTAL CAPABLE  
DE DÉCOUPER 6 COURONNES EN MOINS DE 2 MINUTES**



 **TALON 12**

**Précise – Efficace – Rapide**

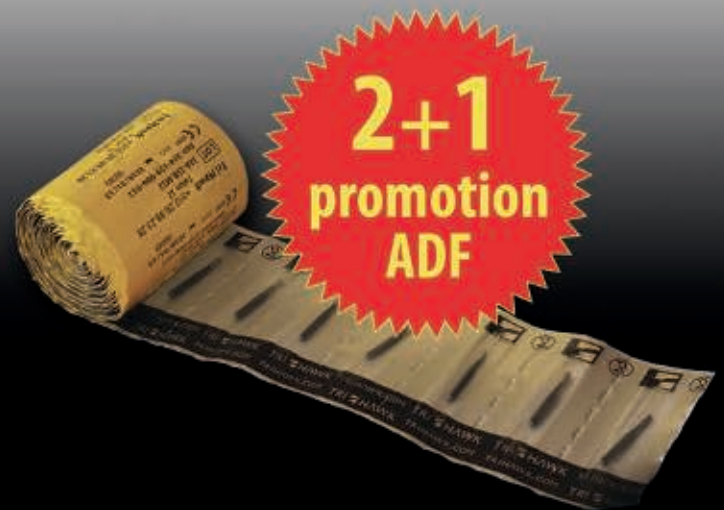**Coupe la céramique et les métaux  
les plus durs comme le chrome cobalt.**



**STAND ADF  
1P18**

**Les meilleurs tarifs de l'année  
le rouleau de 100  
à partir de €266\***

\* TTC, à l'achat de 300 fraises



[www.trihawk.com](http://www.trihawk.com)  
[europesales@trihawk.com](mailto:europesales@trihawk.com)

**Contactez votre fournisseur habituel  
pour commander**

# Dentisterie numérique au quotidien : la nouvelle relation cabinet-laboratoire

Le praticien peut aujourd'hui choisir de produire lui-même sa prothèse ou déléguer à son laboratoire lorsque cela est nécessaire. Présentation de trois cas en CFAO directe et semi-directe.

Historiquement, la conception et fabrication assistées par ordinateur (CFAO) était présente dans l'univers dentaire sous deux formes :

1- l'empreinte numérique intra-orale associée à la conception et la fabrication au sein du cabinet par usinage des restaurations prothétiques (système Cerec), 2- la numérisation des modèles en plâtre par le laboratoire sur des scanners de table associée à des logiciels de conception (Nobelprocera, 3Shape, Dentalwings, Exocad...). La production venait ensuite par techniques conventionnelles, usinage et un peu plus récemment, impression 3D.

Ces deux formes étaient destinées à la réalisation des restaurations prothétiques.

En parallèle de cela, Nobelbiocare proposa en 2005 la première solution de chirurgie guidée Nobelguide destinée aux praticiens exerçant l'implantologie. Ces trois univers étaient cloisonnés et ne semblaient jamais pouvoir se rejoindre. Avec l'arrivée de nouveaux scanners intra-oraux dans les années 2010, I-Tero (Align Technology) Lava-Cos (3M) ou Trios (3Shape), une nouvelle organisation de travail entre le cabinet et le laboratoire apparaît [1]. Le cloisonnement des univers s'effondre, offrant au cabinet la possibilité de réaliser des empreintes numériques sans obligation de produire lui-même la prothèse. Via des flux numériques sécurisés et des logiciels dédiés, le cabinet

envoie par Internet, à son laboratoire habituel, ses empreintes numériques destinées à la production de prothèse. Aujourd'hui, avec le développement de l'empreinte numérique, s'organise un « full digital workflow » ou « flux numérique total », engendrant une nouvelle organisation dans la relation cabinet-laboratoire intégrant la production de prothèse, la chirurgie guidée, l'orthodontie ; (Fig.1)...

Si nous nous concentrons sur la production de prothèse, les flux de travail s'organisent de trois manières :

- La CFAO indirecte avec numérisation du modèle en plâtre par un scanner de table puis conception et fabrication de la prothèse, le tout, par le laboratoire ; (Fig.2).
- La CFAO directe avec numérisation de la bouche du patient par empreinte optique, conception puis fabrication de la prothèse au sein du cabinet ; (Fig.3).
- La CFAO semi-directe avec numérisation de la bouche du patient par empreinte optique puis envoi du fichier au laboratoire pour conception et fabrication de la prothèse.

Même si, à ce jour, le flux majoritaire reste celui de la CFAO indirecte, l'empreinte optique tend à prendre une place de plus en plus importante, limitant ainsi le cumul des imprécisions [2-3] ; (Fig.4). Récemment, les acteurs de l'industrie proposant des solutions habituellement destinées au laboratoire de prothèse se sont rapprochés du cabinet dentaire. L'univers de la production de prothèse au sein du cabinet s'est donc à son tour ouvert, proposant un découplage total des flux de travail aux praticiens et prothésistes. Au gré des situations cliniques, le praticien peut aujourd'hui choisir de produire lui-même sa prothèse, déléguer à son laboratoire lorsque cela le nécessite voire même sur un même patient, mixer les deux flux de travail. Voyons cela au travers de trois cas cliniques.

Fig.1 : Le « flux numérique total » engendre une nouvelle organisation dans la relation cabinet-laboratoire intégrant la production de prothèse, la chirurgie guidée, l'orthodontie.



## les auteurs

Conférence à l'ADF le mercredi 28 novembre B9 - L'occlusion en numérique (Démonstration TV sur patient (DPC) - 9 h - 12 h).  
Responsable scientifique :  
Christelle Giacomelli.

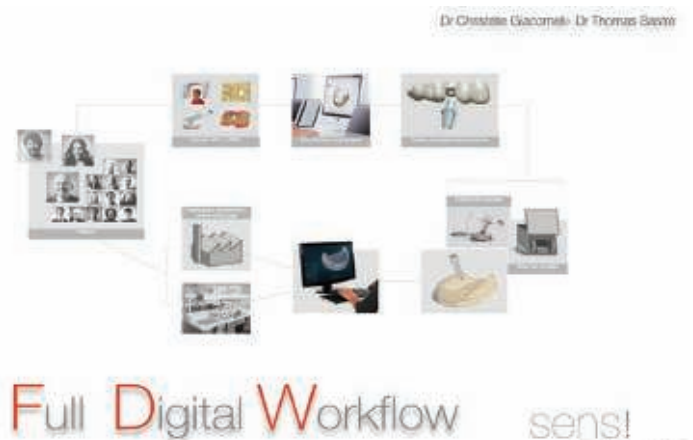### Dr Christelle GIACOMELLI

- Pratique libérale (Pommiers - 69)
- Co-fondatrice de la Dentilis Digital Academy
- Membre de Sens, groupe de recherche en dentisterie digitale, en charge de l'esthétique (Pommiers - 69)

### Dr Thomas SASTRE

- Pratique libérale (Pommiers - 69)
- Co-fondateur de la Dentilis Digital Academy
- Fondateur et membre de Sens, groupe de recherche en dentisterie digitale, en charge des réhabilitations complexes (Pommiers - 69)

1





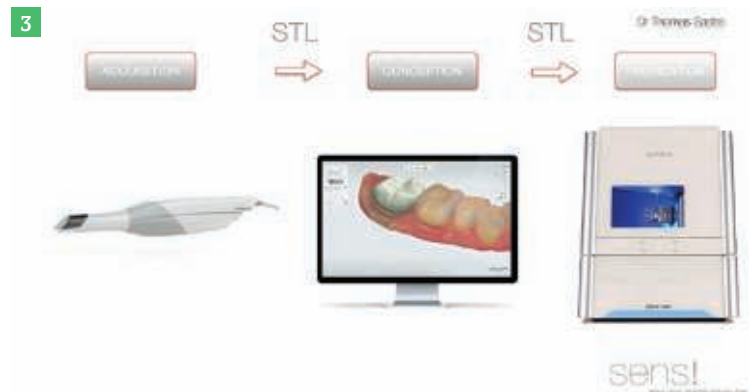
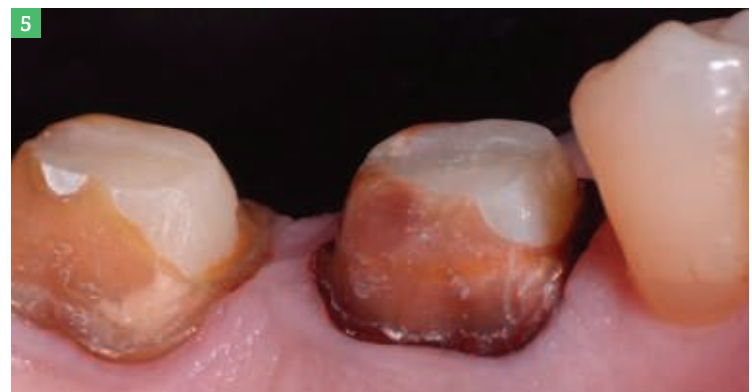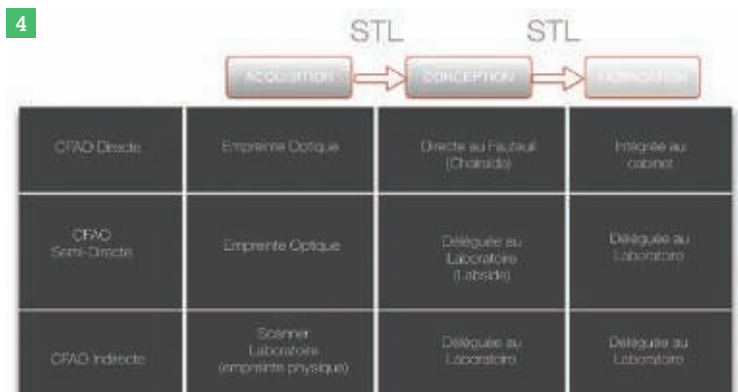


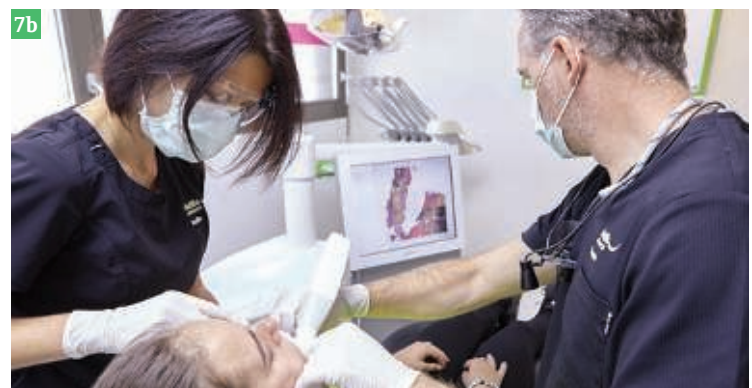
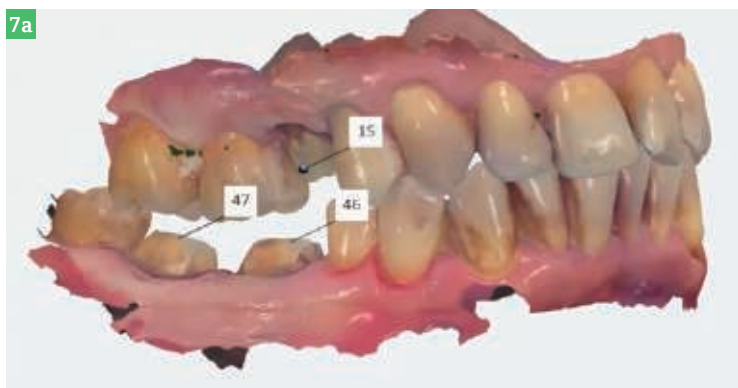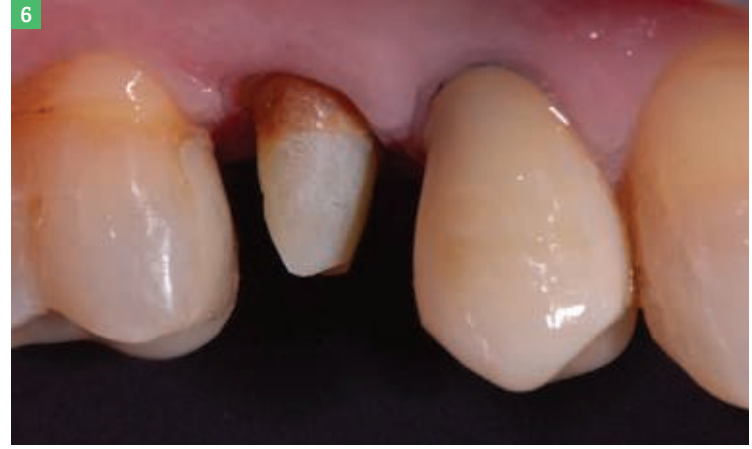Fig.2 : La CFAO indirecte avec numérisation du modèle en plâtre par un scanner de table puis conception et fabrication de la prothèse, le tout, par le laboratoire. Fig.3 : La CFAO directe avec numérisation de la bouche du patient par empreinte optique, conception puis fabrication de la prothèse au sein du cabinet.



**CAS CLINIQUE N°1 EN CFAO DIRECTE : RÉALISATION DE TROIS COURONNES UNITAIRES 15, 46 ET 47**

*Motif de consultation et anamnèse*  
 Un patient de 51 ans se présente au cabinet avec trois couronnes céramo-métalliques présentant des infiltrations nécessitant leur remplacement. Les couronnes définitives sont déposées et les retraitements endodontiques réalisés. Des reconstitutions coronoradiculaires par composite et tenons fibrés et une reprise des préparations périphériques sont exécutées ; (Fig.5, 6).

Fig4 : Tableau récapitulatif des flux numériques de production de prothèse.  
 Fig.5, 6 : Reconstitutions coronoradiculaires par composite et tenons fibrés et reprise des préparations périphériques.  
 Fig.7a : Trois empreintes sont nécessaires, les préparations au maxillaire inférieur, le maxillaire supérieur et enfin le mordu d'occlusion en position d'intercuspidie maximale.  
 Fig.7b : Réalisation de l'empreinte pour la confection des couronnes céramo-céramiques collées avec le scanner intra-oral Trios 3 (3Shape).



## ► clinique : Drs Christelle GIACOMELLI et Thomas SASTRE

CFAO

### Étape de prise d'empreinte numérique

Nous pouvons maintenant réaliser l'empreinte pour la réalisation des couronnes céramo-céramiques collées. Nous utilisons pour cela le scanner intra-oral *Trios 3 (3Shape)* ; (Fig.7b). Trois empreintes sont nécessaires, les préparations au maxillaire inférieur, le maxillaire supérieur et enfin le mordue d'occlusion en position d'intercuspidie maximale ; (Fig.7). Nous utilisons l'option de prise de teinte afin de confirmer notre choix déterminé cliniquement ; (Fig.8). Différents teintiers sont référencés dans le logiciel. Nous avons sélectionné, pour être en accord avec notre pratique clinique, les teintiers *Vita Classic* et *3D Master*.

### Étape de modélisation des restaurations

Une fois les empreintes numériques réalisées, le logiciel de modélisation *Design Studio (3Shape)* prend immédiatement le relais, ce logiciel étant présent sur l'unité de scannage. Muni des nombreuses fonctionnalités simplifiant la conception des restaurations ; (Fig.9), le design des trois couronnes périphériques est réalisé en moins de dix minutes ; (Fig.10).

### Étape d'usinage des restaurations

Les trois fichiers numériques contenant les informations de design des couronnes sont envoyés directement par *wifi* à l'usineuse (*4W Dg Shape*). Nous choisissons d'usiner des blocs *Emax Cad*

(*Ivoclar Vivadent*) *LT D2* ce, en corrélation avec la teinte clinique ; (Fig.11).

### Étape de caractérisation

Après usinage, une caractérisation et cuisson par four céramique sont nécessaires pour obtenir le rendu colorimétrique et donc l'intégration clinique optimale. Nous choisissons un maquillage en deux temps :

- 1- application du maquillage et première cuisson,
- 2- application de la glasure et deuxième cuisson ; (Fig.12).

### Étape d'assemblage

L'assemblage est réalisé de manière conventionnelle, sous champ opératoire, avec la technique MR2 et colle

*duale (etching, adhésif universel et variolink esthetic teinte warm d'Ivoclar Vivadent)*. Après dépose de la digue, nous pouvons constater une intégration esthétique et fonctionnelle satisfaisante, la gencive devant reprendre sa place par la suite autour des préparations 46 et 47 (Fig.13, 14).

### CAS CLINIQUE N°2 RÉALISÉ EN CFAO SEMI-DIRECTE RÉHABILITATIONS SUPÉRIEURE ET INFÉRIEURE MIXTES ADJOINTE ET CONJOINTE

*Motif de consultation et anamnèse*  
Une patiente de 63 ans uniquement insatisfaite de son sourire, désire le réhabiliter ; (Fig.15). L'examen clinique révèle de nombreuses restaurations

Fig.8 : Nous utilisons l'option de prise de teinte afin de confirmer notre choix déterminé cliniquement. Fig.9, 10 : Muni des nombreuses fonctionnalités simplifiant la conception des restaurations ; le design des trois couronnes périphériques est réalisé en moins de dix minutes. Fig.11 : Nous choisissons d'usiner des blocs *Emax Cad (Ivoclar Vivadent) LT D2*, ce en corrélation avec la teinte clinique. Fig.12 : Application de la glasure et deuxième cuisson. Fig.13,14 : Après dépose de la digue, nous pouvons constater une intégration esthétique et fonctionnelle satisfaisante, la gencive devant reprendre sa place par la suite autour des préparations 46 et 47. Fig.15 : Patiente de 63 ans uniquement insatisfaite de son sourire, désirant le réhabiliter.

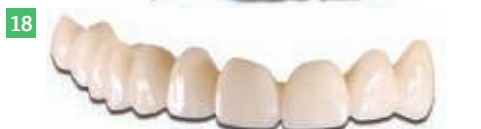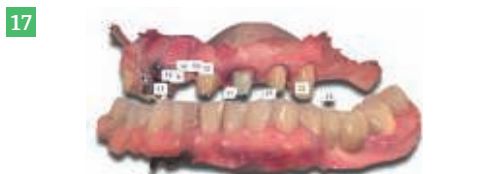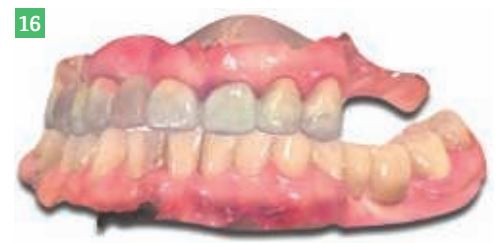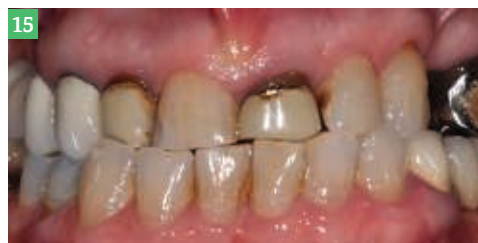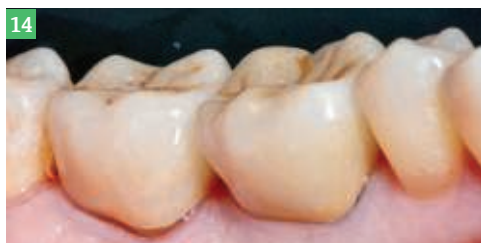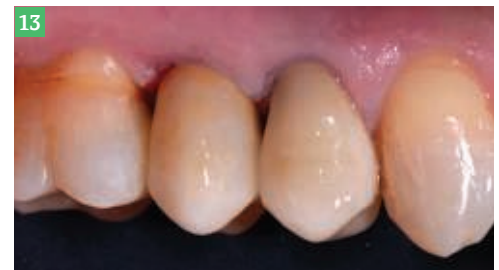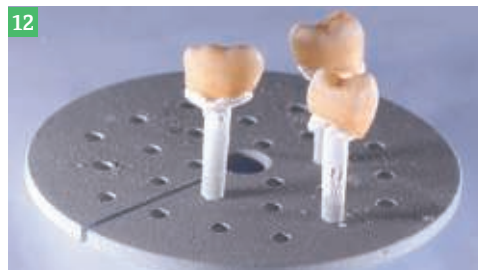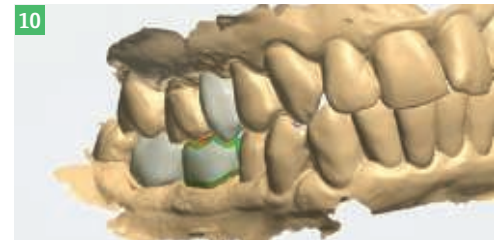
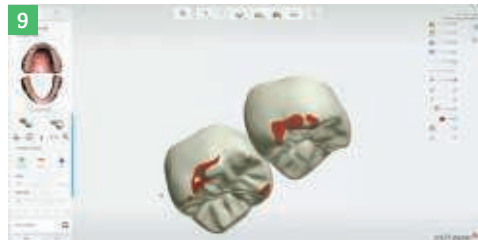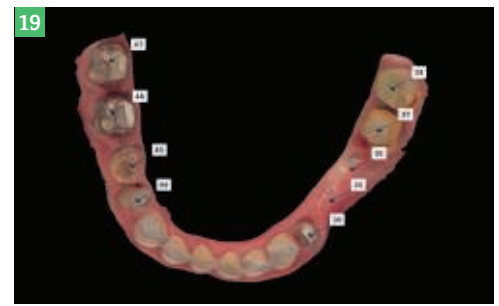


Fig.16 : Nous réalisons dans un premier temps des empreintes numériques des maxillaires supérieur, inférieur et en intercuspidie maximale. Fig.17 : La position d'intercuspidie maximale ayant été verrouillée numériquement auparavant, cette information n'est pas perdue lors du scannage des préparations. Fig.18 : Le *bridge* d'usage reproduit de manière précise le *bridge* provisoire, que ce soit en esthétique et en fonction, et peut être ainsi scellé. Fig.19 : Empreinte numérique mandibulaire.



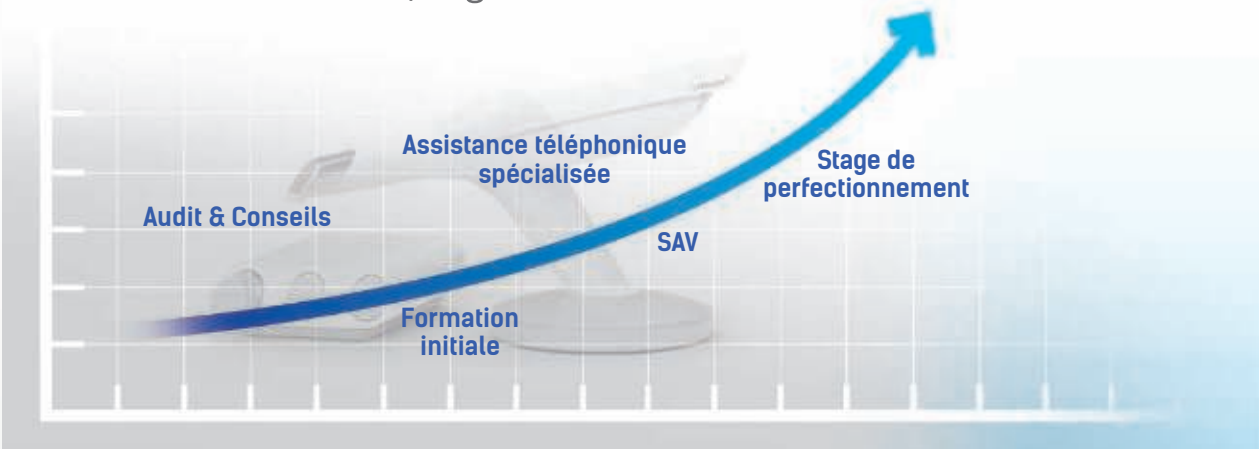


# FLUX DIGITAL ? FACILE !

## 1 Le choix des **meilleurs produits**



## 2 Le choix de **services spécialisés** pour vous accompagner



## 3 Le choix de la **productivité** avec votre laboratoire grâce à notre expertise



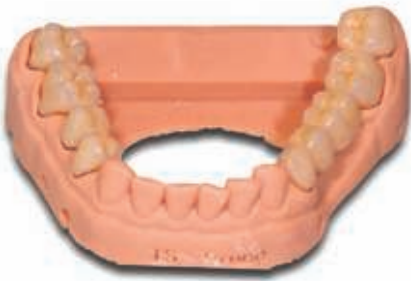ESSAI GRATUIT  
STAND 3M33

ou appelez-nous au : 09 72 31 68 68

www.astemdigital.fr



20



à revoir ainsi qu'une modification fonctionnelle globale, prérequis indispensable à la réhabilitation esthétique antérieure [4]. Cette patiente ne présente pas de dysfonction articulaire. Des projets esthétiques et fonctionnels préalables permettent de déterminer les modifications des secteurs antérieurs et postérieurs [5]. Un assainissement global et préparatoire est réalisé, associé à une augmentation de dimension verticale [6]. L'ensemble de ce projet est validé cliniquement, que ce soit pour l'esthétique et la fonction, par la réalisation de prothèses provisoires. La patiente souhaite avoir recours à une temporisation financière par prothèse amovible. Des implants seront réalisés dans un deuxième temps au maxillaire supérieur. Voyons maintenant comment nous réalisons les prothèses conjointes d'usage ainsi que la prothèse amovible.

*Étape de réalisation de la prothèse conjointe*

Nous réalisons dans un premier temps des empreintes numériques des maxillaires supérieur, inférieur et en intercuspédie maximale ; (Fig.16). Ces empreintes ont deux objectifs :

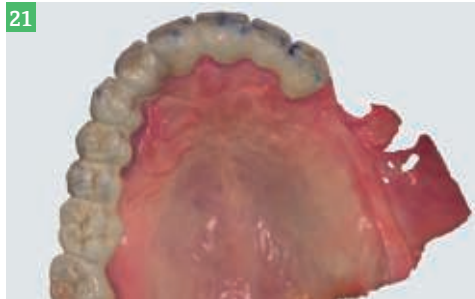
- fournir au laboratoire le design du bridge provisoire du maxillaire supérieur validé cliniquement afin qu'il soit reproduit fidèlement lors de la réalisation du bridge d'usage,
- fournir au laboratoire la relation intermaxillaire précise validée cliniquement.

Nous réalisons une copie numérique de ces empreintes par simple duplication du fichier. Nous effectuons dans un deuxième temps, à partir de cette copie, l'empreinte numérique des préparations. La position d'intercuspédie maximale ayant été verrouillée numériquement auparavant, cette information n'est pas perdue lors du scannage des préparations ; (Fig.17). Le bridge d'usage reproduit de manière précise le bridge provisoire que ce soit en esthétique et en fonction ; (Fig.18) et peut être ainsi scellé. De nouvelles empreintes numériques sont maintenant réalisées pour la réalisation des prothèses d'usage mandibulaires ; (Fig.19). Ces restaurations étant stratifiées, un modèle par impression 3D est nécessaire ; (Fig.20).

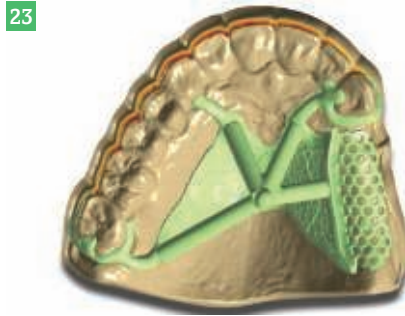
*Étape de réalisation de la prothèse adjointe*

Les prothèses d'usage des maxillaires supérieur et inférieur sont scellées et équilibrées. Nous réalisons trois empreintes numériques, le maxillaire supérieur, le maxillaire inférieur et les maxillaires en position

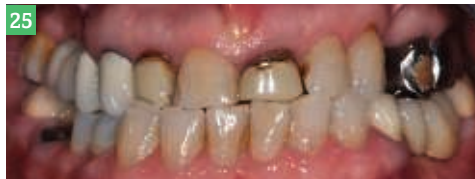21



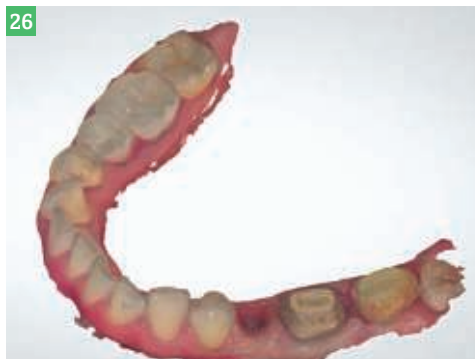23



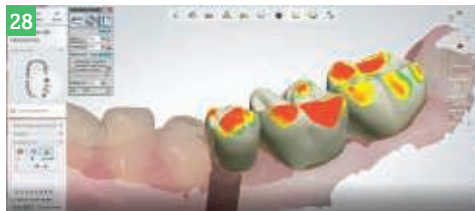25




26



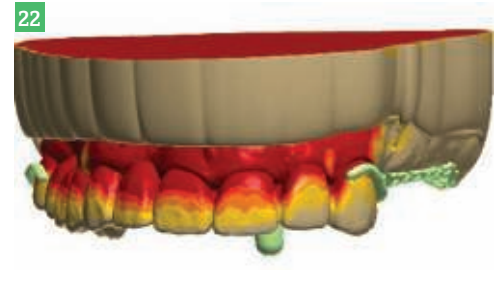
28



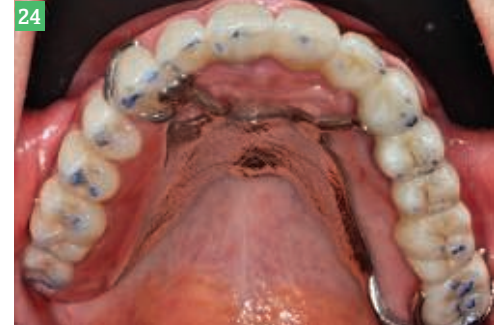29



22



24



27

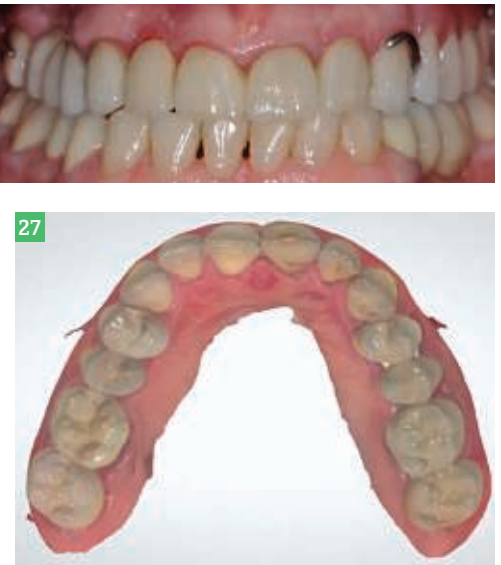


Fig.20 : Ces restaurations étant stratifiées, un modèle par impression 3D est nécessaire. Fig.21 : Nous réalisons trois empreintes numériques, le maxillaire supérieur, le maxillaire inférieur et les maxillaires en position d'intercuspédie maximale. Fig.22, 23 : Le laboratoire conçoit le châssis directement sur l'empreinte numérique du maxillaire supérieur. Fig.24 : Le stellite d'usage peut ainsi être posé dès le rendez-vous suivant, permettant de ce fait un gain de temps clinique considérable. Fig.25 : Fort est de constater que la réalisation de ces réhabilitations mixtes s'en trouve grandement facilitée grâce à l'utilisation de la dentisterie digitale que ce soit au cabinet comme au laboratoire, pour un résultat clinique tout à fait satisfaisant. Fig. 26, 27 : Empreintes numériques pour couronnes sur dents naturelles 37, 36 et transvissée sur implant 35. Fig.28 : Conception des couronnes au sein du cabinet par CFAO directe. Fig.29 : Interface du logiciel de gestion de l'usinage DG Shape-Millbox.



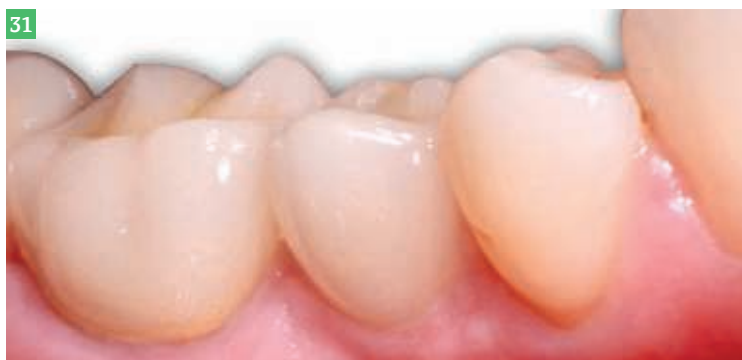

Fig.30a, 30b : Caractérisation (Emax cad MT A2) et collage de l'embase titane (Variobase pour implant bone level Straumann). Fig.31 : Situation clinique finale après pose de la prothèse d'usage. Fig.32 : Situation clinique initiale.

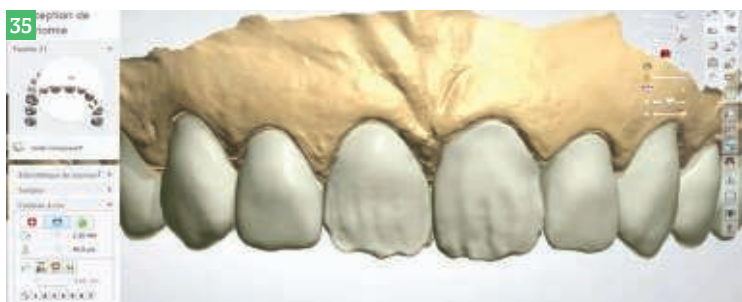
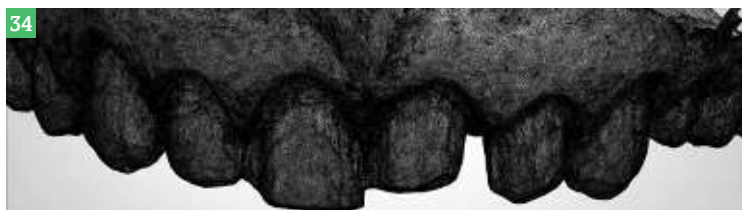
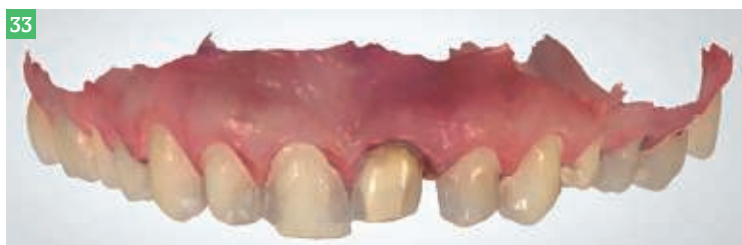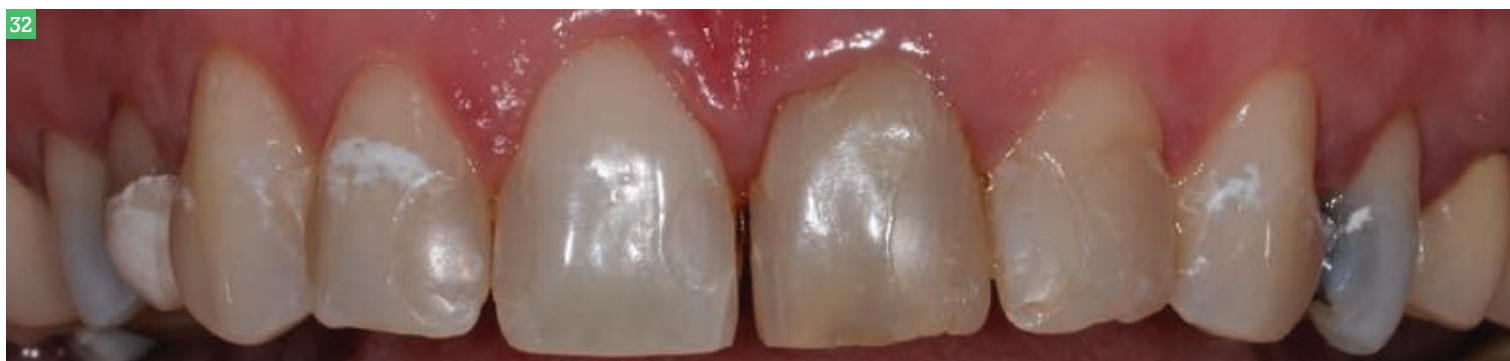Fig.33 : Empreinte numérique des préparations pour facettes. Fig.34 : Maillage STL de l'empreinte numérique mettant en évidence la précision de l'empreinte et des limites des préparations. Fig.35 : Modélisation des facettes en full anatomy pour maquillage ou cut-back pour stratification.

d'intercuspédie maximale ; (Fig.21). Le laboratoire conçoit le châssis directement sur l'empreinte numérique du maxillaire supérieur ; (Fig.22, 23). Toutefois, à ce jour, le montage des dents et les résines des selles sont produits de manière conventionnelle. Notons tout de même qu'aucun arc facial, ni cire d'occlusion, ne sont nécessaires compte tenu de la précision de l'enregistrement numérique de la relation inter-maxillaire. Le stellite d'usage peut ainsi être posé dès le rendez-vous suivant ; (Fig.24), permettant de ce fait un gain de temps clinique considérable. Fort est de constater que la réalisation de ces réhabilitations mixtes s'en trouve grandement facilitée

grâce à l'utilisation de la dentisterie digitale que ce soit au cabinet comme au laboratoire, pour un résultat clinique tout à fait satisfaisant ; (Fig.25).

### CAS CLINIQUE N° 3 RÉALISÉ EN CFAO DIRECTE ET SEMI-DIRECTE : COURONNES DENTO, IMPLANTO-PORTÉES ET FACETTES

*Motif de consultation et anamnèse*  
Une patiente de 39 ans consulte pour une dent 35 cassée et une gêne esthétique au niveau de son sourire. Après examen, il apparaît que la dent 35 n'est pas conservable et doit être remplacée par un implant. Nous utilisons pour cela la technique de chirurgie prothétiquement guidée, garante de l'obtention d'une position tridimensionnelle de l'implant en adéquation intime avec la future couronne transvisée cliniquement nécessaire [7]. À cela s'ajoute la nécessité de couronner les dents 36 et 37. En ce qui concerne le secteur antérieur, des facettes de 15 à 25 sont envisagées.

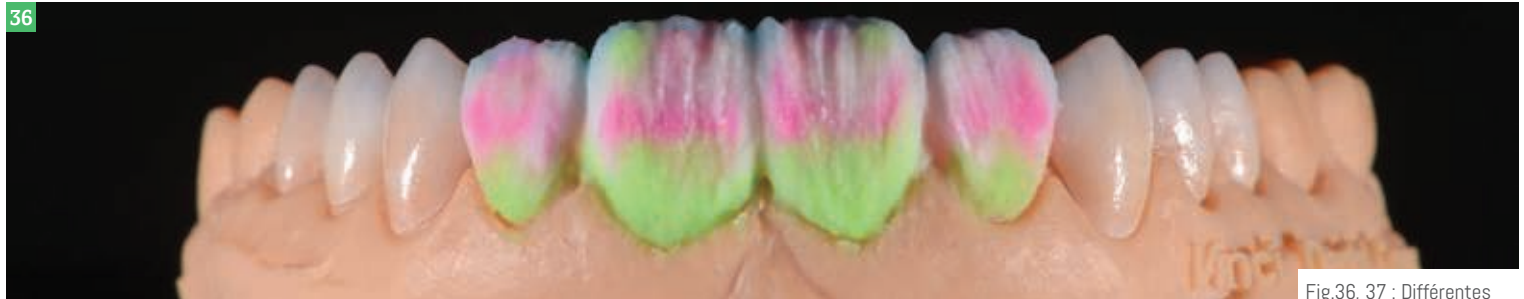

Fig.36, 37 : Différentes étapes de stratification.

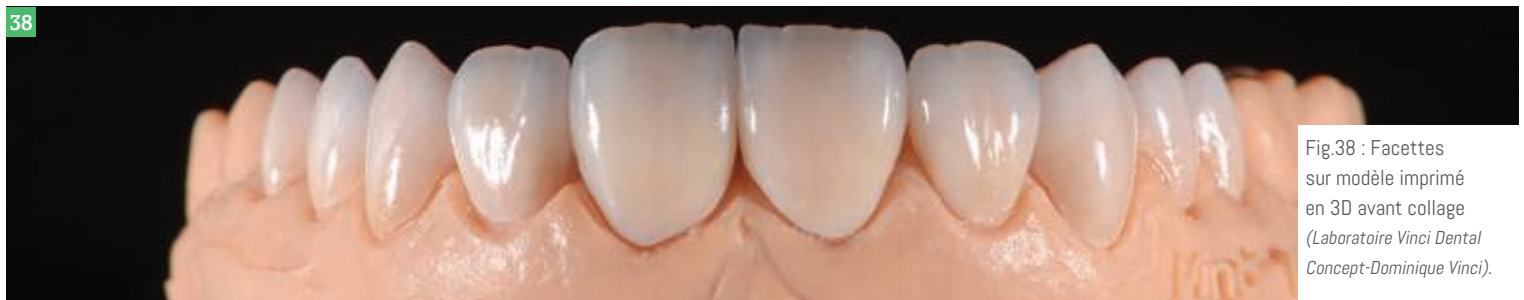
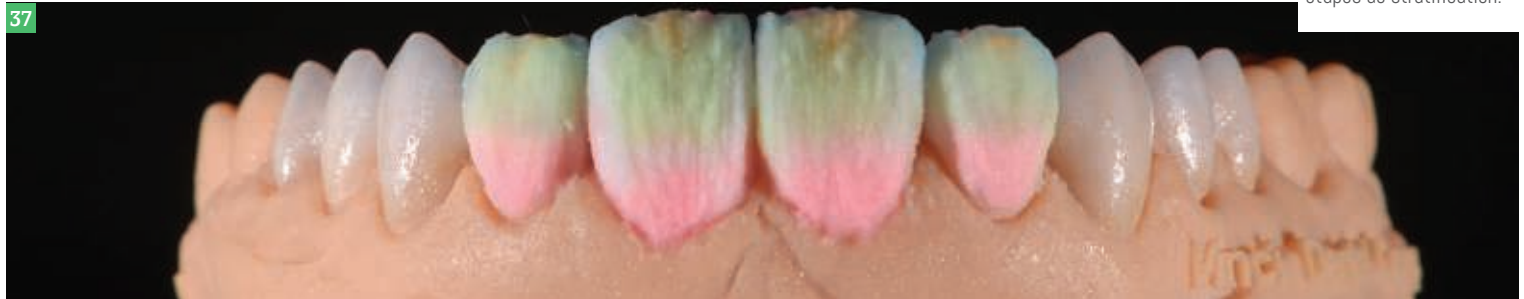
Fig.38 : Facettes sur modèle imprimé en 3D avant collage (Laboratoire Vinci Dental Concept-Dominique Vinci).

Réalisation du secteur postérieur par CFAO directe : couronnes unitaires 36, 37 et transvissée sur implant en 35  
La conception des couronnes au sein du cabinet est réalisée par CFAO directe ; (Fig.26 à 30b).

Réalisation du secteur antérieur par CFAO semi-directe : facettes de 15 à 25  
L’empreinte numérique des préparations pour facettes est réalisée ; (Fig.33). La modélisation des facettes est réalisée en *full anatomy* pour maquillage ou *cut-back* pour stratification ; (Fig.35).

### CONCLUSION

Longtemps restreinte au flux *chairside*

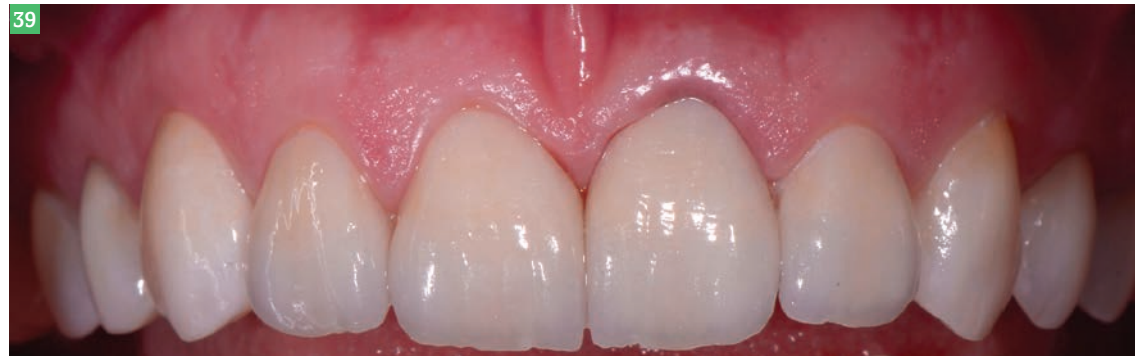

Fig.39 : Situation clinique finale après collage des facettes (Emax-cad Ivoclar Vivadent).

de conception et d’usinage de la prothèse au sein du cabinet, la dentisterie digitale s’ouvre aujourd’hui et permet de confier la production de prothèse à son laboratoire. En effet, même si les fonctionnalités proposées par les outils dédiés au

cabinet repoussent actuellement les possibilités de réalisations de prothèse, il ne faut pas perdre de vue que bon nombre de situations cliniques relèvent de la compétence du prothésiste et de son laboratoire. Ainsi se dessinent les contours

d’une nouvelle relation cabinet-laboratoire, dentistes-prothésistes autour de la prothèse grâce aux outils digitaux. ↻

## la biblio'

[1] ENDER A, MEHL A : *Influence of scanning strategies on the accuracy of digital intraoral scanning systems*. Int J Comput Dent 2013; 16(1): 11-21.  
[2] ENDER A, MEHL A : *Full arch scans:*

*conventionnel versus digital impressions-an in vitro study*. Int J comput Dent 2011;14(1): 11-21.  
[3] ENDER A, ATTIN T, MEHL A : *In vivo precision of conventional and digital methods of obtaining complete-arch dental impressions*. J Prosthet Dent. 2016 Mar;115(3):313-20.

[4] BERRY DC, POOLE DF : *Attrition: possible mechanisms of compensation*. J. Oral Rehabil., 3 (1976), pp. 201-206.  
[5] GIACOMELLI C, SASTRE T, HANSS J : *Le flux numérique : du diagnostic à l’essayage esthétique et fonctionnel*. Information Dentaire 2018; 12 (1) 26-32.  
[6] ABDUJO J : *Safety of increasing*

*vertical dimension of occlusion: a systematic review*. Quintessence Int. 2012; 43(5):369-80.  
[7] SASTRE T, GIACOMELLI C, DOIX D : *Planification implantaire et chirurgie prothétique guidée : les outils numériques au service de l’implantologie*. Information Dentaire 2018;12(1): 26-32.



# MEDIT i500 distribué par LABOCAST 3D

## La première caméra intra-orale couleur hautement fiable et largement accessible !



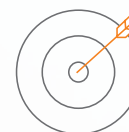
### Performante

adaptée à la prise d'empreinte  
pour Inlay core



### Confortable

sans poudrage



### Précise

détections des limites  
des préparations et  
prise d'occlusion exacte




**Une innovation Medit Company,**  
leader mondial du scanner 3D industriel

**20 280 € TTC**  
Ordinateur portable compris



### Rapide et fiable

prise d'empreinte fluide  
et sans interruption



### Complet

ordinateur portable  
compris



### Libre

système 100 % ouvert,  
sans licence

**+33 1 53 38 64 66**

**LABOCAST 3D**  
Modern Dental Group

## ► quoi de neuf docteur ?

AMÉLIORERONT-ILS VOTRE PRATIQUE ?

### ► BASLIN R II DE BISICO

## La solution pour un rebasage simple, dur et permanent

*Baslin R II* est une résine de rebasage dure et définitive pour rebaser des prothèses au fauteuil. Elle est composée d'une poudre et d'un liquide pour un mélange facile et homogène. La formulation spéciale de son activateur/accélérateur de prise permet d'obtenir une polymérisation totale en 12 à 15 minutes, garantissant ainsi la meilleure stabilité colorimétrique et une réduction de monomères résiduels. Sans méthacrylate de méthyle, *Baslin R II* est à base de copolymères de méthacrylate d'éthyle, pour une application directe et sans danger en bouche. *Baslin R II* offre un remarquable état de surface et une prise rapide sans dégagement de chaleur pour une parfaite tolérance tissulaire (température de polymérisation inférieure à 40°C). Avec *Baslin R II*, le rebasage devient aussi simple qu'une prise d'empreinte fonctionnelle.

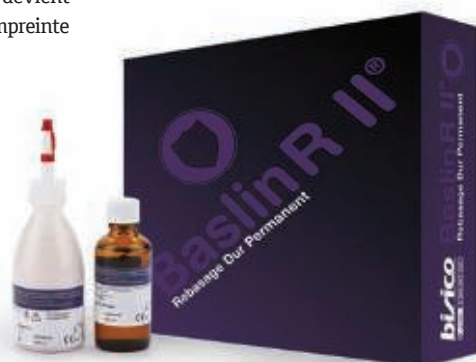### Bisico France

Tél. : 04 90 42 92 92

@ : info@bisico.fr

3w : bisico.fr

ADF : stand 1N19



### ► OPALESCENCE BOOST D'ULTRADENT

## Mon épaisseur fait toute la différence

Son indication clinique est l'éclaircissement au fauteuil. Il présente de nouvelles caractéristiques et avantages : aucune réfrigération requise (2-27°C), stockage plus facile, chaque carton contient tous les produits nécessaires à chaque procédure, packaging mis à jour, look rafraîchi, sophistiqué et moderne, plus aisé pour les assistants et les dentistes. Ce qui le rend plus facile à utiliser est sa nouvelle formule plus épaisse qui reste bien en place sur les surfaces dentaires après y avoir été étalé. Si un praticien utilise *Opalescence Boost* depuis un certain temps, il est possible qu'il remarque la différence entre l'ancienne et la nouvelle formule. La nouvelle formule reste en place et ne coule pas une fois placée. Bien que *Opalescence Boost* ne nécessite pas de réfrigération avant utilisation, une fois mélangé, le produit doit être réfrigéré pour conserver son efficacité. La durée de vie de *Opalescence Boost* est de 24 mois. La nouvelle formule plus épaisse comprend plus d'épaississant par rapport à l'ancienne formulation, il n'y a pas de changements en ce qui concerne les ingrédients chimiques. L'épaississant est le même, mais la quantité utilisée a augmenté.



### Ultradent

Tél. : 0800 00 81 50

@ : france@ultradent.com

3w : ultradent.com

### ► EURUS DE BELMONT

## La qualité japonaise sans compromis

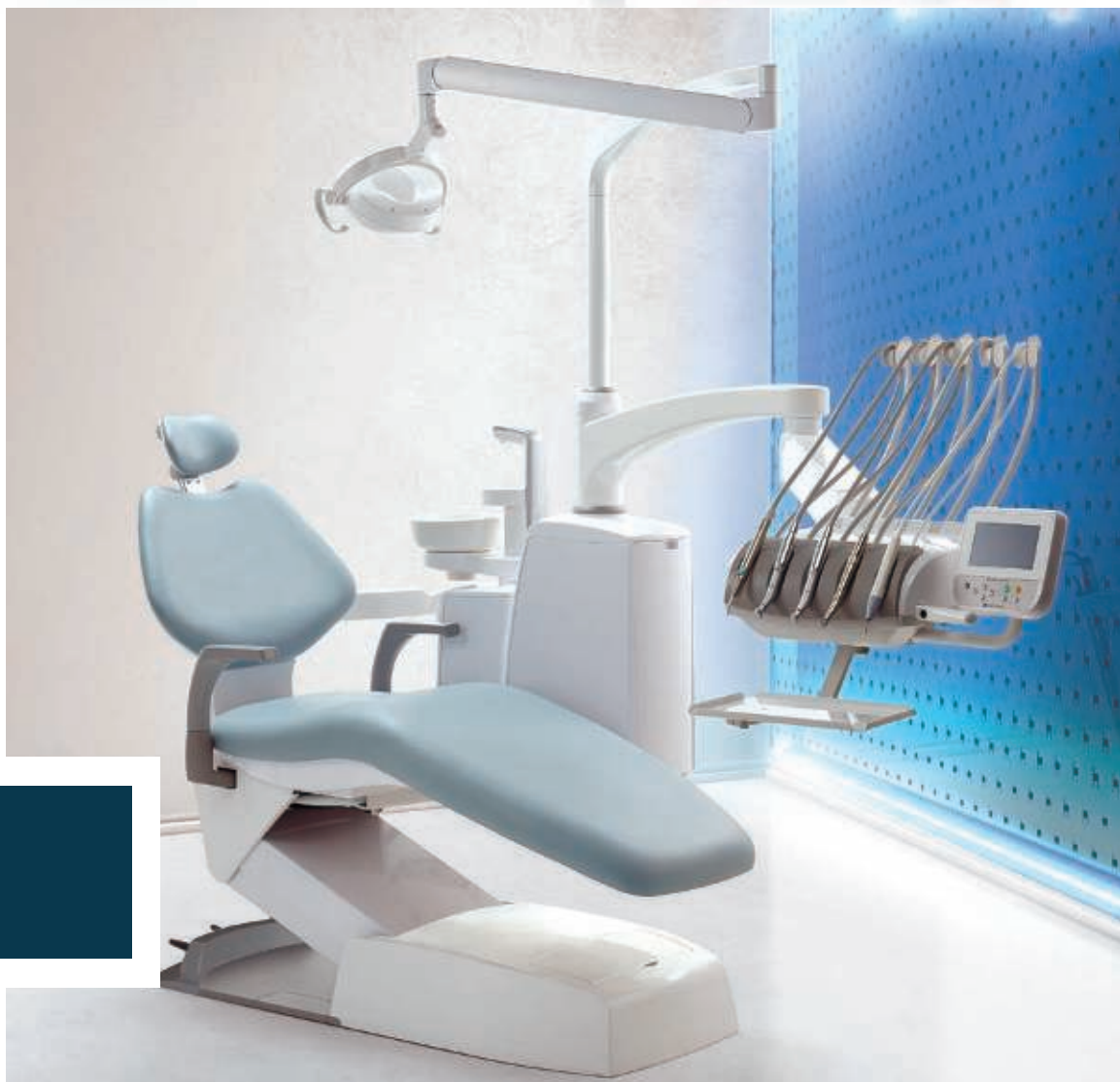Ces nouveaux équipements dotés d'un fauteuil traditionnel ou du célèbre fauteuil chaise avec une base rotative procureront confort, relaxation et excellente ergonomie de travail. Ils disposent d'un bras transthoracique à fouets ou à cordons pendants. Une nouvelle interface tactile couleur permet à l'utilisateur d'effectuer simplement les réglages associés à l'instrument sélectionné. La nouvelle pédale de commande est compacte et sans fil (en option). L'éclairage LED de nouvelle génération est conforme à la norme ISO 9680. Grâce à sa cellule sans contact, l'éclairage peut être allumé et éteint. Le support assistant est doté d'un mécanisme de réglage en hauteur avec un large plateau. Les conditions d'hygiène de l'unit sont maintenues par un rinçage du circuit hydrique. Un séparateur d'amalgame avec ou sans collecteur permet de répondre aux normes environnementales sur la protection des eaux de ville. Par ailleurs, les fouets et les manchons du système d'aspiration sont amovibles et autoclavables pour une hygiène contrôlée. Dans le même temps, *Belmont* a lancé une nouvelle radio intra-orale avec une interface entièrement tactile.

### Belmont

Tél. : 01 42 42 66 28

@ : info@belmont.fr

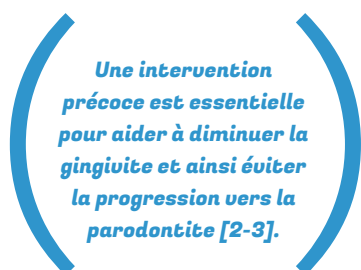
3w : belmont.fr



# Une nouvelle stratégie pour améliorer la santé gingivale : équilibrer le microbiome buccal

## LE MICROBIOME BUCCAL ET LA SANTÉ GINGIVALE

Jusqu'à 90 % de la population mondiale souffre de problèmes de gencives [1].



En plus d'autres facteurs, nous savons qu'un déséquilibre du microbiome buccal, ou dysbiose, peut-être l'une des causes de maladies parodontales [4]. Plusieurs facteurs de risque peuvent conduire à la dysbiose, dont : [4].



Alimentation



Tabagisme



Stress



Traitements médicaux



Grossesse



Vieillessement

## LE DENTIFRICE ZENDIUM FAVORISE UN MICROBIOME ÉQUILIBRÉ

Des études récentes ont montré que le dentifrice *Zendium* peut avoir un impact significatif sur l'équilibre du microbiome buccal et la santé gingivale [5-7].

Une étude d'envergure portant sur le microbiome et publiée dans *Scientific Report* [3], revue du groupe *Nature*, prouve cliniquement que le dentifrice *Zendium*, avec 1450 ppm de fluorure de sodium et contenant des enzymes et des protéines naturelles favorise l'équilibre du microbiome buccal [5\*].

## RÉÉQUILIBRER LE MICROBIOME BUCCAL AVEC ZENDIUM : QUELS BÉNÉFICES POUR LES GENIVES ?

Deux études récentes révèlent l'impact clinique de *Zendium* sur l'équilibre du microbiome buccal [6-7]. Une étude épidémiologique danoise, impliquant 305 personnes et dirigée par le professeur *Anne Marie Lynge Pedersen*, université de Copenhague, a démontré une santé gingivale significativement meilleure pour les utilisateurs de *Zendium* sur le long terme en comparaison avec un

dentifrice fluoré standard. Ces résultats sont indépendants des habitudes alimentaires, des habitudes de brossage et du tabagisme. Une autre étude, dirigée par le professeur *Nicola West* et ses collègues de l'université de Bristol, confirme ces résultats dans des conditions cliniques [7].

Cette étude a examiné la santé gingivale de 229 participants ayant utilisé soit le dentifrice *Zendium*, soit un dentifrice de contrôle. Après 13 semaines, les utilisateurs de *Zendium* avaient des gencives significativement plus saines ( $P < 0.001$ ) pour les trois indices cliniques mesurés (*inflammation, plaque et saignements*) par rapport à ceux ayant utilisé le dentifrice de contrôle [7]. De plus, 83 % des utilisateurs de *Zendium* ont connu une amélioration de leur santé gingivale [7\*\*].

## ZENDIUM

*Pour une prévention précoce*

Éduquer les patients sur les bonnes habitudes et les bons gestes de l'hygiène buccale reste la priorité pour faire face aux premiers signes de problèmes gingivaux. Cependant, sur la base des résultats de *Zendium*, les professionnels dentaires peuvent conseiller un dentifrice ayant fait ses preuves et qui

pourra faire la différence auprès des patients présentant des signes précoces de problèmes gingivaux. ↻

Pour en savoir plus : [www.zendium.fr](http://www.zendium.fr)

1. FDI World Dental Federation. <https://www.fdiworlddental.org/news/20170704/fdi-makes-global-periodontal-health-a-priority-over-the-next-three-years> (accessed January 2018).
2. Tonetti MS et al. *J Clin Periodontol* 2017; 44(5): 456-462.
3. EFP Guidelines for effective prevention of periodontal disease. 2014.
4. Killian M et al. *British Dental Journal* 2016; 221(10): 657-666.
5. Adams SE et al. *Nature Scientific Reports* 2017; 7: 43344.
6. Pedersen AL et al. Gingival health status in individuals using different types of toothpastes. Abstract presented at CED-IADR 2017
7. West N et al. A toothpaste containing enzymes and proteins improves gingival health. Abstract presented at CED-IADR 2017.

\*Fait référence au microbiome de la plaque dentaire et à l'abondance relative d'espèces bactériennes ayant un lien établi avec la santé ou les pathologies des gencives au bout de 14 semaines d'utilisation biquotidienne du dentifrice *Zendium* comparé au niveau de référence.

\*\*Fait référence aux résultats d'une étude portant sur la santé des gencives (*Royaume-Uni 2017*) réalisée sur 113 utilisateurs de *Zendium* (sur un total de 229 personnes) mesurant la santé des gencives avec l'Indice Gingival Modifié (*Lobene*) après 13 semaines.

## l'avis du professeur Colombier



Marie-Laure COLOMBIER

- Professeur des universités à la faculté de chirurgie dentaire de Paris Descartes,
- Responsable du département de parodontologie,
- Praticien Hospitalier à Louis Mourier, AP-HP

L'inflammation des gencives, la gingivite, est une réaction

physiologique face à l'agression des bactéries présentes dans la plaque dentaire située à l'interface dent/gencive. Sa première manifestation, discrète, est un changement de couleur. Puis l'inflammation s'étend, les gencives gonflent, deviennent douloureuses et saignent au brossage. Non traitée, la gingivite peut aboutir à une parodontite.

Il est donc primordial d'agir précocement dès les premiers signes d'inflammation, sans attendre des manifestations cliniques douloureuses.

Pour préserver la santé gingivale, il est important de maintenir un microbiome buccal équilibré, compatible avec la santé parodontale.



# Un examen complet et un rayonnement faible

Ce système de radiographie 3D présente un champ de visualisation anatomique couvrant 100 % de la zone dentaire.


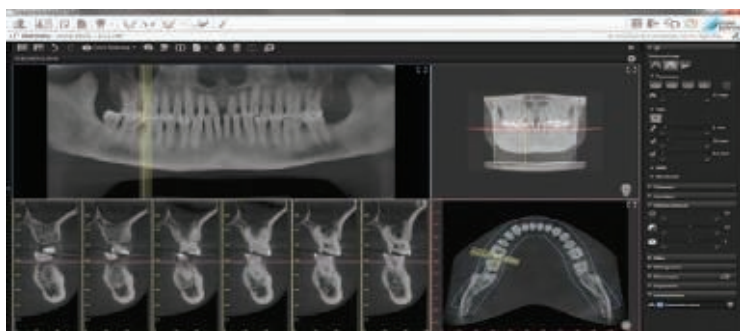
Lors de la pose d'un implant, il est obligatoire de savoir qu'il n'y a aucun foyer infectieux dans la bouche du patient si le praticien veut mettre toutes les chances de son côté pour que l'intégration de l'implant se fasse dans les meilleures conditions. Cela nécessite des images en trois dimensions pour un diagnostic radiologique fiable et complet. Ce système de radiographie 3D combine un volume de diagnostic innovant, couvrant la quasi-totalité des diagnostics 3D, avec un rayonnement particulièrement faible. Le champ de vue à la forme de la mâchoire propose, avec une exposition aux rayons inférieure à celle d'un appareil de Ø 80 x 80 mm, un volume de diagnostic équivalent à celui d'un appareil de Ø 130 x 85 mm, c'est-à-dire jusqu'aux molaires les plus reculées. Cela peut s'avérer particulièrement

utile, par exemple, pour le diagnostic de dents de sagesse incluses.

### CAPTEUR CSL HAUTE RÉOLUTION

Grâce à la technologie S-Pan et au capteur Csl haute résolution avec une taille de pixels de 49,5 µm, le praticien bénéficie de panoramiques dentaires d'une grande netteté et de qualité aussi bien en 2D qu'en 3D. La technologie S-Pan correspond à 20 coupes morcelées chacune en 1 000 fragments. Un algorithme complexe permet de récupérer le meilleur fragment de chaque coupe afin de réaliser un cliché final d'une excellente qualité. L'appareil est doté d'un champ anatomique équivalent à un volume

Des clichés avec très peu d'artéfacts métalliques.



de 130 x 85 mm et ce champ est réduit à 130 x 70 mm pour les enfants, ce qui permet d'éviter un rayonnement inutile au niveau des yeux. La forme du champ n'est pas un cylindre, mais une forme obtenue grâce au déplacement de la tête du panoramique qui effectue une rotation de 540°, permettant de réaliser des clichés avec très peu d'artéfacts métalliques, sans préfiltre avant d'être affichés. Ce volume d'acquisition est spécifiquement conçu pour l'anatomie humaine - avec exclusion des vertèbres. Avec un seul cliché, on obtient

### Dürr Dental

Tél. : 01 55 69 11 50

@ : info@durr.fr

3w : duerrdental.com/fr

ADF : stand 2M42

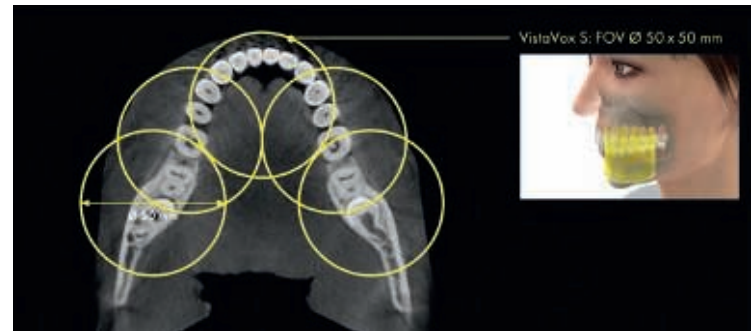

la totalité de la mâchoire. Avec les 17 programmes panoramiques complémentaires de la technologie éprouvée *S-Pan*, les cabinets dentaires sont équipés d'excellents outils d'imagerie diagnostique, qu'il s'agisse de 2D ou de 3D.

La représentation du volume standard Ø 80 x 80 mm (en rouge sur l'image ci-contre) a été ajoutée à titre comparatif à la représentation en vue axiale du champ de vue du *VistaVox S* (en bleu) ; (Fig.1). Le volume adapté à la forme de la mâchoire propose un volume de diagnostic équivalent à celui d'un appareil de Ø 130 mm. En vertu de la forme spécifique de la zone de diagnostic, seules les zones pertinentes pour le diagnostic sont irradiées. Une étude ; (Tableau 1) menée par le **Dr Johannes Krause** sur 1 020 patients a montré qu'un volume de 85 mm de hauteur et 110 mm de diamètre est nécessaire pour couvrir à 100 % la zone dentaire de l'être humain. Selon cette étude, un volume de Ø 80 x 80 mm permet de fournir un diagnostic intégral pour seulement 1,4 %

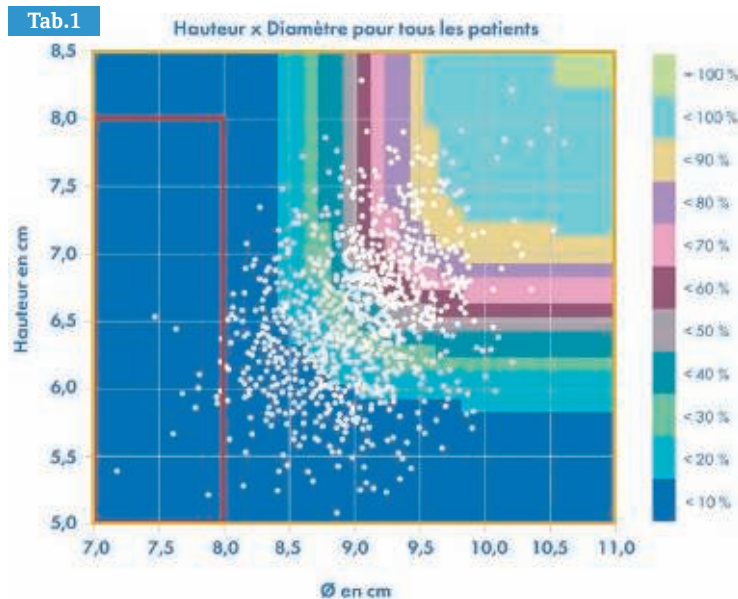
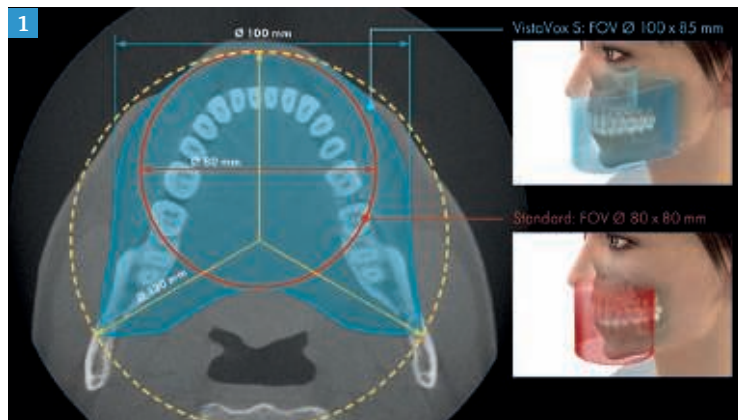
des patients. Le volume du *VistaVox S*, adapté à la forme de la mâchoire, recouvre au contraire la zone dentaire de tous les patients.\* En plus d'une image de la forme de la mâchoire, *VistaVox S* offre dix volumes supplémentaires de Ø 50 x 50 mm : cinq pour le maxillaire et cinq pour la mandibule. Pas besoin de pré-shoot pour vérifier la zone.

*VistaVox S* se caractérise par son volume d'acquisition 3D idéal, qui reproduit l'anatomie humaine. Le capteur ultrasensible *CsI* contribue à la réduction de l'exposition aux rayons, garantie par une géométrie fine du capteur et une cinématique ingénieuse. L'utilisation est conviviale : l'opérateur est en face du patient lors de son positionnement avec un seul faisceau lumineux pour les clichés en 3D et trois pour les clichés en 2D. En outre, l'écran tactile 7" permet à l'équipe du cabinet une utilisation intuitive et fournit désormais, avec le logiciel de traitement des images *VistaSoft* simple d'utilisation, un support professionnel pour l'imagerie 3D. ➔



Ci-dessus : en plus d'une image de la forme de la mâchoire, *VistaVox S* offre dix volumes supplémentaires de Ø 50 x 50 mm : cinq pour le maxillaire et cinq pour la mandibule. Pas besoin de pré-shoot pour vérifier la zone.

\* Conclusion de l'étude de Dr Johannes Krause : *Untersuchung zum erforderlichen Field of View für bildgebende 3D-Diagnostik in der Zahnmedizin*. Étude de détermination du champ de vue nécessaire aux diagnostics par image 3D en médecine dentaire (01-01-2013).



## Le témoignage du docteur Jean-François Matern (67)

### IL EST PRATIQUE D'USAGE

J'utilise cet appareil depuis une année. Je l'emploie essentiellement pour de l'imagerie 2D. Il est pratique d'usage, aussi bien en panoramique que pour le module cone beam 3D. La qualité d'image est tout à fait satisfaisante. Si cela était possible, je changerais le post-traitement. Un autre avantage est le champ réduit pour les enfants : plus le champ est réduit en taille, moins la « dose patient » est importante. C'est également un principe général à toute machine RX. Enfin, la forme du champ permet de réaliser des clichés avec peu d'artefacts métalliques, ce qui est un principe général du cone beam CT.

## Le témoignage du docteur Yann Rouah (75)

### UNE EXPORTATION FACILE POUR LES CONFRÈRES

J'utilise cet appareil depuis le mois de mars 2018. Je l'ai acheté pour la continuité du système. J'étais en effet particulièrement satisfait, avec DBSWin et VistaSoft, de l'utilisation du Vistascan et de la caméra intrabuccale. Je l'utilise quotidiennement pour la recherche de foyers infectieux et de fêlures, pour les chirurgies pré-implantaires, les chirurgies multiples et l'implantologie. Il offre un bon soft, de belles images et permet une exportation facile pour les confrères et les patients. Il procure le scan en cinématique pour les diagnostics occlusaux (détermination de pentes condyliennes par informatique). Par contre, je souhaiterais qu'il soit moins encombrant.

## Le témoignage du docteur Alexandra Trouchaud (83)

### JE L'AI ACHETÉ CAR JE POSAIS DE PLUS EN PLUS D'IMPLANTS

Je l'ai acheté, lorsque j'ai agrandi et déménagé mon cabinet pour remplacer mon ancien appareil panoramique, car je posais de plus en plus d'implants. Cela me permet de faire les cone beams directement au cabinet et de ne pas perdre de temps à attendre que le patient aille dans un cabinet de radiologie. Je dois dire que je ne maîtrise pas encore bien la machine mais je n'ai tout de même pas eu trop de difficultés pour l'utiliser, que ce soit pour faire des panoramiques dentaires ou des cone beams. Le seul souci que nous avons rencontré, et qui n'était pas prévu dans mon budget, est qu'il fallait changer aussi les ordinateurs du cabinet (nous en avions déjà trois) pour la 3D car ils n'étaient pas compatibles.

### Début en novembre 2018

#### Formations gouttières orthodontiques transparentes *Smilers*

Journée Initiation

15 nov. à Strasbourg, 6 déc. à Perpignan

13 décembre à Paris

Journée Coup de pouce

6 décembre à Biarritz

Contact : Hanâa Bennaim - Tél. : 04 90 44 60 60

@ : academy@biotech-dental.com

3w : academy.biotech-dental.com/

### Début en décembre 2018

#### La communication en dentisterie esthétique

3-4 déc. à Aix-en-Provence - P.-M. Le Prado

Contact : Académie du Sourire

@ : nathalie.negrello@academie-du-sourire.com

3w : academie-du-sourire.com

#### Formations 3Shape

Scanners de laboratoire (pour labo.)

5 décembre à Paris

Design Studio (pour cab.)

7 décembre à Paris

Dental System niveau 1 (pour labo.)

17 décembre à Paris

Dental System niveau 2 (pour labo.)

18 décembre à Paris

Dental System niveau 3 (pour labo.)

19 décembre à Paris

Implantologie (pour labo.)

21 décembre à Paris

@ : 3shape\_training\_fr@3shape.com

3w : 3shape.com/3shape-academy-france

#### Débuter en implantologie

Formation initiale en 4 modules.

(10 h e-learning et 65 h présentiel)

Anatomie dissection, pose d'implants

7-8 déc. à Nîmes

Édentements unitaires

25-26 janv. 2019 à Lattes

Édentements pluraux

15-16 fév. 2019 à Lattes

Gestion cas complexes et organisation

15 mars 2019 à Lattes

3w : axe-et-cible-implantologie.fr

#### Paro clinique

Du 10 au 14 décembre à Mérignac

Mod.1 - comprendre les causes, traiter et maîtriser les parodontites agressives

Du 21 au 25 janv. 2019, du 18 au 22 mars

2019, du 22 au 26 avril 2019, du 17 au

21 juin 2019, du 23 au 27 sept. 2019, du

9 au 13 déc. 2019 à Aix-en-Provence

Contact : Académie de Paro - Tél. : 06 03 27 14 36

@ : info@academie-de-paro.com

3w : academiodeparo.fr

#### Parosphère Formation

Chirurgie de la poche et gestion des cas complexes (mod. avancé). Si vous maîtrisez le diagnostic des différentes formes de parodontites et si vous êtes à l'aise dans la gestion des formes superficielles et modérées par les techniques de traitement non chirurgical, alors ce cycle de parodontologie avancée vous donnera les bases nécessaires pour aller plus loin dans le traitement des parodontites sévères.

11-15 décembre à Paris

@ : info@parosphereformation.fr

3w : parosphereformation.fr

#### Soirées scientifiques CFLIP

Actualisation de la prise en charge des patients à risque d'endocardite en chirurgie dentaire. Péri-implantites : la solution passe-t-elle par un changement de surface ?

12 déc. à Paris - I. Bernard, S. Millot et P. Khayat

Contact : Pierre Chérifane - @ : contact@cflip.fr

3w : cflip.fr

#### Formation aux dernières techniques d'anesthésies dentaires avec le QuickSleeper

4 h de TP agréée par le FIFPL

13 déc. à Marseille, 24 jan. 2019 à St-Brieuc,

7 fév. 2019 à Montpellier, 21 mars 2019 à Paris,

4 avril 2019 à Bordeaux, 16 mai 2019

à Strasbourg, 20 juin 2019 à Lyon

Contact : Sophie - Tél. : 02 41 56 05 53

@ : sophie@afpad.com

#### Anesthésie dentaire

13 décembre à Marseille

Contact : Sophie - Tél. : 02 41 56 05 53

@ : sophie@afpad.com

#### Formations lasers

13 déc., 20 juin 2019, 12 déc. 2019 à Paris, 10 jan.

2019 à Bordeaux, 11 avril 2019 à Lyon, 23 mai

2019 à Marseille, 17 oct. 2019 à Lille - Dr G. Rey

Tél. : 0 805 620 160 - @ : info@kaelux.com

#### CPIOA

Mécanismes étiopathogéniques des maladies parodontales et répercussions cliniques - Prise en charge des lésions intra-osseuses et lésions interradiculaires.

13 décembre à Bordeaux - Dr S. M. Dridi

Contact : Nathalie Gérard - Tél. : 06 37 71 08 36

@ : sfpioaquitaine@gmail.com

#### Chirurgie muco-gingivale

Formation continue

14 décembre à Nice

Tél. : 08 20 62 00 17

#### L'orthodontie, une alliée du traitement parodontal

Journée multidisciplinaire

SFODF/SFPIO 2018

15 déc. à Paris - D. Nisand, O. Sorel,

I. Fontanille, M. Le Gall, C. Lallam,

P. Canal, J.-M. Glise

Contact : SFPIO - Tél. : 02 40 08 06 63

@ : contact@sfpio.com

3w : journee-sfodf-sfpio.sfpio.com

### Début en janvier 2019

#### Clinic-All

Hypnose et communication

Du 10 au 12 jan. (mod.1), du 7 au 9 mars (mod.2),

du 20 au 22 juin (mod.3) à Lyon - Dr Miras

Contact : Julien Murigneux

Tél. : 04 26 18 61 43 / 06 01 42 64 09

@ : contact@clinic-all.fr

#### Digital smile design

17 au 19 janvier à Aix-en-Provence

@ : contact@dentisteriecontemporaine.fr

#### Cycle de formation approfondie en chirurgie plastique parodontale 2019

18-19 janvier à Paris

Contact : SFPIO - Tél. : 02 40 08 06 63

@ : contact@sfpio.com

3w : journee-sfodf-sfpio.sfpio.com

#### Le plan de traitement global

Comment le construire ? Comment le

conduire ? (Formation pluri-disciplinaire :

parodontologie, restauratrice, prothèses,

occlusion, esthétique, prophylaxie,

communication, organisation...)

25-26 jan. à Tours - Dr G. Gardon-Mollard

@ : contact@thedentalist.fr

3w : thedentalist.fr/formations

#### Esthétisme du secteur antérieur

Des taches blanches aux

restaurations directes en composite

31 janvier 2019 à Aix-en-Provence

@ : nathalie.negrello@academie-du-sourire.com

### Début en février 2019

#### Chirurgie plastique parodontale (module 3)

Du 13 au 15 fév., du 16 au 18 oct. à Aix-en-Provence

Tél. : 06 03 27 14 36 - @ : info@academie-de-paro.com

### Début en mars 2019

#### Attestation universitaire paro-implantologie

Séminaires de 2 jours

7-8 mars, 16-17 mai à Marseille

Dr P. et C. Mattout et P. Missika

Inscriptions et renseignements auprès du Gépi.

Tél. : 04 91 32 28 34

@ : contact@gépi-mattout.com

### Début en avril 2019

#### Symposium oral reconstruction (congrès Camlog)

Évidence digitale - le savoir-faire et le

numérique au service de l'excellence

4-5 avril à Paris

Contact : S. Debondue - Tél. : 01 41 79 74 82

#### Chirurgie parodontale (mod.2)

11-12 avril à Aix-en-Provence

Tél. : 06 03 27 14 36

@ : info@academie-de-paro.com

### Début en mai 2019

#### Alternatives à la greffe osseuse

Les greffes osseuses - les

complications (session 2 du stage

d'implantologie avancée 2018-2019)

17-18 mai à Paris - P. Bousquet, S. Duffort,

É. Maujean, D. Nisand, N. Picard, O. Reboul

Contact : SFPIO - Tél. : 02 40 08 06 63

@ : contact@sfpio.com

3w : journee-sfodf-sfpio.sfpio.com

### Début en juin 2019

#### Reconstruire pour durer

Congrès annuel SFPIO :

parodontologie, implantologie

14-15 juin à Paris

A. Sculean, T. Mankoo et I. Urban

Contact : SFPIO - Tél. : 02 40 08 06 63

@ : contact@sfpio.com

3w : journee-sfodf-sfpio.sfpio.com

### Début en octobre 2019

#### Muco-esthétique

Du 16 au 18 octobre à Mérignac

Contact : Académie de Paro

Tél. : 06 03 27 14 36

@ : info@academie-de-paro.com

3w : academiodeparo.fr

#### Prothèses implantaires

De la conception à la réalisation, maîtrisez tous les aspects, théoriques et pratiques, de la prothèse implantaire sous toutes ses formes

18-19 oct. à Tours - Dr G. Gardon-Mollard

@ : contact@thedentalist.fr

3w : thedentalist.fr/formations

#### Paro et laser (module 4)

14-15 novembre à Aix-en-Provence

Tél. : 06 03 27 14 36

@ : info@academie-de-paro.com



# académie de paro

academiedeparo.com

## Vous désirez



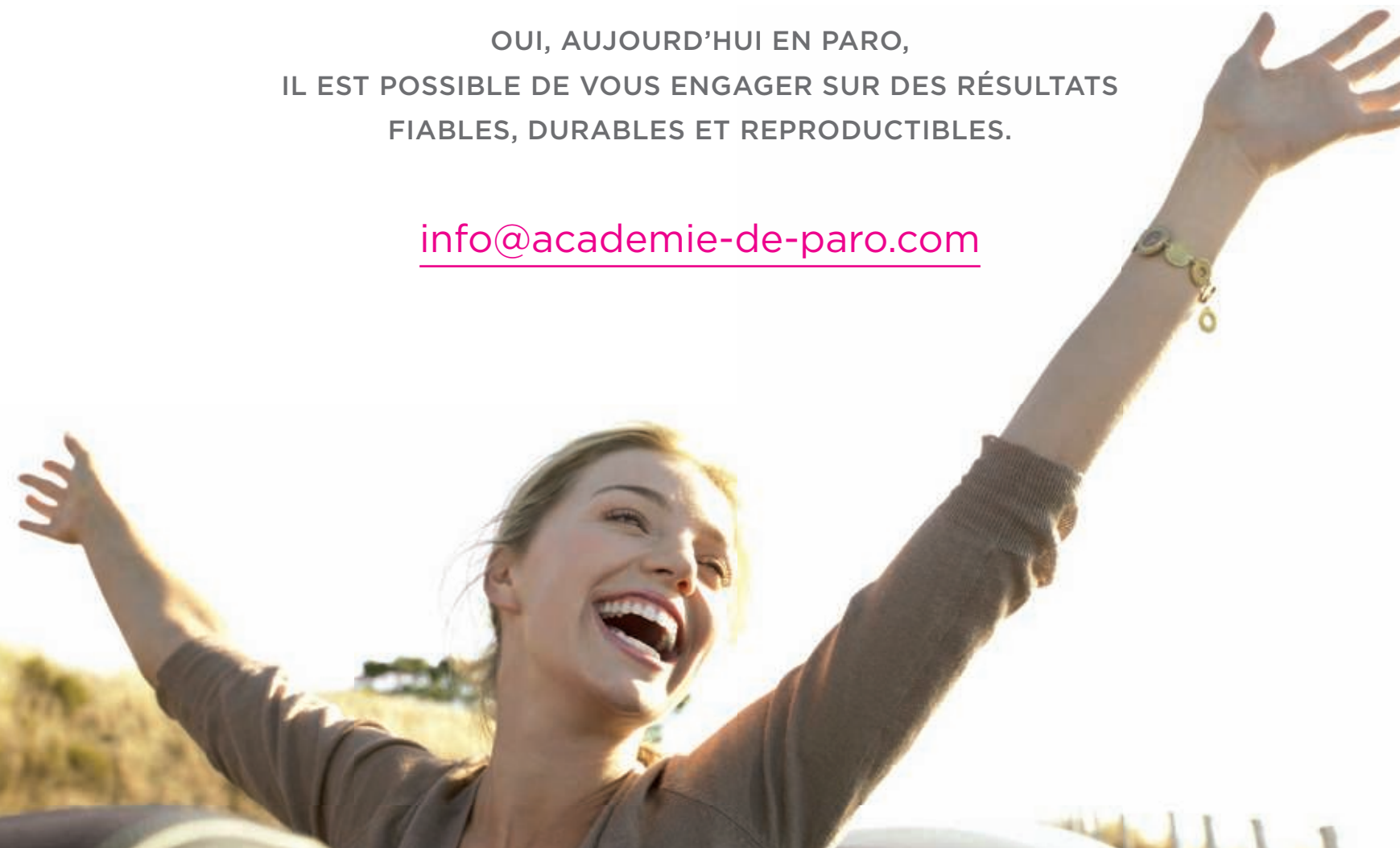- Prendre en charge vos patients
- Maitriser les bases en Paro
- Mettre à jour vos connaissances
- Des protocoles précis
- L'assurance de poser le bon diagnostic
- Des résultats prédictibles et reproductibles
- Détecter les patients à risque
- Éviter tous risques de récidence
- Savoir motiver vos patients
- Expliquer mieux la maladie
- Mener un entretien et un discours clair
- Gérer l'aspect financier



En savoir plus

OUI, AUJOURD'HUI EN PARO,  
IL EST POSSIBLE DE VOUS ENGAGER SUR DES RÉSULTATS  
FIABLES, DURABLES ET REPRODUCTIBLES.

[info@academie-de-paro.com](mailto:info@academie-de-paro.com)





# Soirée scientifique du Coefi

Péri-implantites et régénération osseuse sont les thèmes de cette conférence scientifique qui se tiendra le 13 décembre à Paris.

Deux sujets majeurs de l'implantologie d'aujourd'hui seront exposés dans le cadre d'une soirée scientifique proposée par le Coefi. L'association d'odontologie et centre de formation invite pour l'occasion des conférenciers émérites sur la question des péri-implantites et celle de la régénération osseuse. *Joseph Choukroun* et *Elisa Choukroun* traiteront la première question, au travers de ses aspects biologiques et thérapeutiques. *Georges Khoury* exposera les conditions requises pour un résultat prévisible de la régénération osseuse guidée. ↻

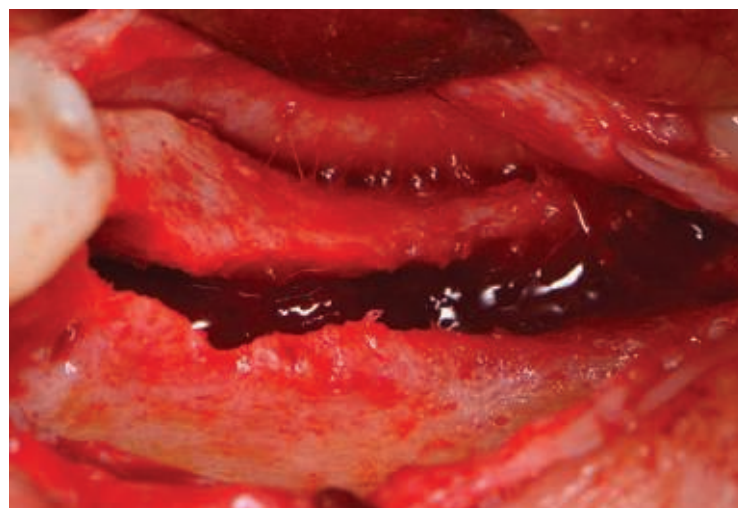
## DR JOSEPH CHOUKROUN

- MD
- Diplômé de la faculté de médecine de Montpellier
- Spécialiste en anesthésiologie - réanimation
- Spécialiste en algologie
- Directeur de la clinique de la douleur (Nice)
- Inventeur de la technique PRF
- Président du congrès SYFAC



Peut-on trouver un dénominateur commun aux échecs rencontrés en chirurgie orale ? Sûrement ! C'est l'objet même de cette conférence qui exposera les mécanismes communs à toutes les situations de fontes tissulaires, osseuses ou gingivales : le stress oxydatif. Le stress oxydatif est défini comme une accumulation de radicaux libres (ou oxydants), créant un déséquilibre biologique avec une oxydation permanente. Les radicaux libres sont produits pendant les réactions physiologiques d'oxydation. En contrepartie l'organisme va produire les anti-oxydants nécessaires à la neutralisation des oxydants. En cas de surproduction d'oxydants ou de moindre production d'anti-oxydants, cette situation va devenir problématique pour l'organisme. Quels sont les mécanismes qui induisent cette oxydation en excès ? Toutes les situations ischémiques, inflammatoires et l'anxiété intense. En s'attardant sur chaque détail de nos procédures, nous nous apercevons que le stress oxydatif est partout, de l'anesthésie aux sutures. Nous verrons en détail toutes ces situations, pouvant nuire à la stabilité à long terme de nos procédures, à savoir :

- l'anesthésie, composée de solutés acides, et ischémiant par l'usage de vaso-constricteurs (surtout lors d'injections itératives...),
- l'anxiété qui induit une oxydation

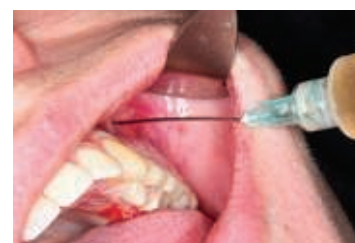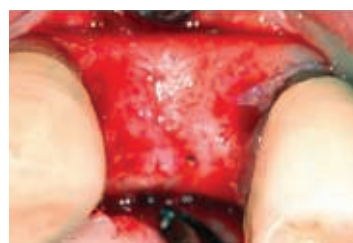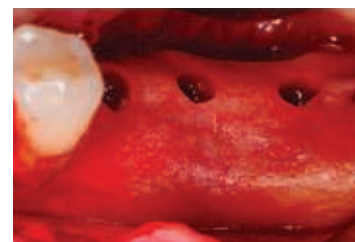


- importante : les complications sont plus nombreuses chez les patients stressés,
- les incisions de décharges et les incisions périostées, qui détériorent la vascularisation,
- le forage et le placement implantaire qui peuvent créer une ischémie osseuse lorsqu'ils sont trop compressifs,
- le milieu sceptique de nos chirurgies : la contamination est génératrice d'une inflammation importante,
- la revascularisation tardive des greffes osseuses avec ischémie transitoire obligatoire des greffons,
- la longue exposition des tissus détachés lors des procédures qui vont souffrir d'ischémie pendant toute la durée de l'intervention.

Nous finirons bien sûr par les moyens chirurgicaux et biologiques qui vont permettre de prévenir ces situations génératrices de stress oxydatif, à savoir :

- la réduction de l'acidose induite par l'anesthésie,

- les moyens simples et efficaces de sédation,
- l'abandon des incisions de décharge et de l'incision du périoste par la technique du soft brushing,
- une nouvelle approche du placement implantaire non compressif sur l'os, notamment cortical ou greffé,
- une technique de suture évitant l'ischémie des lambeaux,
- les moyens de revasculariser plus rapidement les greffes osseuses,
- les injections de facteurs de croissance dans les lambeaux en préopératoire.



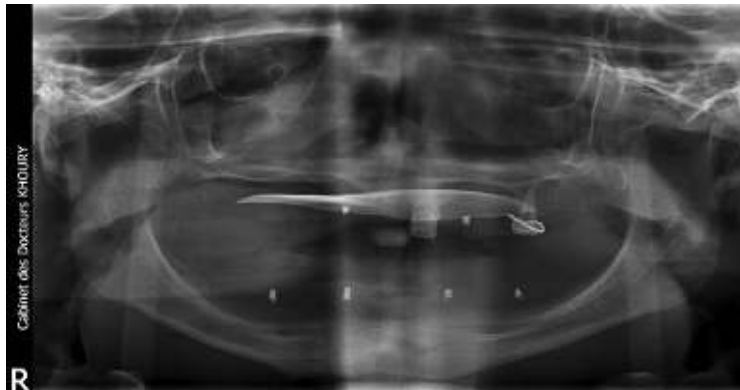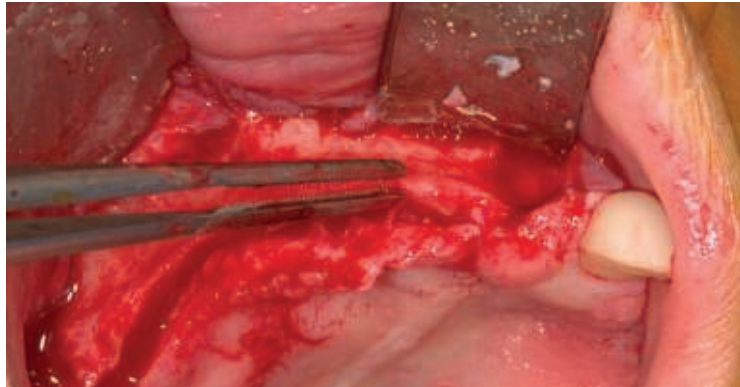
## DR GEORGES KHOURY

• Directeur scientifique du DU de reconstitution osseuse pré-implantaire (Paris VII - hôpital Rothschild).



### LA RÉGÉNÉRATION OSSEUSE : NOUVEL ELDORADO ?

La régénération osseuse guidée (ROG), est une thérapeutique ancienne, qui retrouve un intérêt croissant avec le développement des facteurs de croissance, des extraits plaquettaires et des thérapies géniques en cours d'essais cliniques.

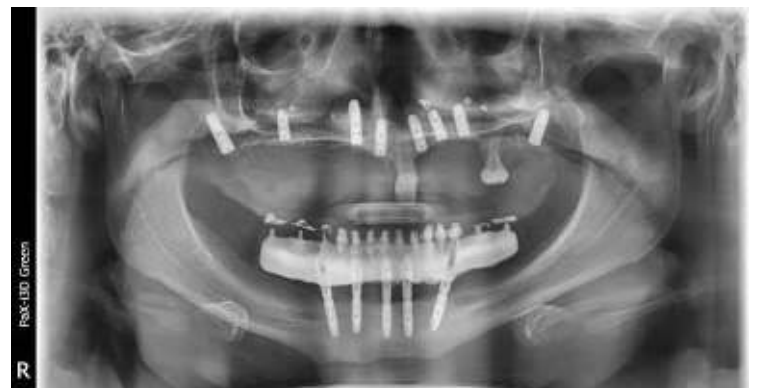
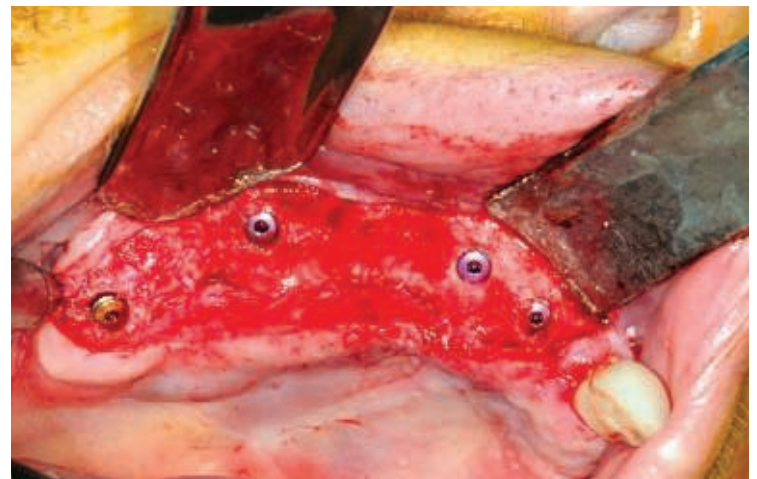
L'os autologue, longtemps considéré comme *gold standard* est en passe de ne plus l'être, et pourtant dans le principe, il s'inscrit dans la logique d'une ROG à partir du moment où ce matériau dévascularisé (*donc mort*) subira une substitution rampante aboutissant à son remodelage. Mais que sont ces facteurs qui le rendent si puissant ? Trouve-t-on ces composants dans nos régénérations exogènes ? Le site receveur est-il important et une technique donnée fournit-elle le même résultat selon les sites et sur des patients différents ? Ce très grand chapitre de la ROG sera abordé avec différentes approches cliniques (*membranes, PRF, espaceurs, ostéotomies...*) pour limiter les variables et essayer de comprendre les conditions requises pour un résultat autant prévisible que faire ce peut.

Qu'en est-il du *gold standard* des augmentations osseuses ? L'os autologue ou la régénération osseuse ? Au risque de choquer ou surprendre, une greffe osseuse est une régénération osseuse. La seule vraie greffe autologue au sens transplantation est la greffe pédiculée, avec anastomose artério-veineuse. Alors cette régénération osseuse de

l'os autologue, par quels composants est-elle si spécifique ? Par sa matrice minérale ? Non. Par sa trame organique ? Certainement, mais quels composants ? Collagéniques ? Lipidiques ? Et de ce fait, si le minéral et le collagène concernent la majeure partie de l'os autologue, pouvons-nous les retrouver dans les biomatériaux ?

Quant aux facteurs de croissance, quel rôle jouent-ils ? D'initiateurs de la cascade d'événements cellulaires ? Le PRF est-il de nature à combler ces manques dans les biomatériaux usuels ? Il n'y a pas de guerre d'école : l'école de l'autologue et les autres nombreuses écoles régénératives. Il y a des faits biologiques et des taux de succès cliniques rapportés élevés dans plusieurs techniques, avec toutefois des réussites plus ou moins heureuses selon les opérateurs et... les patients, probablement le chaînon le plus important dans la variabilité des régénérations osseuses. Le but de cette séance sera d'entreapercevoir les stratégies en fonction de ces paramètres, d'identifier les facteurs acquis à la compréhension et de poser, et de se poser, les bonnes questions quant à la variabilité des résultats.



## informations

Judi 13 décembre  
19 h 30 : buffet  
20 h 30 : conférences  
La Grande crypte  
69 bis rue Boissière - 75116 Paris  
Tél. : 06 61 20 26 55  
@ : contact@coefi.fr

- LES ATELIERS DU COEFI  
Judi 4 avril à 19 h 30
- VERS UNE DENTISTERIE ESTHÉTIQUE SIMPLE, GUIDÉE, ASSISTÉE ET DIGITALE  
Galip GUREL et Stefen KOUBI  
Judi 13 juin  
Journée internationale

## programme

### 2019

- NOUVELLE CONVENTION, NOUVELLE DONNE. COMMENT S'ADAPTER AUX NOUVELLES CONDITIONS D'EXERCICE ?  
Alain LEFEBVRE  
Mardi 22 janvier à 19 h 30
- MISE EN CHARGE IMMÉDIATE DES ARCADES COMPLÈTES  
Alain SIMONPIERI  
Judi 3 octobre à 19 h 30
- LE CHOIX DES MATÉRIAUX 10 MINUTES POUR COMPRENDRE ET CHOISIR  
Judi 12 décembre à 19 h 30



# Enregistrez des actes en quelques clics

Présentation d'un logiciel pour faciliter la saisie.

**F**ruit d'une réflexion et d'une collaboration avec de nombreux praticiens, le nouveau schéma dentaire du logiciel de gestion *Dentoleader* a été conçu pour faciliter la saisie et la facturation des actes, tout en réduisant le nombre de clics. L'Assistant du schéma dentaire de *Dentoleader* permet d'effectuer la saisie et la facturation d'un bridge en 6 clics seulement.

## 1. ACCÉDEZ AU SCHEMA DENTAIRE

Pour vous rendre sur la fenêtre du schéma dentaire, deux choix s'offrent à vous : une fois sur la fiche clinique d'un patient, cliquez sur l'icône « Devis » (*calculatrice*) présente sur la barre d'outils gauche. Vous pouvez aussi cliquer sur l'onglet « Schéma » en bas à droite de l'écran, puis cliquer une nouvelle fois à n'importe quel endroit sur le schéma. Dans les deux cas, vous arrivez sur la fenêtre.

## 2. SÉLECTIONNEZ L'ASSISTANT

Dans la barre supérieure de la fenêtre « Schéma dentaire », sous l'encadré « Ajouter des actes », cliquez sur le bouton « Assistant ».

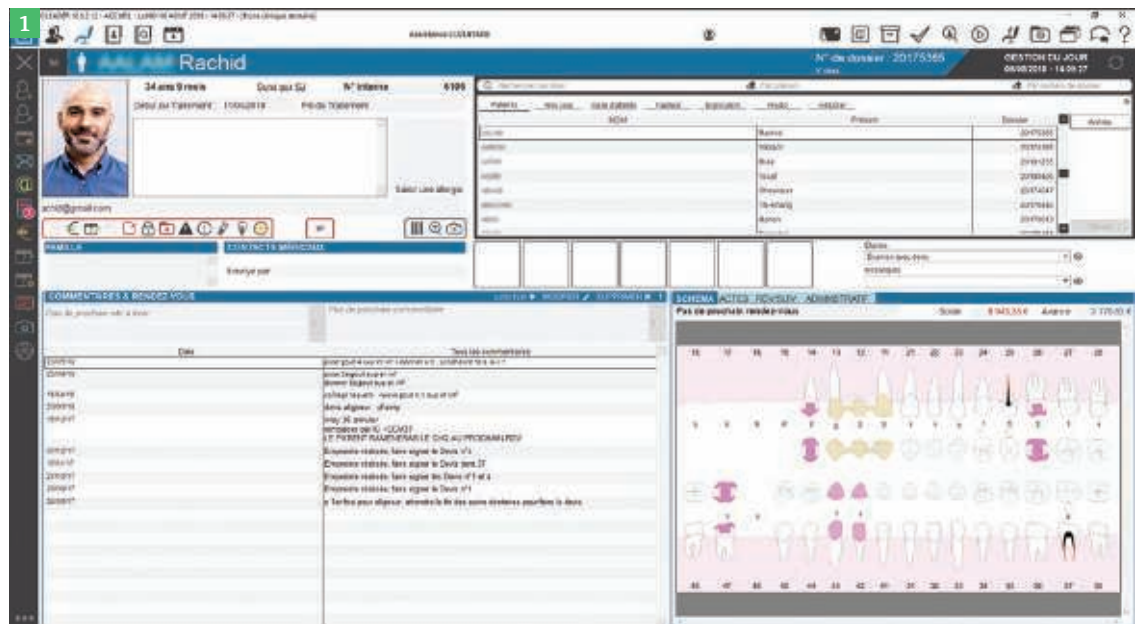



Fig.1 : Accédez au schéma.

**CC Dentaire**

Tél. : 04 72 31 96 28  
3w : [codentaire.com](http://codentaire.com)



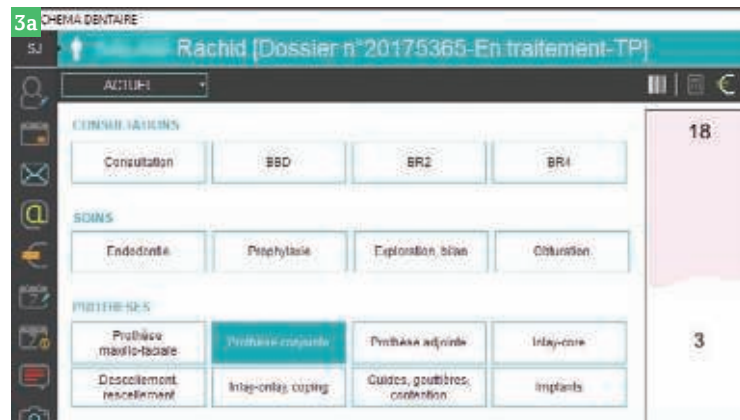
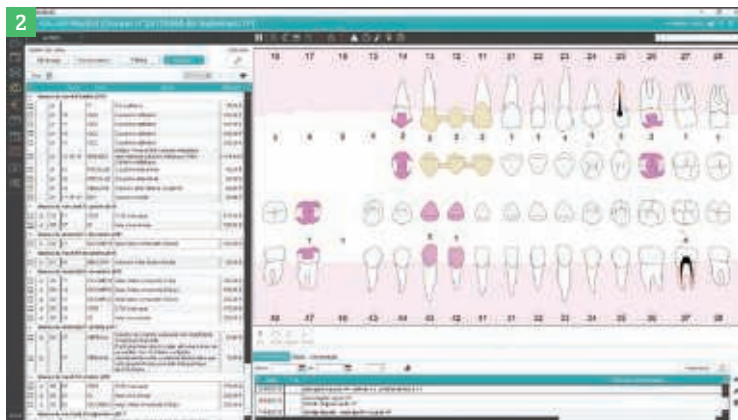
Fig.2 : Sélectionnez l'assistant. Fig.3a et b : Choisissez « Prothèse conjointe » puis « Bridge ». Fig.4 : Sélectionnez les dents (*technique du lasso*).

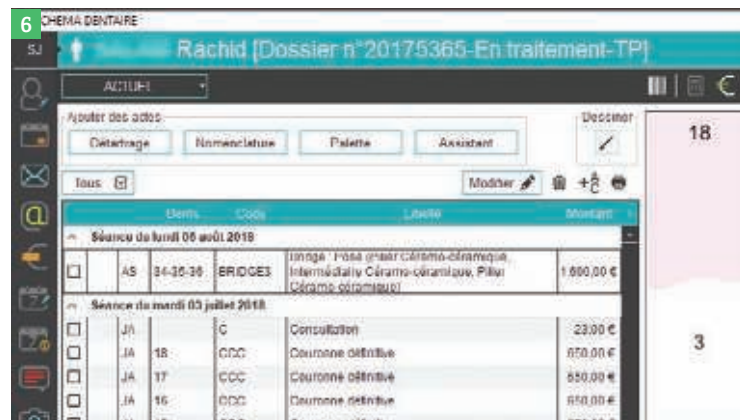
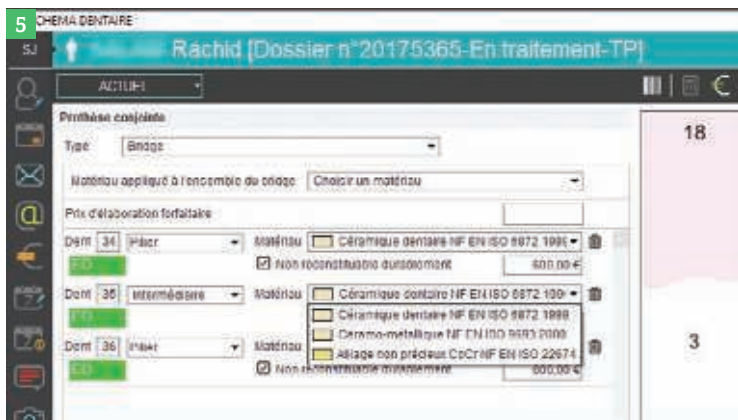
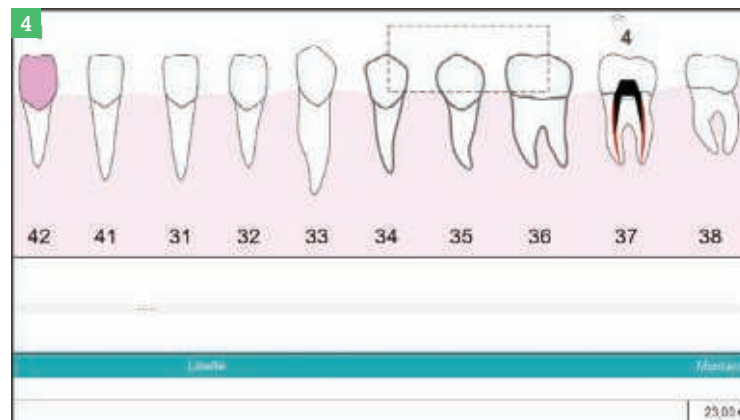
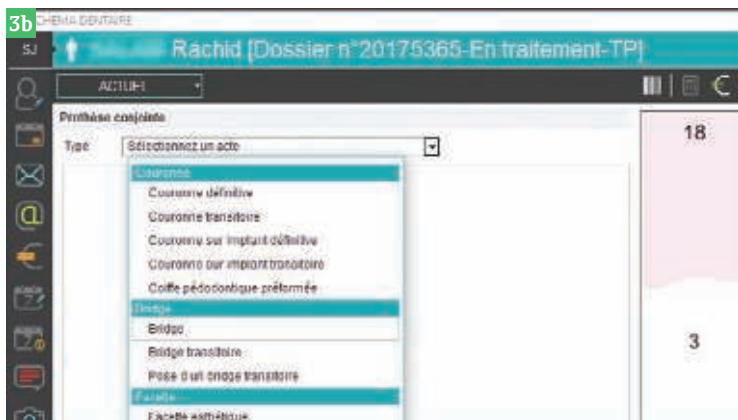


Fig.5 : Modifiez le matériau. Fig.6 : Validez la saisie, vos actes sont ajoutés.

### 3. CHOISISSEZ LE BRIDGE

Dans la partie « Prothèses », cliquez sur le bouton « Prothèses conjointe ». Dans la liste de soins, déjà très raccourcie, sélectionnez « Bridge ».

### 4. SÉLECTIONNEZ LES DENTS

L'Assistant vous demande ensuite de sélectionner les dents concernées par l'acte. Pour plus de rapidité, laissez

enfoncé le bouton gauche de la souris tout en passant de la première à la dernière dent souhaitée (*technique du lasso*). Une fois cette manipulation effectuée, les tarifs s'affichent automatiquement selon qu'il s'agisse de piliers ou d'intermédiaires.

### 5. MODIFIEZ LE MATÉRIAU

En cliquant sur la liste déroulante située à côté de « Matériau », il est possible, en

un clic, de changer le matériau utilisé sur le *bridge* (*nécessite un paramétrage de l'Assistant*).

### 6. VALIDEZ LA SAISIE

Une fois la saisie finalisée et vérifiée, cliquez simplement sur le bouton « Enregistrer et quitter ». Vos actes sont ajoutés avec les bons tarifs et les bons codes CCAM. ☺

# Traitement d'une nécrose pulpaire avec réabsorption intérieure

Présentation du plan de traitement avec l'emploi d'un ciment endodontique à base de MTA.

Un patient de sexe masculin, âgé de 32 ans, présente un état clinique de nécrose pulpaire des éléments dentaires 11 et 12 ; (Fig.1), associé à la présence de réabsorption intérieure, a été soumis au traitement endodontique sur les deux éléments. Le patient témoigne d'un historique de trauma dentaire lors de son enfance, ayant été préalablement soumis à une intervention d'urgence sur l'élément 21, par un autre professionnel, puisqu'à l'occasion il avait un œdème et sentait des douleurs sur la région apicale. En raison d'une fistule, un dépistage a été réalisé sur cette région, concernant l'élément dentaire 21 ; (Fig.2 et 3).

Après l'approche initiale du patient, il est anesthésié et l'on procède à la réalisation d'un isolement absolu. Postérieurement, l'accès coronaire a été effectué, à l'endroit où a été constatée cliniquement la nécrose pulpaire sur les deux dents. Une pénétration désinfectante *crow-down* est réalisée, en employant en tant qu'agent d'irrigation du NaOCl à 5 %, l'odontométrie ayant été réalisée par la méthode

Une pénétration désinfectante *crow-down* est réalisée.



Fig.1: Aspect radiographique initial des dents 11 et 21.

Fig.2 et 3 : Dépistage de la fistule de l'élément dentaire 21.

## les auteurs

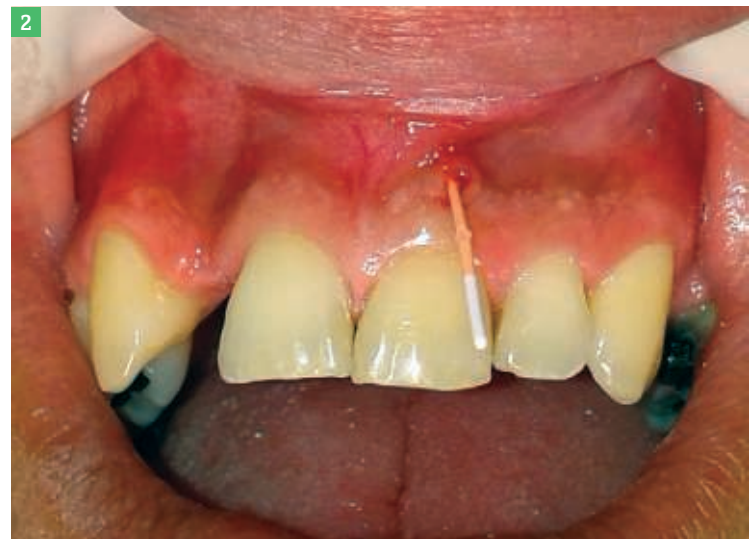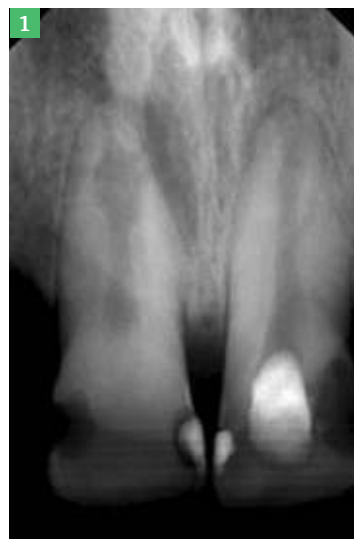**Dr Fábio DUARTE DA COSTA AZNAR**



- Expert en endodontie HRAC (Centrinho)/université de l'État de São Paulo USP/Bauru
- Titulaire d'un master en endodontie SLMandic/Campinas État de São Paulo (Brésil)
- Coordinateur du cours de spécialisation en endodontie à la FACESC/Chapecó - État de Santa Catarina, à la FAIPE/Goiania-État de Goiás et à la GOE État d'Amazônia (Brésil)
- @ : fabio@aznar.com.br

**Dr Margarida DINIZ**

- Spécialiste en endodontie à la NEPO - Guaratinguetá - São Paulo (Brésil)







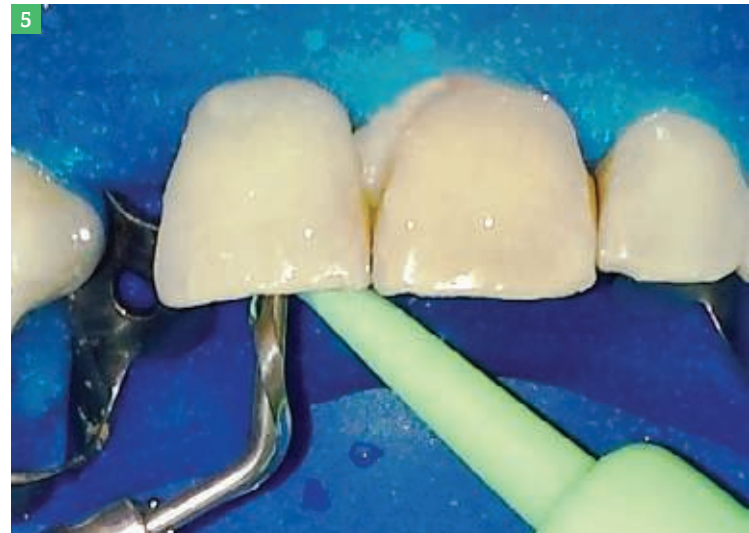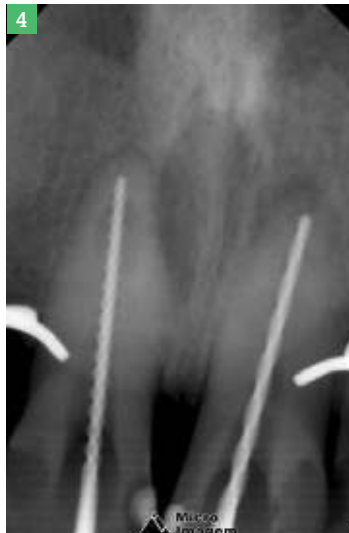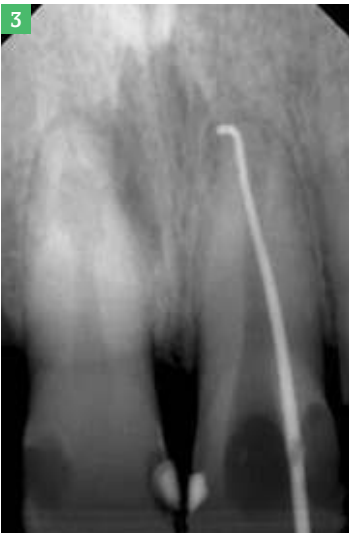**La préparation a été réalisée selon la technique rétrograde (step-back).**

radiographique ; (Fig.3) en raison de l'impossibilité de l'emploi d'un localisateur du foramen dans ces conditions anatomiques, ce qui pourrait avoir des conséquences dans la précision ; (Fig.4).

La préparation a été réalisée selon la technique rétrograde (*step-back*) en utilisant des limes *K* (*Maillefer/Suisse*) afin d'obtenir la dilatation de toute la zone du canal radiculaire, en employant du NaOCl à 2,5 % en tant qu'agent d'irrigation. À chaque permutation d'instruments, des irrigations ultrasoniques avec des inserts lisses (*Irrisonic/Helse/Brasil*) ont été effectuées, sur la base des concepts PUI et CUI ; (Fig.5). Pour compléter la procédure de décontamination intra-canal, deux remplacements à chaque quinze d'hydroxyde de calcium (*Ultracal/Ultradent/USA*) ont été effectués, ayant également pour objectif d'analyser la qualité du nettoyage obtenu sur la zone de la réabsorption par la radio-opacité de ce médicament ; (Fig.6).

L'obturation a été réalisée selon la technique thermomécanique hybride de *Tagger* ; (Fig.7 et 8), au moyen de l'utilisation de *GutaCondensor* (*Maillefer/Suisse*), de cônes de gutta-percha *TP* (*Dentsply/Brasil*) et de ciment obturateur à base de *MTA Fillapex* (*Angelus/Brésil*). Après la thermocompression, la découpe de l'obturation et la condensation moyennant l'utilisation d'instruments de moulage à froid ont été réalisées, ainsi

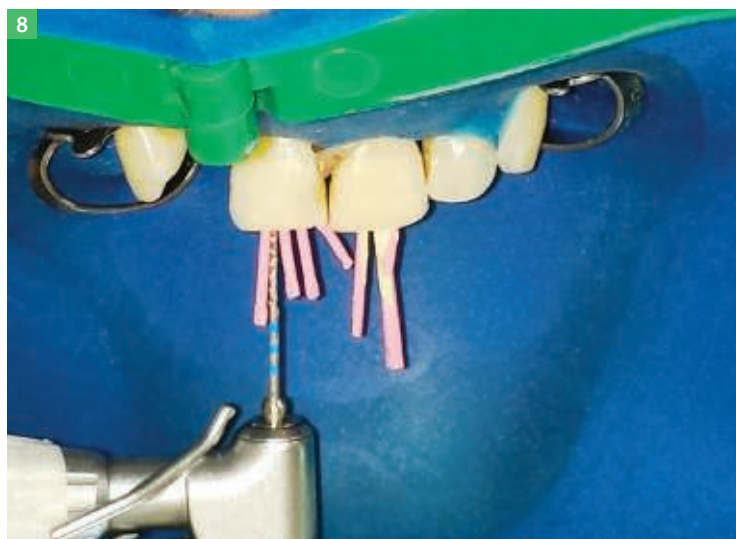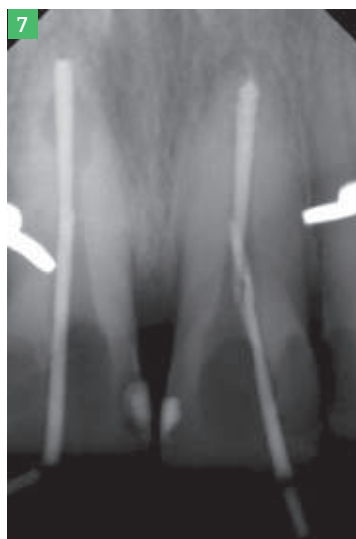
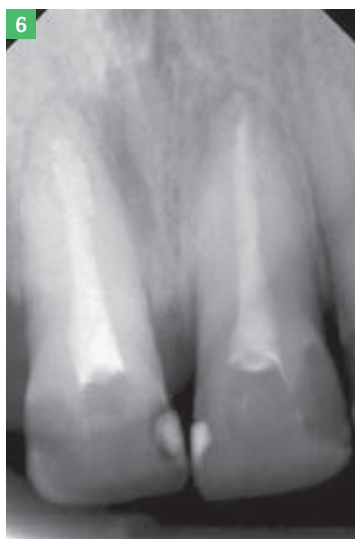
Fig4 : Radiographie d'odontométrie. Fig.5 : Action complémentaire à la suite de la procédure de nettoyage avec emploi d'irrigation ultrasonique.





## ► clinique : Drs Fábio DUARTE DA COSTA AZNAR et Margarida DINIZ

ENDODONTIE



que le nettoyage de la chambre pulpaire et la restauration provisoire immédiate de la dent ; (Fig.9). L'on a observé par radiographie un scellement de ramifications et de zones réabsorbées, ainsi que la présence d'un postopératoire silencieux.

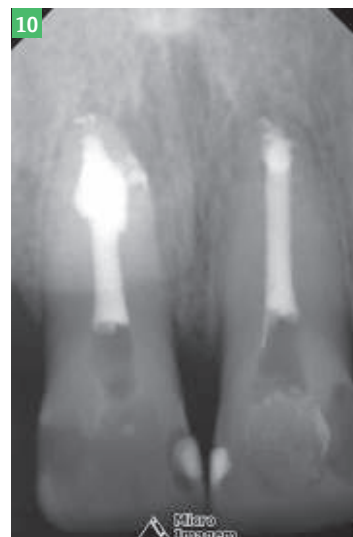
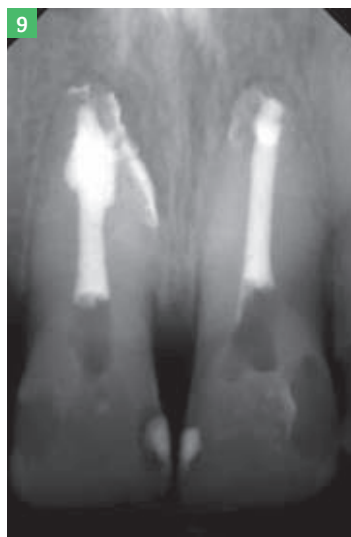
Le suivi périodique a été mis en place pendant trois mois, ayant démontré une réabsorption du ciment *Fillapex* et une néoformation osseuse sur la région apicale, concernant les deux dents ; (Fig.10). ↻

Fig.6 : Aspect radiographique du remplissage intracanal à l'hydroxyde de calcium.


Fig.7 et 8 : Exemption d'utilisation de cône et de technique d'obturation thermomécanique.

Fig.9 : Radiographie finale.

Fig.10 : Suivi périodique de traitement après 3 mois.



**Une obturation selon la technique thermomécanique hybride de Tagger.**







# Pour une meilleure hygiène dentaire


Les jets hydropulseurs offrent un nettoyage optimal des espaces interdentaires.

**L**es hydropulseurs empêchent la plaque dentaire de s'accumuler. Leur action favorise une hygiène bucco-dentaire impeccable et réduit les risques de pathologies et d'infections.

Prouvée cliniquement par 70 études cliniques, l'efficacité des hydropulseurs *Waterpik* est reconnue et recommandée par l'Union française pour la santé bucco-dentaire (UFSBD), en complément du brossage biquotidien des dents. Efficace contre la plaque dentaire, l'hydropulseur aide à prévenir et à réduire le risque de gingivite. Il est jusqu'à cinq fois plus efficace pour retirer la plaque dentaire autour des bagues, que le simple brossage. Enfin, il est certifié sans risque par plus de 50 ans d'études cliniques.

Le brossage des dents matin et soir ne suffit pas à éliminer complètement la plaque dentaire, notamment entre les dents. Or, lorsque celle-ci s'accumule, elle peut générer des problèmes bucco-dentaires. 80 % des patients sont touchés par des gingivites selon les dentistes <sup>(1)</sup>. 47 % des adultes présentent une parodontite <sup>(2)</sup>. Les pathologies gingivales touchent particulièrement les populations les plus âgées.

*Waterpik* élimine les débris alimentaires et la plaque dentaire qui se déposent dans les zones difficiles d'accès pour la brosse à dents. Il exerce une action ciblée combinant l'eau et l'air, avec une pression d'eau et une fréquence de pulsations précisément contrôlées.



Efficace pour retirer la plaque dentaire autour des bagues.

La plaque dentaire est éliminée et le tissu gingival stimulé par l'action pulsante. La santé des gencives est améliorée. Une minute par jour suffit pour aider à garder des gencives saines en complément des deux brossages quotidiens.

**Waterpik**

3w : waterpik.com



**LES PRODUITS  
AVEC BASE FIXE**

Branchés au secteur, ces appareils conviennent pour un usage quotidien dans sa salle de bains. Grâce à leur réservoir doté d'une grande capacité, ils bénéficient d'une plus grande autonomie en eau et permettent une utilisation pendant plus de 90 secondes. Chaque problème bucco-dentaire est ciblé grâce à des canules et embouts spécifiques.

*WP 250*

Cet appareil est idéal pour les petits espaces : compact pour un encombrement minimum. Son stockage est facile : le réservoir se retourne sur l'appareil pour le ranger plus facilement. Il est doté de trois niveaux de pression et de deux embouts.



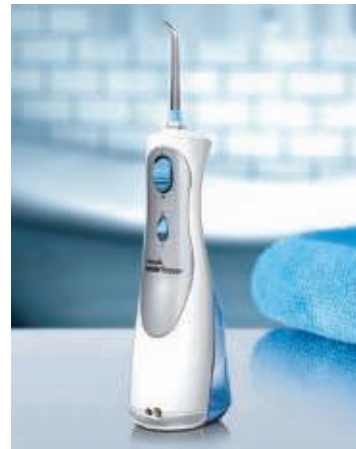*WP 160*

Complet et ultra-performant, cet appareil est équipé d'un système de contrôle de pression perfectionné avec dix niveaux. Il est pourvu de sept embouts, dont six de types différents, se plaçant dans un compartiment spécialement prévu sur l'appareil. Le contrôle *on/off* du jet est accessible sur le manche.



**WP 450, HYDROPULSEUR  
SANS FIL**

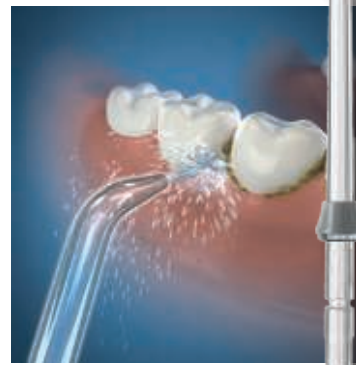Cet hydropulseur est rechargeable et s'utilise sans piles. Il est idéal si l'on manque d'espace ou en voyage. Il offre un design ergonomique et un manche antidérapant. Il est doté de deux niveaux de pression et quatre embouts, avec le contrôle *on/off* du jet sur le manche.



**USAGE GÉNÉRAL ET  
PATHOLOGIES GINGIVALES**

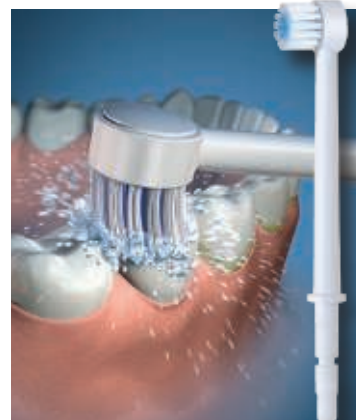*Jet classique*

Il est recommandé pour un usage général. Il nettoie en profondeur entre les dents et sous le sillon gingival.



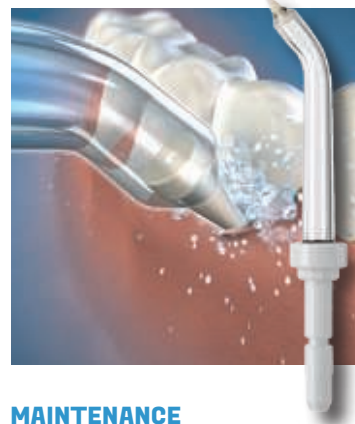*Embout brosse à dents*

Il permet de nettoyer et de masser en même temps les gencives.



*Pik Pocket*

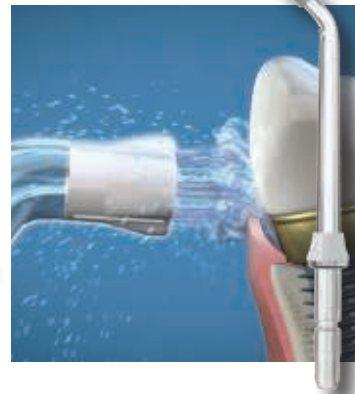Cette canule est spécifiquement conçue pour les poches parodontales et les furcations. Sa pointe en caoutchouc souple permet des rinçages doux à faible pression, sous le sillon gingival.



**MAINTENANCE  
POUR LES IMPLANTS,  
COURONNES, BRIDGES  
ET BAGUES**


*Plaque Seeker*

Cet embout est doté de trois touffes de poils minces pour nettoyer les plaques tenaces autour des implants, couronnes et *bridges*, particulièrement propices à l'accumulation de plaque.



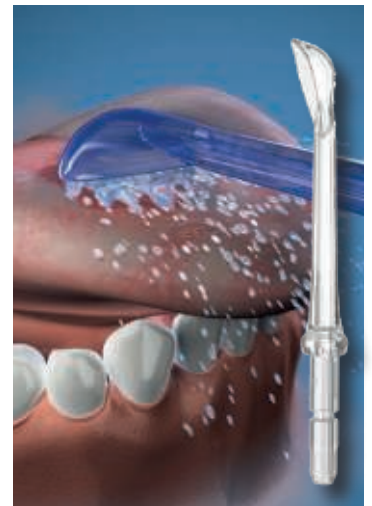*Orthodontique*

La brosse effilée élimine la plaque dans les zones difficiles à atteindre autour des bagues.



**CONFORT, HALITOSE**

Ce gratte-langue permet le grattage et rinçage en douceur, pour éliminer les bactéries et les composés sulfurés à l'origine de la mauvaise haleine. ➔



# ► les petites annonces

ÉCHANGES ENTRE PROFESSIONNELS

Pour un maximum de visibilité, le service « Petites Annonces » de Dentoscope vous propose ses formules « TOUT COMPRIS ». Rendez-vous sur : [edp-dentaire.fr/petites-annonces](http://edp-dentaire.fr/petites-annonces) pour connaître toutes les modalités !

## OFFRE D'EMPLOI

### Collaboration

2018-06-11-3

#### 78 - VAUX-SUR-SEINE

Dans les Yvelines 78 recherche collaborateur(trice) à temps partiel avec possibilité de reprendre le cabinet dans 1 an. Le cabinet, tenu depuis 40 ans, est particulièrement bien situé, bien équipé, dans des locaux récents accessibles handicapés. La patientèle est importante et fidèle. Cadre de vie et environnement agréables. Opportunité à saisir.

Tél. : 06 71 42 43 76

@ : [brochery.pierre@orange.fr](mailto:brochery.pierre@orange.fr)

2018-10-11-3

#### 87 - LIMOGES

Cabinet moderne de 180 m<sup>2</sup>, situé à Limoges à proximité de la gare (3 salles de soins, 1 cabinet dentaire, 2 assistantes) recherche collaborateur. Omni., implantologie, Cerec. Poste à pourvoir rapidement.

Tél. : 06 45 63 91 65

@ : [drdupuyjeandenis@gmail.com](mailto:drdupuyjeandenis@gmail.com)

## Assistant dentaire H/F

2018-09-29-2

#### 36 - ÉCUEILLÉ

Situé près du zoo de Beauval, nous recherchons un ou une assistant(e) dentaire non qualifié(e) ayant environ 1 an d'expérience. Nous lui proposons d'obtenir sa qualification et son diplôme d'État en faisant sa formation CNQAOS à Tours tout en travaillant au cabinet. Ce dernier est situé dans une MSP de 9 praticiens médicaux. Temps partiel. Type de contrat : CDD. Type d'expérience : débutant accepté.

Tél. : 06 60 27 83 45

@ : [thierry@jantet.fr](mailto:thierry@jantet.fr)

**dentoscope**  
Journal + Internet

Rendez-vous sur :  
[edp-dentaire.fr/petites-annonces](http://edp-dentaire.fr/petites-annonces)  
pour connaître toutes les modalités !

## CABINET

### Vente

2018-09-12-1 / 01 - LAGNIEU

Proche Lyon. Vous souhaitez exercer selon votre convenance dans un cabinet de groupe en développant votre approche dans un cadre et des conditions d'exercice optimales (secrétaire, assistante, matériel...).

Nous serions heureux de partager un entretien avec vous.

Tél. : 04 74 34 80 55

3w : [scm-Lagnieu.fr](http://scm-Lagnieu.fr)

2018-09-08-4

#### 05 - MANOSQUE

Cède cabinet centre-ville Alpes-de-Haute-Provence. Un exercice dans une ville à 40 minutes d'Aix-en-Provence, au sein d'un cabinet clair, spacieux et bien aménagé. Des patients fidèles et demandeurs de soins de qualité, un bon chiffre d'affaires et une bonne rentabilité. Voici les ingrédients de votre futur cabinet dentaire. Mandat d'exclusivité Hippocrate Transactions. Audit de ce cabinet à votre disposition.

Tél. : 07 85 89 03 22

@ : [contact@hippocrate-transactions.fr](mailto:contact@hippocrate-transactions.fr)

3w : [hippocrate-transactions.fr/vends-cabine...](http://hippocrate-transactions.fr/vends-cabine...)

2018-10-19-4 / 06 - CANNES

Dans l'arrière-pays, à une trentaine de minutes du bord de mer, nous vous proposons un cabinet spacieux de deux fauteuils et d'un bloc opératoire. Le matériel récent y est très bien entretenu. Le chiffre d'affaires élevé est dû à une patientèle fidèle et demandeuse de soins de qualité. 240 nouveaux patients par an. Omnipratique et implantologie. Mandat d'exclusivité Hippocrate Transactions. Audit de ce cabinet à votre disposition.

Tél. : 07 85 89 03 22

@ : [contact@hippocrate-transactions.fr](mailto:contact@hippocrate-transactions.fr)

3w : [hippocrate-transactions.fr/a-vendre-beau-cabinet-dentaire-dans-les-alpes-maritimes](http://hippocrate-transactions.fr/a-vendre-beau-cabinet-dentaire-dans-les-alpes-maritimes)

2018-10-14-1 / 06 - VENCE

Cause cessation d'activité cède mars 2019 cabinet centre-ville, 1 fauteuil (possibilité d'un 2<sup>e</sup>). Tenu 38 ans. Travail 3 j./semaine. Omnipratique bon potentiel à développer avec patientèle agréable et fidèle.

Informatisé Carestream.

Tél. : 04 93 58 13 90

@ : [deleis.christine@gmail.com](mailto:deleis.christine@gmail.com)

2018-09-08-8 / 12 - RODEZ

Vous exercerez dans un cabinet dont l'ergonomie en est un des points d'orgue. Activité d'omnipratique avec délégation de pose d'implants, pouvant se réaliser sur place. Chiffre d'affaires élevé, bénéficie à la hauteur. 2 fauteuils, pano., empreinte optique... Exclu. Hippocrate Transactions. Audit à disposition.

Tél. : 07 85 89 03 22

@ : [contact@hippocrate-transactions.fr](mailto:contact@hippocrate-transactions.fr)

3w : [hippocrate-transactions.fr/a-ceder-cabi...](http://hippocrate-transactions.fr/a-ceder-cabi...)

2018-10-18-3 / 13 - MARSEILLE

Vente centre médico-dentaire Marseille zone franche de haut standing de 300 m<sup>2</sup> de cabinets médicaux conformes à toutes les normes + jardin 180 m<sup>2</sup>, 2 niveaux avec ascenseur. Installation dentaire complète avec fauteuil et équipement radio. et sté. Cabinet (7 ans). Énorme potentiel, idéal pour création d'un centre dentaire ou installation de médecins et chirurgiens-dentistes en groupe pour activité et invest. immobilier médical. Prix 650 000 €.

Tél. : 06 43 32 79 28

@ : [mbnacima@gmail.com](mailto:mbnacima@gmail.com)

2018-09-08-18

#### 13 - PROCHE MARSEILLE

Région marseillaise. Au centre d'un centre commercial et d'une zone de chalandise importante, vous exercerez dans une structure aménagée pour une pratique confortable, vous exercerez en association dans une structure dentaire apte à satisfaire vos aspirations. Le chiffre d'affaires se situe au-delà de la moyenne de la profession, avec un bénéfice très confortable. Personnel de qualité et compétent. Audit à disposition.

Tél. : 07 85 89 03 22

@ : [contact@hippocrate-transactions.fr](mailto:contact@hippocrate-transactions.fr)

3w : [hippocrate-transactions.fr/cession-dun...](http://hippocrate-transactions.fr/cession-dun...)

2018-09-08-9 / 14 - CALVADOS

Cède parts de SCM dans le Calvados. À 30 minutes du bord de mer normand, ce cabinet dentaire allie un chiffre d'affaires élevé et un résultat au-delà de la moyenne nationale. Le plateau technique est bien équipé. Mandat d'exclusivité Hippocrate Transactions. L'audit de ce cabinet est à votre disposition.

Tél. : 07 85 89 03 22

@ : [contact@hippocrate-transactions.fr](mailto:contact@hippocrate-transactions.fr)

3w : [hippocrate-transactions.fr/dans-le-calv...](http://hippocrate-transactions.fr/dans-le-calv...)

2018-10-19-2 / 14 - CAEN

La mer à 30 minutes, Paris à 2 heures. Ce très beau cabinet, dont l'aménagement est adapté à un exercice de qualité, attend un praticien orthodontiste qualifié. Patientèle nombreuse dans ce cabinet réputé. Chiffre d'affaires élevé pour une très bonne rentabilité. Matériel complet, récent et très bien entretenu. Locaux à céder. Exclusivité Hippocrate Transactions. Audit à votre disposition.

Tél. : 07 85 89 03 22

@ : [contact@hippocrate-transactions.fr](mailto:contact@hippocrate-transactions.fr)

3w : [hippocrate-transactions.fr/cabinet-dor...](http://hippocrate-transactions.fr/cabinet-dor...)

2018-09-25-2 / 22 - SAINT-BRIEUC

Au centre de cette ville dynamique, ce praticien désire céder sa patientèle et son très beau plateau technique en rez-de-chaussée. 2 fauteuils, 1 bloc opératoire et 1 pano. Patientèle nombreuse et peu de concurrence. Implanto. et omnipratique. Départ en retraite. Exclusivité Hippocrate Transactions. Audit à disposition.

Tél. : 07 85 89 03 22

@ : [contact@hippocrate-transactions.fr](mailto:contact@hippocrate-transactions.fr)

3w : [hippocrate-transactions.fr/cabinet-dentaire-a-vendre-dans-le-centre-de-saint-brieuc](http://hippocrate-transactions.fr/cabinet-dentaire-a-vendre-dans-le-centre-de-saint-brieuc)

2018-06-08-1 / 28 - CHARTRES

À reprendre plateau technique 200 m<sup>2</sup>, rdc, qualité de travail et rentabilité. Totalement adapté à une dentisterie de groupe qualitative (paro, implanto omnipratique, prothèse). 3 salles de soins identiques sur jardin (équipements complets Saratoga dernière génération avec générateurs radios, scialytiques et fauteuils avec travelling, meubles Pinifarina Tubs and Tray). 1 bloc opératoire (SAS, table pont, scialytique de bloc opératoire, moteur WH, aspiration chirurgicale). 1 salle de radiologie (panoramique et cone beam 3D). 1 salle de stérilisation avec 2 stérilisateur Melag, 1 chaîne de stérilisation Gamasonic. 1 salle motivation hygiène/paro. 1 salle de réunion/bureau. Accessibilité handicapés aux normes ERP. Normes ASN, Socotec contrôlées et validées septembre 2016 (rapport ASN en ligne). Climatisation générale du cabinet en sous-sol. Compresseur Duo Dürr en sous-sol. Selarl. C.A. 2017 : 1 524 462 €

Tél. : 06 19 87 58 59

@ : [mjprofeel@aol.com](mailto:mjprofeel@aol.com)



2018-09-08-15

### 29 - PROCHE CONCARNEAU

Vous souhaitez exercer à proximité du bord de mer, et profiter de cet air marin breton régénérateur. Le cabinet est situé entre Finistère et Morbihan. N'hésitez pas ! Ce cabinet dentaire est fait pour vous. Au sein d'une maison médicale, et au cœur d'une zone de chalandise importante, le praticien cédant a su développer une patientèle fidèle. Très peu de confrères aux alentours. La sérénité est le maître mot de ce cabinet. Mandat d'exclusivité Hippocrate Transactions. L'audit de ce cabinet est à votre disposition.

Tél. : 07 85 89 03 22

@ : [contact@hippocrate-transactions.fr](mailto:contact@hippocrate-transactions.fr)  
3w : [hippocrate-transactions.fr/a-vendre-cabinet-dentaire-bord-de-mer-sud-bretagne](http://hippocrate-transactions.fr/a-vendre-cabinet-dentaire-bord-de-mer-sud-bretagne)

## dentoscope

Journal + Internet  
la formule gagnante  
de toutes vos annonces

2018-06-06-1

### 31 - TOULOUSE

Vends cabinet dentaire 1 poste. Faibles charges. Informatisé, climatisé. Pas de personnel. Étude toutes propositions.

Tél. : 06 37 54 35 89

@ : [cabinetdentaire31@laposte.net](mailto:cabinetdentaire31@laposte.net)

2018-10-04-1

### 34 - MONTPELLIER

À vendre cabinet d'orthodontie. Une collaboration peut être envisagée avant la cession des parts. Pour toutes informations, écrire à Maître Didier Puech, cabinet d'avocats ELEOM 15 passage Lonjon 34000 Montpellier.

2018-09-08-21

### 35 - RENNES

Ce superbe cabinet aménagé il y a peu d'années vous apportera la satisfaction d'un exercice dans des conditions idéales. Cabinet créé il y a plus de 40 ans, patientèle aisée et demandeuse de soins de qualité, environnement paisible. La région de Rennes est en pleine expansion. Mandat d'exclusivité Hippocrate Transactions. L'audit de ce cabinet est à votre disposition.

Tél. : 07 85 89 03 22  
@ : [contact@hippocrate-transactions.fr](mailto:contact@hippocrate-transactions.fr)  
3w : [hippocrate-transactions.fr/cede-cabinet...](http://hippocrate-transactions.fr/cede-cabinet...)

2018-09-29-1 / 36 - ÉCUEILLÉ

Vds cabinet en Val-de-Loire (proximité zoo de Beauval). Créé en 2012. Situé en ZRR et zone très sous-dotée dans maison santé pluridisciplinaire de 9 praticiens (médecins, kinésithérapeute, podologue, infirmiers, orthophoniste, diététicienne, ostéopathe). Déco design, très bien équipé (pano 2D, CBCT, laser, réseau informatique, logiciel Julie, rotation continue X-Smart Plus Protaper/Wave-One, etc.). Secrétaire + assistante. Potentiel à dev. Cause vente : mutation conjoint.

Tél. : 06 60 27 83 45

@ : [thierry@jantet.fr](mailto:thierry@jantet.fr)

2018-10-25-2 / 37 - CHINON

Vente cabinet d'orthodontie (Indre-et-Loire). Situé en Touraine à Chinon (entre Angers-Saumur et Tours), qualité de vie, région viticole ensoleillée, bons établissements scolaires. Cabinet d'ODF en centre-ville avec une bonne patientèle, locaux très agréables, petit jardin avec une belle vue. Cession cause retraite. Exercice en SEL unipersonnelle facilitant l'apport personnel du repreneur.

Tél. : 06 87 48 02 48

@ : [martine.bizouerne261@orange.fr](mailto:martine.bizouerne261@orange.fr)

2018-10-19-6 / 37 - TOURS

Très beau plateau technique associé à une très belle activité. 1 h de Paris, 2 h de la mer, au cœur de la France et des châteaux de la Loire. Région dynamique. Le praticien a installé un superbe cabinet dans un pôle médical. L'organisation mise en place ne nécessite plus que votre venue. Tout est fait pour un exercice agréable et rémunérateur. 2 fauteuils, 1 pano. Stérilisation aux normes. Aucun travaux. Exclusivité Hippocrate Transactions. Audit à votre disposition.

Tél. : 07 85 89 03 22

@ : [contact@hippocrate-transactions.fr](mailto:contact@hippocrate-transactions.fr)  
3w : [hippocrate-transactions.fr/a-proximite...](http://hippocrate-transactions.fr/a-proximite...)

2018-09-08-14 / 38 - CLAIIX

Votre futur cabinet dans un cadre majestueux à Claix (Isère). Ce confrère cède sa part de l'asso. avec 2 autres praticiens. Plus de trente ans après l'avoir créé, il est à même d'assurer la transmission d'un très bel outil de travail. Quiétude et sérénité vous assureront un exercice de qualité. Patientèle nombreuse et fidèle. Grenoble est à 20 minutes. Audit à disposition.

Tél. : 07 85 89 03 22  
@ : [contact@hippocrate-transactions.fr](mailto:contact@hippocrate-transactions.fr)  
3w : [hippocrate-transactions.fr/cabinet-dent...](http://hippocrate-transactions.fr/cabinet-dent...)

2018-10-19-1

### 38 - SAINT-QUENTIN-FALLAVIER

Cause retraite vend cabinet dentaire situé Saint-Quentin-Fallavier (Nord Isère près de Lyon). Exercice de groupe avec 1 associée et 1 collaboratrice, assistantes impliquées. Chiffre d'affaires attractif, fort potentiel dans région dynamique. Le cadre de vie est totalement non stressant. Le cabinet est bien équipé avec panoramique et climatisation et jouit d'une bonne réputation et d'une ambiance saine. Dérogation, personnes à mobilité réduite. Loyer modéré (620 €). Patientèle fidèle. Prothésiste à proximité.

Tél. : 04 74 94 26 81

@ : [rivatdarne@hotmail.fr](mailto:rivatdarne@hotmail.fr)

2018-09-08-19

### 38 - GRENOBLE

À Grenoble, ce cabinet tenu depuis 40 ans est très bien organisé. Le résultat comptable est à la hauteur de la qualité des soins dispensés. Tout est prêt pour votre exercice dans d'excellentes conditions de travail.

Tél. : 07 85 89 03 22

@ : [contact@hippocrate-transactions.fr](mailto:contact@hippocrate-transactions.fr)  
3w : [hippocrate-transactions.fr/cabinet-dent...](http://hippocrate-transactions.fr/cabinet-dent...)

2018-09-08-5

### 38 - GRENOBLE

Dans un très beau cabinet, vous exercerez au sein d'une association de deux praticiens. Les cadre de vie et de travail sont exceptionnels. Le chiffre d'affaires élevé confère une très bonne rentabilité. Mandat d'exclusivité Hippocrate Transactions. L'audit de ce cabinet est à votre disposition.

Tél. : 07 85 89 03 22

@ : [contact@hippocrate-transactions.fr](mailto:contact@hippocrate-transactions.fr)  
3w : [hippocrate-transactions.fr/tres-belle-a...](http://hippocrate-transactions.fr/tres-belle-a...)

2018-10-15-1

### 42 - SAINT-ÉTIENNE

À saisir 50 000 € pour cause d'inaptitude. Locaux récents (2005), 100 m<sup>2</sup>, 2 garages. 3 fauteuils dont 1 de juin 2014. Matériel récent : compresseur Dürr 2015, aspiration Dürr 2016, meubles 2016, Kavo care 2016. Réseau 4 postes Visident. Radio numérique Digora. 2 caméras endo-buccales dont Carestream 12/2016. Prise de teinte numérique « shade eye ». Cession cause santé et retraite. Avec ou sans assistante. Voir descriptif détaillé et photos sur mon site.

@ : [outspam@orange.fr](mailto:outspam@orange.fr)  
3w : [vente-cabinet-dentaire.fr](http://vente-cabinet-dentaire.fr)

2018-09-08-6

### 44 - NANTES

Votre cabinet en périphérie du centre. Au sein de locaux impeccables, ce cabinet dentaire vous apportera un exercice paisible. La clientèle fidélisée par la praticienne attend un successeur dont la communication est un atout. Rentabilité assurée et chiffre d'affaires prothèse à développer. Possibilité de démarrer une activité d'implantologie si vous êtes demandeur. Mandat d'exclusivité Hippocrate Transactions. L'audit de ce cabinet est à votre disposition.

Tél. : 07 85 89 03 22.

@ : [contact@hippocrate-transactions.fr](mailto:contact@hippocrate-transactions.fr)  
3w : [hippocrate-transactions.fr/superbe-cabi...](http://hippocrate-transactions.fr/superbe-cabi...)

## dentoscope

Journal + Internet

Rendez-vous sur :  
[edp-dentaire.fr/](http://edp-dentaire.fr/)  
petites-annonces  
pour connaître toutes  
les modalités !



2018-09-25-1

### 44 - NANTES

Dans l'hyper-centre de Nantes, vous aurez l'opportunité de développer votre activité dentaire, notamment implantaire. La structure de deux fauteuils et d'une radio panoramique peut être développée dans ces vastes locaux. Patientèle exigeante et demandeuse de soins de qualité. Mandat d'exclusivité Hippocrate Transactions. L'audit de ce cabinet est à votre disposition.

Tél. : 07 85 89 03 22

@ : [contact@hippocrate-transactions.fr](mailto:contact@hippocrate-transactions.fr)  
3w : [hippocrate-transactions.fr/votre-future-structure-dentaire-dans-le-centre-de-nantes](http://hippocrate-transactions.fr/votre-future-structure-dentaire-dans-le-centre-de-nantes)



# ► les petites annonces

ÉCHANGES ENTRE PROFESSIONNELS

## dentoscope

Journal + Internet  
la formule gagnante  
de toutes vos annonces

2018-10-09-1

### 44 - SAINT-JOACHIM

Vends cabinet dentaire à proximité de Saint-Nazaire, La Baule, tenu 40 ans. Fauteuil *Kavo*, *Visiodent*, RVG. Pas de personnel. 2<sup>e</sup> salle de soins prééquipée. Maison particulière dans bourg de 4 000 hab., seul praticien.  
Tél. : 02 40 88 42 66  
@ : [seguin.g2@wanadoo.fr](mailto:seguin.g2@wanadoo.fr)

2018-09-08-11

### 50 - GRANVILLE

Ce cabinet dentaire dans une station de bord de mer de Normandie vous assurera des revenus certains. Seul cabinet dentaire dans la ville, il est adapté pour un exercice varié. L'implantologie est à développer. Mandat d'exclusivité *Hippocrate Transactions*. L'audit de ce cabinet est à votre disposition.  
Tél. : 07 85 89 03 22  
@ : [contact@hippocrate-transactions.fr](mailto:contact@hippocrate-transactions.fr)  
3w : [hippocrate-transactions.fr/vends-cabine...](http://hippocrate-transactions.fr/vends-cabine...)

2018-10-03-1

### 53 - LAVAL

Cause retraite courant 2019, cède cabinet (avec/sans murs) proche Laval, cadre agréable, fauteuil *Planmeca*, logiciel *Visiodent*.  
Tél. : 06 73 35 61 75  
@ : [jp.gillot@yahoo.fr](mailto:jp.gillot@yahoo.fr)

2018-09-08-24

### 56 - LA-TRINITÉ-SUR-MER

Morbihan, au cœur d'une station balnéaire de renom. Cette belle structure dentaire de 3 fauteuils vous apportera la satisfaction d'un exercice apaisant. Une patientèle fidèle, du matériel entretenu, un espace de travail clair et agréable. Par ailleurs, si vous ambitionnez des sports nautiques ou tout simplement aspirez au calme marin, vous profiterez d'une quiétude et vous pourrez également rejoindre des centres culturels proches (30 minutes). Mandat d'exclusivité *Hippocrate Transactions*. L'audit de ce cabinet est à votre disposition.  
Tél. : 07 85 89 03 22  
@ : [contact@hippocrate-transactions.fr](mailto:contact@hippocrate-transactions.fr)  
3w : [hippocrate-transactions.fr/au-centre-du...](http://hippocrate-transactions.fr/au-centre-du...)

2018-09-08-23

### 56 - PROXIMITÉ PONTIVY

À 30 minutes du bord de mer, dans le département du Morbihan, vous exercerez au sein d'un village sans concurrence directe. L'implantologie est à développer. La structure permet l'installation d'un 2<sup>e</sup> fauteuil, ainsi que d'une radio panoramique. Idéal pour un chirurgien-dentiste désirant un exercice serein. Mandat d'exclusivité *Hippocrate Transactions*. L'audit de ce cabinet est à votre disposition.  
Tél. : 07 85 89 03 22  
@ : [contact@hippocrate-transactions.fr](mailto:contact@hippocrate-transactions.fr)  
3w : [hippocrate-transactions.fr/proximate-po...](http://hippocrate-transactions.fr/proximate-po...)

2018-09-08-22 / 56 - VANNES

Une structure dentaire à la hauteur de vos attentes. Un exercice de centre-ville au sein d'une préfecture bretonne à taille humaine. Le bord de mer à proximité, un cabinet rentable et des patients en attente de soins globaux. N'hésitez plus ! Mandat d'exclusivité *Hippocrate Transactions*. L'audit de ce cabinet est à votre disposition.  
Tél. : 07 85 89 03 22  
@ : [contact@hippocrate-transactions.fr](mailto:contact@hippocrate-transactions.fr)  
3w : [hippocrate-transactions.fr/au-cour-de-v...](http://hippocrate-transactions.fr/au-cour-de-v...)

2018-10-19-3

### 56 - VANNES

Belle structure pour ce cabinet d'orthodontie dans le Morbihan. Au cœur du golfe du Morbihan, dans ce microclimat reconnu, à 2 h 30 de Paris en TGV. Le cabinet a été aménagé pour deux praticiens. Le chiffre d'affaires est dans la moyenne des cabinets d'orthodontie quand la rentabilité est au-dessus de la norme. 4 fauteuils, une radio et un laboratoire. Un appartement attenant est disponible. Belle affaire. Mandat d'exclusivité *Hippocrate Transactions*. L'audit de ce cabinet est à votre disposition.  
Tél. : 07 85 89 03 22  
@ : [contact@hippocrate-transactions.fr](mailto:contact@hippocrate-transactions.fr)  
3w : [hippocrate-transactions.fr/superbe-cab...](http://hippocrate-transactions.fr/superbe-cab...)

2018-06-07-3 / 57 - FORBACH

Cause santé, loue ou vend (au prix des murs) cabinet dentaire de 95 m<sup>2</sup>, tenu 36 ans. 2 salles de soins équipées et climatisées, hall d'accueil/secrétariat, salle d'attente, bureau (transformable en 3<sup>e</sup> poste), salle de repos, salle de sté. C.A. 335 k€ (moyenne sur 3 ans) pour 4 j./sem. et 8/10 sem. de congés.  
Tél. : 06 80 01 54 82  
@ : [smartine57600@gmail.com](mailto:smartine57600@gmail.com)

2018-08-16-1

### 62 - RINXENT

Vends cabinet dentaire cause départ à la retraite au 1<sup>er</sup> janvier 2019, à Rinxent proche du littoral de la Côte d'opale, 11 km de Wissant. Matériel et agencement en très bon état, moins de 10 ans. Fauteuil *Sirona*, salle de stérilisation... RVG *Planmeca* intra. Logiciel *Julie*. Pas de personnel à reprendre. Cabinet spacieux et lumineux, très agréable.  
@ : [docteurcoppin@orange.fr](mailto:docteurcoppin@orange.fr)

## dentoscope

Journal + Internet

Rendez-vous sur :  
[edp-dentaire.fr/  
petites-annonces](http://edp-dentaire.fr/petites-annonces)  
pour connaître toutes  
les modalités !



2018-10-16-3

### 66 - PERPIGNAN

Retraite 2019 cède cabinet agréable, équipement récent, 1 fauteuil (2 possible), sans personnel, accessibilité, ascenseur, parking.  
Tél. : 06 58 22 30 85  
@ : [docteur.samson-paris@wanadoo.fr](mailto:docteur.samson-paris@wanadoo.fr)

2018-09-05-3

### 68 - TURCKHEIM

Cause maladie cède cabinet dentaire tenu 38 ans. 600 k€ sur 3,5 jours et peu de frais (45%) dans maison médicale.  
Tél. : 06 15 41 49 64  
@ : [Philippe.bernhard@free.fr](mailto:Philippe.bernhard@free.fr)

2018-08-30-2

### 75 - PARIS 15<sup>e</sup>

Cause départ prochain en retraite, vend cabinet dentaire d'omnipraticque tenu pendant 33 ans, équipé du logiciel *Visiodent*, d'un système d'imagerie *Digora*, et d'un *unit Adec*. Patientèle fidèle et agréable. Chiffre d'affaires : 112 000 € sur 3 jours. Prix demandé 45 000 € négociable. Parking possible.  
Tél. : 06 21 36 43 64  
@ : [agoumiri@wanadoo.fr](mailto:agoumiri@wanadoo.fr)

2018-06-01-1

### 75 - PARIS 19<sup>e</sup>

Paris Buttes Chaumont. Vends pour cause de maladie, cabinet dentaire très agréable avec grosse clientèle, situé dans un groupe médical et possédant du matériel récent. Secrétariat commun avec 3 associés.  
Tél. : 07 86 76 24 75  
@ : [docteurbois@gmail.com](mailto:docteurbois@gmail.com)

2018-10-19-5

### 75 - PARIS

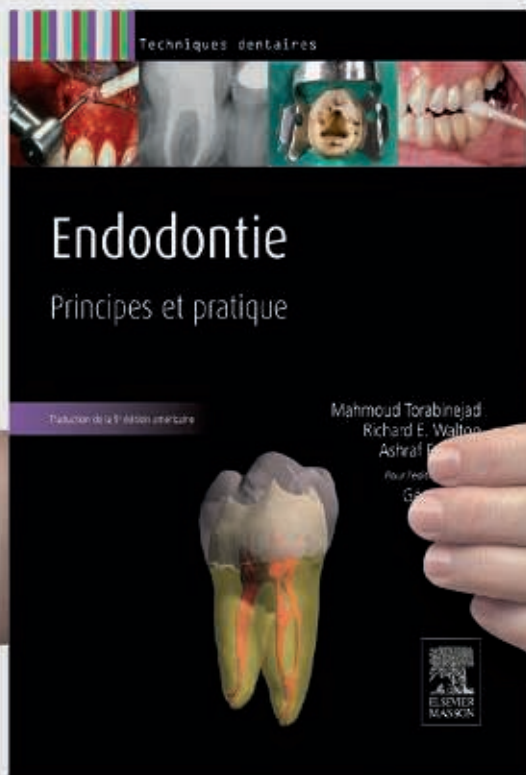
Paris Centre-nord, dans un quartier vivant et calme, ce cabinet dentaire est aménagé dans un local adapté. L'exercice y est serein. La patientèle fidèle et locale est en attente de soins de qualité dans ce cabinet existant depuis plus de 40 ans. Deux fauteuils. Mandat d'exclusivité *Hippocrate Transactions*. L'audit de ce cabinet est à votre disposition.  
Tél. : 07 85 89 03 22  
@ : [contact@hippocrate-transactions.fr](mailto:contact@hippocrate-transactions.fr)  
3w : [hippocrate-transactions.fr/cabinet-a-c...](http://hippocrate-transactions.fr/cabinet-a-c...)

2018-07-03-2

### 78 - LE CHESNAY

En plein cœur du Chesnay, au sein d'une SCM multidisciplinaire de 27 praticiens, je vend, pour cause de maladie, mon cabinet dentaire tenu durant 30 ans. La patientèle est très importante, aisée, fidèle et très demandeuse de traitements de qualité (soins et prothèses implantaires). Peut aussi convenir à une spécialité. Cabinet dentaire climatisé ainsi que les salles d'attente, dernier étage, normes handicapés, secrétariat, matériel très récent bien entretenu, décoration soignée et moderne, clarté exceptionnelle. Le chiffre d'affaires est de 280 000 € sur 3,5 jours par semaine  
Tél. : 06 70 57 27 42  
@ : [merle.isa@wanadoo.fr](mailto:merle.isa@wanadoo.fr)

# Endodontie : principes et pratique



**M. Torabinejad, R. Walton, G. Lévy**

Rédigé par des experts nationalement et internationalement reconnus, cet ouvrage vous offre une compréhension des principes et des interventions concernant la pratique de l'endodontie fondée sur des données scientifiquement éprouvées.

Des recommandations claires et mises à jour décrivent l'étiologie, la prévention, le diagnostic et le traitement des maladies de la pulpe et de la région péri-apicale et donnent des orientations sur la conduite du traitement des canaux pulpaire radiculaires.

Plus de 600 illustrations en couleurs dépeignent des interventions et comprennent les radiogrammes et des photographies cliniques.

512 pages, 182 euros  
978-2-29474-645-1

Commandez et retrouvez toutes nos collections sur [www.librairie-garanciere.com](http://www.librairie-garanciere.com)

## Bon de commande

**Librairie Garancière**

**OUI, je commande**  
« Endodontie : principes et pratique »

Je retourne le bulletin  
avec mon règlement par chèque  
à l'ordre de :

**Parresia**

109 avenue Aristide Briand  
CS 90042  
92541 Montrouge, France

Tél. : +33 (0)1 49 85 60 69  
@ : contact-librairie.garanciere@parresia.fr

Nom : .....Prénom : .....  
Adresse : .....  
Code postal : \_\_\_\_\_ Ville : .....  
Tél. : \_\_\_\_\_  
Email .....@.....

« Endodontie : principes et pratique » au prix de 182 € TTC,  
Frais de livraison (obligatoires) France métropolitaine et DOM TOM : 9€  
soit **191 € TTC** au total

Je règle par chèque à l'ordre de Parresia  
 Je règle par carte bancaire

Carte n° \_\_\_\_\_ Date d'expiration : \_\_\_\_ / \_\_\_\_  
Cryptogramme (3 derniers chiffres au dos de la carte) : \_\_\_\_\_

Date et signature : \_\_\_\_\_

# ► les petites annonces

ÉCHANGES ENTRE PROFESSIONNELS

2018-08-30-5

## 78 - MONTIGNY-LE-BRETONNEUX

Cabinet d'orthodontie cherche praticien en vue de cession cause retraite en juin 2019. Longue présentation patientèle envisageable. Quartier bien situé en expansion.

Tél. : 06 81 83 86 47 après 19h

@ : d.coulomb@laposte.net

## 2018-08-20-1 / 83 - COGOLIN

Golfe de Saint-Tropez : cause retraite septembre 2018, vend cabinet tenu 40 ans avec murs 160 m<sup>2</sup> - 2 fauteuils, *Visiodent*, pano. C.A. 600 k€ sur 4 jours. Qualité de vie. Ville 14 000 h.

Tél. : 06 60 64 66 08

@ : labardinmarc@orange.fr

## 2018-08-13-1

### 83 - RAMATUELLE

Var, urgent, cède cabinet, situation (*bord de mer*) et conditions de travail exceptionnelles, C.A. sur 3,5 j. Deuxième salle opératoire aménageable, convient semi-retraite, qualité de vie. Clientèle facile, agréable et en partie étrangère. Négociable.

Tél. : 04 94 79 28 59

@ : frjams@gmail.com

## 2018-09-08-20

### 85 - NOIRMOUTIER

Une station balnéaire, peu de concurrence, une activité diversifiée, des patients fidèles, un chiffre d'affaires et une rentabilité élevés. Ce cabinet dentaire très bien équipé vous attend : 1 fauteuil, 1 bloc, 1 panoramique. Cadre de vie de bord de mer idéal pour une recherche d'activités marines. Mandat d'exclusivité *Hippocrate Transactions*. L'audit de ce cabinet est à votre disposition.

@ : contact@hippocrate-transactions.fr

3w : hippocrate-transactions.fr/bord-de-mer...

## 2018-09-08-7

### 87 - HAUTE-VIENNE

Vous désirez exercer dans une grande structure à très fort potentiel. Vous désirez que votre exercice soit orienté vers la prothèse sur implants. Vous désirez développer votre plan de carrière dans une entreprise libérale. L'association est un atout pour vous. Nous avons trouvé votre futur cabinet. Mandat d'exclusivité *Hippocrate Transactions*. L'audit de ce cabinet est à votre disposition.

Tél. : 07 85 89 03 22

@ : contact@hippocrate-transactions.fr

3w : hippocrate-transactions.fr/recherche-as...

## 2018-09-08-13

### 92 - BOIS-COLOMBES

Cabinet dentaire omnipratique alliant emplacement et rentabilité. Vous trouverez une patientèle fidèle et en attente de soins de qualité. Chiffre d'affaires en progression. Mandat d'exclusivité *Hippocrate Transactions*. L'audit de ce cabinet est à votre disposition.

Tél. : 07 85 89 03 22

@ : contact@hippocrate-transactions.fr

3w : hippocrate-transactions.fr/cede-cabinet...

## 2018-07-26-1

### 92 - BOIS-COLOMBES

Cède cabinet en activité dans local de 45 m<sup>2</sup>, très bien situé 100 m gare SNCF, quartier aisé 92, commerces, marché, parking, pour prix des murs. Local de 2 pièces principales + salle d'attente, entrée, stérilisation et toilettes. 1 place de stationnement en sous-sol. Accessible handicapés.

Tél. : 07 56 99 09 03

@ : kox@gmx.fr

## 2018-09-08-10

### 92 - CACHEUX

Cède cabinet dentaire dans les Hauts-de-Seine. Dans le centre d'une importante ville du 92, ce cabinet dentaire de 2 associés cherche un(e) praticien(ne) désirant exercer avec une équipe motivée. Le cadre de travail vous permettra d'exercer sereinement. Mandat d'exclusivité *Hippocrate Transactions*. L'audit de ce cabinet est à votre disposition.

Tél. : 07 85 89 03 22

@ : contact@hippocrate-transactions.fr

3w : hippocrate-transactions.fr/cede-cabinet...

## 2018-10-02-3

### 92 - COURBEVOIE

À vendre 300 m de La Défense, direct propriétaire, une maison indépendante à usage commercial de 8 pièces de 170 m<sup>2</sup> utile (150 m<sup>2</sup> Carrez), R+1, sur un terrain de 197 m<sup>2</sup>, 50 m du T2 et bus, proche métro, RER et toutes les commodités, idéal cabinet dentaire ou orthodontie. 6 pièces au rez-de-chaussée, 2 pièces habitables au 1<sup>er</sup> étage. 6 points d'eau. 3 places de stationnement. Local très propre exploitable facilement. *Ad'Ap* en 2015. Doubles vitrages et volets roulants. Tous diagnostics OK.

@ : mcolbere.dmv@gmail.com

## 2018-09-08-16 / 94 - CRÉTEIL

Ce cabinet dentaire, au centre d'une zone de chalandise importante, présente une activité régulière avec un bénéfice en augmentation. Un beau potentiel de soins rémunérateurs est à développer. Structure pour un(e) praticien(ne). Mandat d'exclusivité *Hippocrate Transactions*. L'audit de ce cabinet est à votre disposition.

Tél. : 07 85 89 03 22

@ : contact@hippocrate-transactions.fr

3w : hippocrate-transactions.fr/creteil-cede...

## 2018-09-08-17

### 94 - PROCHE PARIS

Val-de-Marne. Superbe structure, 2 fauteuils, bloc opératoire et *cone beam*. Chiffre d'affaires élevé. Au sein d'un centre commercial, vous aurez l'occasion d'exercer votre activité dans un cabinet tenu depuis de nombreuses années.

L'audit de ce cabinet est à votre disposition. Mandat d'exclusivité

*Hippocrate Transactions*.

Tél. : 07 85 89 03 22

@ : contact@hippocrate-transactions.fr

3w : hippocrate-transactions.fr/superbe-cabi...

## 2018-09-08-12

### 95 - MONTMORENCY

Peu de concurrence pour votre futur cabinet dentaire au centre de cette ville calme du Val-d'Oise. La structure est adaptée pour un exercice de qualité (*deux fauteuils et une panoramique*). Exclusivité *Hippocrate Transactions*. L'audit de ce cabinet est à votre disposition.

Tél. : 07 85 89 03 22

@ : contact@hippocrate-transactions.fr

3w : hippocrate-transactions.fr/a-vendre-cab...

## 2018-07-09-1

### 97 - CASE PILOTE (MARTINIQUE)

Cède cabinet dentaire rdc. Exercice en SCM 3 praticiens mais très indépendants.

Tél. : 06 96 72 29 91

@ : bernadoty.pano@orange.fr

## MATÉRIEL DIVERS

### Achat

## 2018-07-31-1

### 59 - LILLE

Achète mobilier médical des années 1900-1970 en bois ou métal et mobilier de maison des années 30 à 70. Recherche meuble ou vitrine médicale en métal, fonte ou bois, avec portes vitrées, nombreux tiroirs et plateau en marbre. Meubles ronds avec plateau en opaline, lampe scialytique sur pied. Ancien sujet anatomique (*écorché*), crâne ou squelette d'étude. Tout mobilier design ou *vintage* de maison ou de salle d'attente des années 30 à 70, luminaires (*lampes, appliques ou lampadaires articulés ou à balancier/contrepois*) et objets de décoration (*tableau, céramique...*), instruments de musique anciens (*violin, violoncelle, harpe...*). Achat dans toute la France.

Tél. : 06 82 43 78 10

@ : huet1972@gmail.com

### Ventes

## 2018-06-10-1

### 06 - CANNES

Vente de petit matériel dentaire cause retraite. Listes détaillées et prix à la demande. Matériel implantologie : huit implants de marque *ETK*, 16 piliers et 5 trousseaux chirurgicaux. Matériel rotatif : 3 CA dont 1 implantologie, 2 pièces à main, 1 turbine *Bien-Air*, 3 raccords *Multiflex*, 1 Suprasson, 1 détartreur *Kavo...* Matériel chirurgical - matériel dentaire : *Quick Axis* complet, bac à ultrasons, scialytique halogène *Faro*. Petit matériel d'endodontie. Les listes complètes des matériels vendus, les prix ainsi que les photos correspondantes sont disponibles par mail à l'adresse ci-dessous.

@ : catmeschin@gmail.com

**dentoscope**  
Journal + Internet

Rendez-vous sur :  
**edp-dentaire.fr/  
petites-annonces**  
pour connaître  
toutes les  
modalités !





ADF #2018  
STAND 1P13

DU 27 NOVEMBRE  
AU 1<sup>ER</sup> DÉCEMBRE  
PALAIS DES  
CONGRÈS



PROXI DENTAL

LE SAVOIR-FAIRE MADE IN FRANCE

 N°Azur 0 810 310 308

PRIX APPEL LOCAL



 Proxi  
Dental  
LES PROTHÉSISTES DENTAIRES ASSOCIÉS

Proxi Dental - Les prothésistes dentaires associés  
5, rue Darcet - 75017 Paris  
Tél. : 01.53.09.39.90 - Fax : 01.53.09.39.99  
Site : [www.proxidental.com](http://www.proxidental.com)

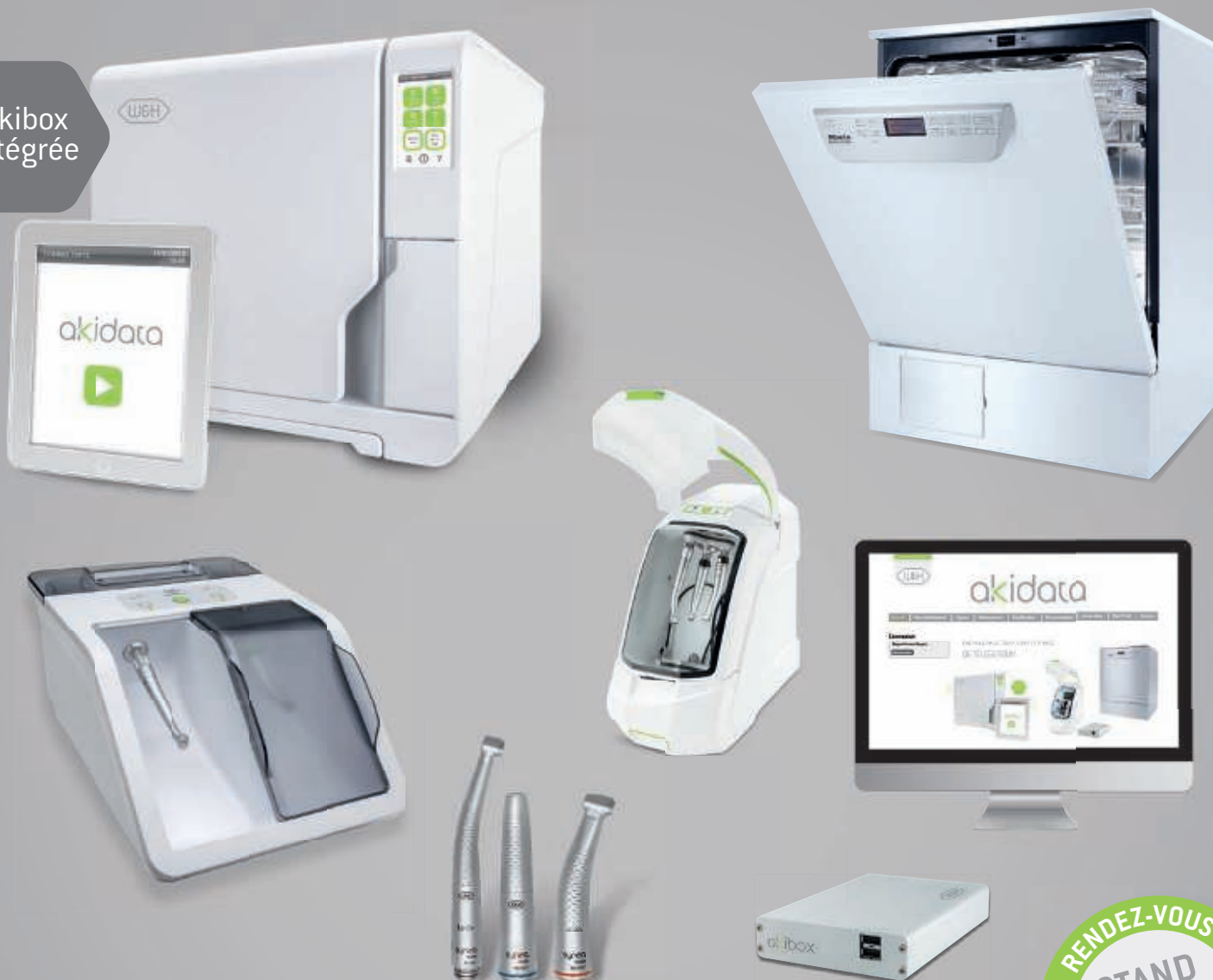

# Akilease

Le service 100% confiance



Akibox  
intégrée



## Full service pendant 5 ans

- Offre de financement et de service
- Coûts maîtrisés
- Hotline dédiée
- Service après-vente assuré par le fabricant
- Accès à l'interface Web Akidata\*

\* Interface web sécurisée pour les appareils d'hygiène (sauf Assistina Twin) avec un accès permanent à la traçabilité, ainsi qu'un contrôle et un diagnostic à distance.



akilease  
LE DUO GAGNANT