

DENTOSCOPE

L'actualité clinique et pratique des cabinets dentaires



La chirurgie guidée Clinique **12**
pour les débutants

Dr Olivier BOUJENAH

événement

Congrès international de dentisterie adhésive et esthétique

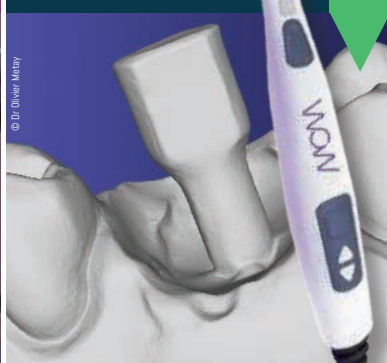
46



protocole

Solution globale numérique

44



MON CHOIX ITENA
#prevention

KLIRICH[®] PRO
RÉDUIRE LES INFLAMMATIONS
AVEC DES INGRÉDIENTS NATURELS
C'EST VRAIMENT GONFLÉ !

Et si vous osiez un produit naturel pour réduire les inflammations des gencives de vos patients ?

- ▶ Réduit les inflammations en cas de gingivites, parodontite, mucosite
- ▶ Stoppe le saignement
- ▶ Soulage en cas d'ulcération ou de blessures dues aux bagues orthodontiques

Retrouvez-nous sur www.itena-clinical.com
Dispositif médical de classe IIa pour soins dentaires. Réservez aux professionnels de santé. Lisez attentivement les instructions figurant sur la notice avant toute utilisation. Organisme certificateur : SGS United Kingdom Ltd (0120). Non remboursé par les organismes de santé. ITENA Clinical 83 avenue Foch 75 116 Paris. Avril 2019

MISSION RESTE À CHARGE 0

PAS BESOIN D'ALLER SI LOIN POUR TROUVER

LA PROTHÈSE DE QUALITÉ AU MEILLEUR PRIX

TESTEZ NOUS!
~~97€~~ **69€***
La couronne zircone multilayer au prix de la CCM avec le code "MULTIS"

MADE IN LABS
FABRICATION & PERFORMANCE

0 800 11 30 11

WWW.MADEINLABS.COM

EXL

L'autoclave Extra Large

Euronda®

Pro System



Venez nous
rendre visite
à l'ADF !
Stand : 2M43



Nouveauté 2019

+ Connectivité

La carte SD intégrée et la connexion Ethernet permet d'avoir toujours à disposition les données de stérilisation, en les faisant passer de l'autoclave à l'ordinateur ou d'autres dispositifs.

+ Traçabilité

Réalisez un système de traçabilité extensible grâce à la connectivité de série et aux Print Set à installer pour l'impression des étiquettes adhésives.

+ Grande contenance

Avec sa chambre de 29 litres, EXL est l'autoclave Euronda qui propose la plus grande contenance, tout en maintenant les meilleures performances de stérilisation. Dimensions d'encombrement : 460 x 455 x 855 mm (lxhxp)

+ Écologique

Optimisez les consommations d'eau (seulement 0,8 litre par cycle), grâce au générateur de vapeur instantané et à la technologie qui adapte les paramètres de stérilisation en fonction de la charge.

Dispositif Médical Classe IIB, CE0051 - IMQ - pour soins dentaires et médicaux réservés aux professionnels de santé, non remboursé par la Sécurité Sociale. Lisez attentivement les instructions figurant dans la notice ou sur l'étiquetage avant toute utilisation. L'ensemble des produits présentés sur cet imprimé est fabriqué par la société Euronda SPA, Italie. Date de parution Octobre 2019.

Euronda | Pro System®

EURONDA FRANCE : ZAC Les Vallées - Avenue de Bruxelles - 60110 Amblainville -
t 03 44 06 69 70 - f 03 44 02 03 89 - m info@euronda.com - www.euronda.fr
NOS REPRÉSENTANTS : Paul Bacelar 07 61 64 77 55 - Gilles Mosca 06 10 45 56 35



La descente de l'infini vers le ZÉRO...

L'année 2019 se termine doucement et les feuilles (de différents médias à grands renforts d'explications et d'informations) commencent à tomber comme à chaque saison automnale. Mais cette fois, c'est pour ne nous annoncer « que de bonnes nouvelles » à propos des futurs soins en optique, en prothèse dentaire et auditive : le reste à charge zéro (RAC 0) va pouvoir être appliqué dès les premiers jours de la nouvelle année. L'objectif de la réforme 100 % santé sera la prise en charge à 100 % d'ici à 2022 de certains actes. Sous le prétexte d'améliorer l'accès aux soins et de permettre aux Français d'être mieux remboursés, cette réforme devrait permettre aux assurés de « piocher » dans

des paniers de soins répartis en plusieurs classes, un panier « 100 % santé » comprenant des équipements sans reste à charge et un panier proposant des équipements aux tarifs libres.

Ainsi, pour le reste à charge zéro en optique : la classe A (100 % santé) comprendra des verres sans reste à charge avec trois traitements (anti-reflets, amincissement, anti-rayures). Les tarifs sont plafonnés en fonction du niveau de correction. Pour une monture d'un prix inférieur ou égal à 30 € : chaque opticien sera dans l'obligation de proposer 35 modèles pour un adulte (17 en 2 coloris différents) et 20 pour un enfant. Il est possible pour les assurés d'ajuster l'offre, c'est-à-dire de choisir des verres sans reste à charge mais une monture en dehors du panier RAC 0. La part de remboursement par l'Assurance maladie passera de 4 % à 18 % du coût total. La classe B (tarifs libres) comprend une proposition de verres et de montures aux tarifs libres remboursés par les complémentaires avec un plafond de 100 € (contre 150 € aujourd'hui).

Pour le reste à charge zéro dentaire, il est mis en place trois paniers de soins, dont un reste à charge zéro, correspondant à trois types de remboursements. Pour la Classe 1, un panier 100 % santé avec des prix intégralement remboursés ; la Classe 2 : un panier aux tarifs maîtrisés avec des prix plafonnés et la Classe 3 : un panier aux tarifs libres permettant de choisir librement les techniques et les matériaux. Un magazine de défense des consommateurs fait état

en conclusion d'une réduction du reste à charge pour les assurés et aussi de la revalorisation de la rémunération des chirurgiens-dentistes en contrepartie de plafonds sur les prothèses dentaires. Les patients sont donc d'ores et déjà informés de manière « objective » pour ce qui concerne notre profession.

Pour le reste à charge zéro audioprothèse, il est mis en place un panier 100 % santé et un panier aux tarifs libres classe B. Classe A : tous les types d'appareils seront concernés avec quatre ans de garantie. Classe B : une base de remboursement de la Sécurité sociale identique à celle du panier RAC 0 et une prise en charge par les organismes complémentaires limitée à 1700 € par oreille (Assurance maladie comprise). Concernant le reste à charge zéro des appareils auditifs, son application réelle prendra effet en 2021. De meilleurs remboursements seront cependant mis en place dès 2019 car le prix de certaines prothèses est déjà plafonné. Le reste à charge zéro est donc déjà mis en avant et sa publicité est organisée autour des bénéfices financiers que vont tirer de cette avancée sociale les professionnels de santé que nous sommes. Comment se plaindre dans un tel contexte ? Comment expliquer que la plupart d'entre nous vont bien au contraire y laisser des plumes ? Et surtout, combien de notre temps précieux va-t-il falloir consacrer pour expliquer que ce qui ne coûte rien ne vaut pas grand-chose ? Encore de belles heures à sacrifier pour cheminer de l'infini vers le zéro. Préparez-vous, il faudra énormément de patience et d'énergie...

▼ L'HUMOUR DE RENAUD ▼

pour en savoir plus, rendez-vous à la page 8.



DENTOSCOPE N° 213 est édité par PARRESIA

(SAS au capital de 1 100 000 € - RCS Paris 837 734 318)

109-111 avenue Aristide Briand - CS80068 - 92541 Montrouge Cedex

- Directeur de publication : Patrick BERGOT.
- Rédacteur en chef : Dr Paul AZOULAY.
- Rédactrice en chef adjointe : Agnès TAUPIN (agnes.taupin@parresia.fr).
- Rédacteurs : Dr Paul AZOULAY et Agnès TAUPIN. Ont également participé à la rédaction : Drs Olivier BOUJENAH, Clémentine FAIVRE et M. Guido PEDROLI.

- Rédacteur graphiste, création et maquette : Cyril GIRAUD.
- Correction : Martine LARUCHE (06 73 85 58 29 - contact.edp-dentaire@parresia.fr).
- Illustration Édito : Renaud CHAMMAS. Photos d'ambiance : iStock Getty Images.
- Agenda : Laetitia LAVERDURE (agenda-dentaire@parresia.fr).
- Publicité : Angeline CUREL : directrice de la publicité dentaire (06 31 34 69 27 - angeline.curel@parresia.fr), Myriam BOUCHET : chef de publicité (06 07 07 33 41 - myriam.bouchet@parresia.fr), Solenne DIRRIG : chef de publicité (06 80 53 63 33 - solenne.dirrig@parresia.fr) et Ruth IBARA : chef de publicité junior (Tél. : 01 49 85 60 56 - ruth.ibara@parresia.fr).
- Diffusion / Petites annonces : Martine LARUCHE (06 73 85 58 29 - contact.edp-dentaire@parresia.fr).



ULTRA LEVURE®

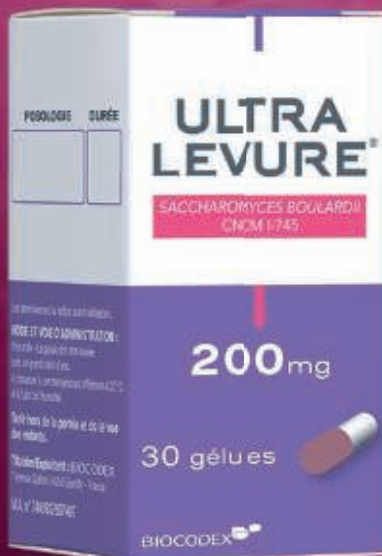SACCHAROMYCES BOULARDII CNCM I-745



Souche **UNIQUE**¹ *S.boulardii* CNCM I-745
SANS équivalent thérapeutique²⁻⁴



PROTÈGE & RESTAURE la flore intestinale



LEVURE PROBIOTIQUE

Traitement symptomatique d'appoint de la
diarrhée en complément de la réhydratation

Pour une information complète, consultez le Résumé des Caractéristiques du Produit
sur la **base de données publique du médicament** en flashant ce QR Code :
ou directement sur le site internet : <http://base-donnees-publique.medicaments.gouv.fr>

Non remboursé par la Sécurité Sociale.



1. Traité de Budapest sur la reconnaissance internationale du dépôt des micro-organismes aux fins de la procédure en matière de brevets (1977 modifié le 26 septembre 1980). - 2. Définition de l'ANSM http://ansm.sante.fr/Glossaire/filter/A#term_66327 - 3. Marteau Ph. Probiotiques in Le microbiote intestinal, Marteau Ph and Dore J Eds. John Libbey Eurotext Paris 2017. - 4. Scientific Opinion on the substantiation of health claims related to non-characterised bacteria and yeasts pursuant to Article 13(1) of Regulation (EC) No 1924/20061 EFSA Journal 2010 ;8(2) :1470.



actualités,
produits et
échanges
d'expériences

cas cliniques
et pratique
quotidienne

vie dentaire

l'édito | p. 3

les news | Brèves, courriers, annonces et autres « potins » p. 6

quoi de neuf docteur ? | Seront-ils pour vous ? p. 20

l'avis des utilisateurs | Poser ses premiers implants p. 24

étude | La périodontite apicale : avec ou sans antibiotiques ? p. 10

cliniques | La chirurgie guidée pour les débutants p. 12

Les contentions collées p. 32

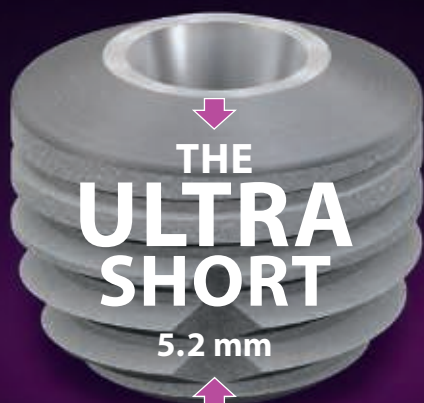protocole | Solution globale numérique avec WOW de Biotech p. 44

événements | Formation SOP sur le numérique p. 42

Congrès international de dentisterie
adhésive et esthétique p. 46

l'agenda | Les formations et les événements incontournables p. 26

les petites annonces | Échanges entre professionnels p. 52



Nouvelles options!

copa SKY
IMPLANT SYSTEM

L'implant ultra-court
pour tirer profit
au maximum
des tissus osseux
en place

| Stabilité primaire | Précis | Physiologique
Le système implantaire SKY®



► les news

BRÈVES, COURRIERS, ANNONCES, ET AUTRES « POTINS »

► LIVRE

Orthodontie interceptive

CLAUDE CHABRE PROPOSE UN GUIDE CLINIQUE PRATIQUE POUR ACCOMPAGNER LES PRATICIENS DANS LEUR PRISE EN CHARGE PRÉCOCE.

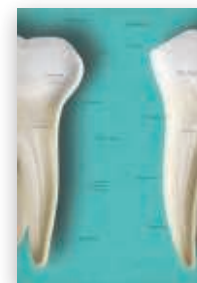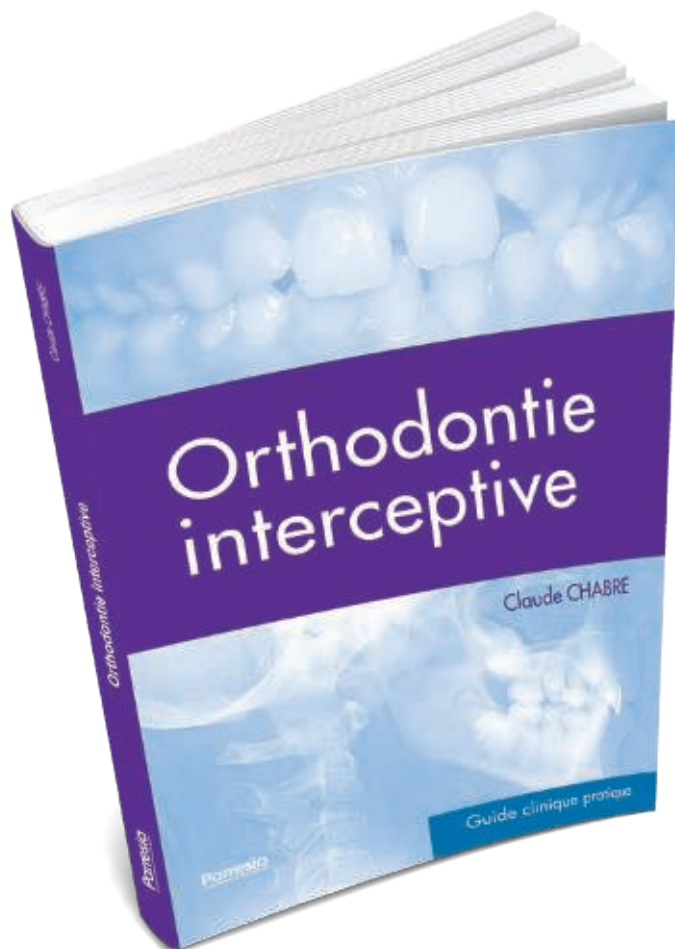
La plupart des anomalies orthodontiques peuvent être interceptées dès le plus jeune âge. « C'est le chirurgien-dentiste, en contact direct avec la jeune patientèle, qui les dépistera », rappelle Claude Chabre, docteur en chirurgie dentaire et spécialiste qualifié en orthopédie dento-faciale. Le praticien publie aux éditions Parresia un ouvrage didactique pour accompagner les praticiens, spécialistes ou non, dans leur prise en charge précoce.

Par une approche bioprogressive, Claude Chabre rappelle l'importance du dépistage et de la prévention orthodontique dans le développement maxillo-facial de l'enfant. À travers dix situations cliniques rencontrées fréquemment au cours des consultations orthodontiques du jeune enfant, l'auteur décrit le cheminement allant de l'examen clinique au traitement le plus adapté, en prenant en compte les données communément admises. Pour chacun des cas exposés, les points clés de l'observation clinique et de l'examen radiologique sont développés.

Parmi les décisions thérapeutiques à envisager, l'auteur détaille la plus appropriée en s'appuyant sur des arbres décisionnels permettant la planification de la prise en charge du jeune patient. Les cas sont présentés de manière claire et

pratique pour guider le lecteur à travers le processus de prise de décision efficace.

Orthodontie interceptive de Claude Chabre. Éditions Parresia, 2019, 252 pages.



PROCLINIC EXPERT : MISER SUR LA QUALITÉ

Née il y a plus de 30 ans, la marque Proclinc dispose d'une gamme complète de produits de qualité en odontologie, orthodontie, et à destination des laboratoires. La ligne Proclinc Expert est la synthèse de l'expérience et des développements acquis depuis la fondation de la marque. Elle propose des produits hautement techniques répondant aux normes les plus strictes ainsi qu'aux besoins des praticiens les plus exigeants. Des organismes indépendants ont attesté de la rigueur de ces produits, tels que le composite Bulk fill, le ciment MTA ou les silicones par addition. L'entreprise sera présente au salon de l'ADF (stand 1S31) pour faire découvrir ses nouveaux produits, notamment la lampe à photopolymériser, l'adhésif universel et les lingettes biodégradables sans alcool.

Rens. : 3w : proclinc-products.com

CONSULTATION À DOMICILE : URGENCE DOCTEURS LÈVE 1 MILLION D'EUROS

CRÉÉ EN 2017, URGENCE DOCTEURS POURSUIT SON DÉVELOPPEMENT.

Après avoir levé 350 000 euros en 2018, Urgence docteurs annonce une nouvelle levée d'1 million d'euros auprès notamment de Kima Ventures, Fabrice Grinda (FJ Labs), Philippe Oddo et Inès Oddo (banque Oddo BHF), Christophe Cervasel (Atelier Cologne), Michael Azoulay (American Vintage), David Amsellem (JohnPaul) et Tony Jamous (Nexmo). Après une phase d'expérimentation durant deux ans en Île-de-France, plus de 13 000 consultations ont déjà été réalisées. Sur le site ou l'application mobile d'Urgence docteurs, le patient indique ses symptômes ainsi que l'adresse à laquelle il souhaite réaliser la consultation. Les délais d'attente et les prix sont fixés à l'avance. La start-up santé propose la consultation à domicile « dans l'immédiat » en quelques clics avec un temps moyen d'intervention de 90 minutes. Une consultation vidéo à domicile (téléconsultation) est aussi proposée et peut donner lieu à une consultation physique. Pour la consultation à domicile, Urgence docteurs s'appuie sur les services de géolocalisation des téléphones mobiles : les médecins disponibles à proximité (dans un rayon d'environ deux kilomètres) sont avertis et peuvent alors se rendre rapidement chez les patients.

► RESTE À CHARGE ZÉRO

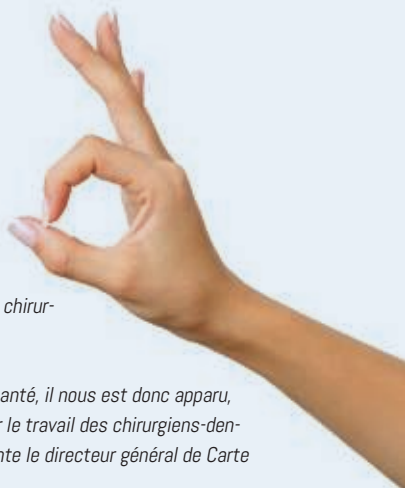Décrypter le devis

LA PLATEFORME DE SERVICES DE SANTÉ CARTE BLANCHE PARTENAIRES PROPOSE UN ACCOMPAGNEMENT DES PATIENTS DANS LE 100 % SANTÉ.

Carte Blanche Partenaires propose un nouveau service : « Mon devis décrypté ». Il est destiné à renforcer la relation entre chirurgiens-dentistes et patients, assure la plateforme santé, « loin d'être une évaluation de la pertinence des soins réalisés par les chirurgiens-dentistes ».

« Le temps médical est aujourd'hui de plus en plus précieux. Avec la réforme du 100 % santé, il nous est donc apparu, en tant que plateforme de services santé, encore plus nécessaire que jamais de faciliter le travail des chirurgiens-dentistes en leur redonnant du temps médical pour échanger avec leurs patients », commente le directeur général de Carte Blanche Partenaires, Jean-François Tripodi.

« Mon devis décrypté » se présente comme un outil permettant d'anticiper et de faciliter l'échange entre le professionnel de santé et le patient. Il accompagne les assurés dans la compréhension des différentes possibilités liées aux financements et les chirurgiens-dentistes dans l'application de ce nouveau devis. Ce service du réseau de soins ouvert délivre les informations pour permettre au patient de mieux comprendre le plan de traitement proposé. Cet outil en ligne procure à l'assuré une analyse détaillée des deux devis présentés : une simulation du reste à charge, accompagnée d'une explication des différences entre les traitements.



NOUVEAU LEXUS UX HYBRIDE PACK BUSINESS

ENTREZ DANS LE NOUVEAU MONDE

À PARTIR DE **389 €/MOIS**⁽¹⁾

MAINTENANCE, ASSISTANCE 24H/24 ET GESTION DES PERTES TOTALES INCLUSES



LEXUS BUSINESS PLUS



UN CRÉDIT VOUS ENGAGE ET DOIT ÊTRE REMBOURSÉ. VÉRIFIEZ VOS CAPACITÉS DE REMBOURSEMENT AVANT DE VOUS ENGAGER.

Gamme Lexus UX Hybride : consommations (L/100 km) et émissions de CO₂ (g/km) en conditions mixtes selon norme NEDC corrélé : de 4,1 à 4,5 et de 94 à 103. Consommations (L/100 km) et émissions de CO₂ (g/km) en conditions mixtes selon norme WLTP : de 5,3 à 6 et de 120 à 137. Voir sur lexus.fr.

(1) Exemple pour la location longue durée, incluant les prestations ci-dessus, d'un **Lexus UX 250h 2WD Pack Business**, avec option système de navigation Lexus, au prix catalogue de **40 490 €** (tarif conseillé n°1081 au 01/09/2019), sur une durée de 48 mois et 60 000 km, soit **48** loyers mensuels de **389 €**. Montants exprimés TTC hors prestations facultatives. Modèle présenté : **Lexus UX 250h 2WD F SPORT Executive** au prix catalogue de **55 490 €**. **48** loyers de **519 €** sur une durée de 48 mois et 60 000 km. Offre non cumulable, réservée aux professionnels, valable pour toute commande passée jusqu'au 31/10/2019 auprès d'un concessionnaire agréé Lexus d'un UX 250h (modèle décrit ci-dessus) neuf en location longue durée selon les Conditions Générales de Location longue durée et prestations de services associés Lexus Lease en vigueur, et sous réserve d'acceptation du dossier par TOYOTA France FINANCEMENT, 36 bd de la République 92423 Vaucresson, RCS 412 653 180 - n°ORIAS 07 005 419 consultable sur www.orias.fr. Sous réserve de variation de la fiscalité et/ou du tarif constructeur en vigueur. *Vivez l'exceptionnel.

► les news

BRÈVES, COURRIERS, ANNONCES, ET AUTRES « POTINS »

► COLLOQUE

Congrès de la SFBSI

LA SOCIÉTÉ FRANÇAISE DES BIOMATÉRIAUX ET SYSTÈMES IMPLANTABLES ORGANISE SON CONGRÈS LE 19 OCTOBRE.

Sous la présidence du Dr Patrice Margossian, le 19^e congrès national de la Société française des biomatériaux et systèmes implantables (SFBSI) est organisé le samedi 19 octobre à l'hôtel Méridien Étoile Porte Maillot, à Paris.

Sous la présidence de séance du Dr Philippe Russe, la matinée s'ouvrira par la remise des dossiers et le mot du président, le Dr Thierry Beau. Le Dr Norbert Bellaïche donnera une conférence sur le CBCT et le sinus lift, avant la visite de l'exposition. Le Pr Ludovic De Gabory présentera la question du consensus de la SFORL dans la chirurgie d'élévation sinusienne, avant la tenue de l'assemblée générale.

L'après-midi se déroulera sous la présidence du Dr Renaud Petitbois. Le Dr Patrick Limbour détaillera les conséquences du consensus de la SFORL pour les implantologues. Le Dr Roland Török exposera, en deuxième partie, le sujet des techniques modernes d'augmentation proches de la biologie. Le congrès s'achèvera par la remise des diplômes CACITA, DUIOBM et CERAID.



UNE PRATICIENNE MAROCAINE PRÉSIDENTE DE LA FDI

La professeure Ihsane Ben Yahya a été nommée présidente de la Fédération dentaire internationale (FDI) lors du congrès de l'organisation qui s'est tenu le 8 septembre à San Francisco. Membre du conseil de la FDI depuis 2013, elle dirigera la fédération jusqu'en 2021. La praticienne est présidente et membre fondatrice de l'Association marocaine de prévention bucco-dentaire (AMPBD) et a formé des générations de chirurgiens-dentistes au Maroc. Elle enseigne l'odontologie chirurgicale à la faculté de médecine dentaire de Casablanca.

UN DÉTENU S'ÉCHAPPE POUR SE RENDRE CHEZ LE DENTISTE

À Saint-Malo, jeudi 12 septembre, un détenu de la maison d'arrêt n'a pas réintégré sa cellule car il avait besoin en urgence de soins dentaires, selon une information de Ouest France. Il bénéficiait d'une permission d'une heure et demie pour se rendre chez un chirurgien-dentiste. Arrivé au cabinet, on lui indique que le praticien est absent. Le rendez-vous est reporté mais le détenu décide de s'enfuir. Jugé en comparution immédiate, le tribunal correctionnel a prononcé à son encontre trois mois de prison supplémentaires. Le prévenu, dont le casier judiciaire porte 33 condamnations, devrait être soigné prochainement, sans date fixée, précise le quotidien régional.

► PARODONTOLOGIE

Lauréates du prix meridol

DEUX PRIX ONT ÉTÉ DÉCERNÉS À LILLE LORS DES JOURNÉES DU CNEP.

Le prix meridol en parodontologie a récompensé deux candidates le 14 septembre dernier à Lille lors des journées du CNEP (Collège national des enseignants en parodontologie). Le prix du Jury scientifique a été décerné au Dr Sarah Le Roch de la faculté d'odontologie de Paris VII pour sa communication orale intitulée « Prise en charge parodontale d'une jeune patiente de 15 ans atteinte de parodontite sévère avec demande de soins orthodontiques. » Le prix du Public a récompensé le Dr Marie Dubar de la faculté d'odontologie de Lille pour sa communication orale intitulée « Protozoaires : facteurs bactériens, paramètres cliniques associés et impact du traitement parodontal non-chirurgical ».

Le prix meridol met à l'honneur depuis 18 ans des travaux de haute qualité (cas cliniques, revues de littérature, travaux de recherche ou présentations pédagogiques). Issus de toutes les UFR d'odontologie de France et présentés par de jeunes

chercheurs, attachés, assistants, internes, ils traduisent la variété des thèmes explorés au sein de la parodontologie aujourd'hui : les liens étroits et réciproques entre santé générale et santé bucco-dentaire, la caractérisation du microbiote parodontal, la régénération osseuse ou encore la transversalité disciplinaire notamment entre orthodontistes et parodontistes.

La remise des prix a été effectuée par Mehdi Aït-Lahsen, chef de

projets affaires scientifiques Colgate, le Pr Sylvie Jeanne, présidente du CNEP et le Dr François Boschin, président du comité d'organisation. Colgate, partenaire de longue date du CNEP, invitera les deux lauréates à l'AAP (American Academy of Periodontology) à Honolulu (Hawaï) du 31 octobre au 3 novembre prochains.

De gauche à droite : Dr François Boschin, Pr Sylvie Jeanne, Dr Marie Dubar, Dr Sarah Le Roch et Mehdi Aït-Lahsen (Colgate).



ZÉRO DÉCHET : LA TENTATION DE FAIRE SOI-MÊME SON DENTIFRICE

Atteindre le zéro déchet est un défi que des particuliers et associations défendent pour protéger la planète. Avec la mode du « faire soi-même » (DIY, abréviation de « do it yourself »), certains décident de réaliser eux-mêmes leur dentifrice. Argile blanche, huile essentielle de menthe poivrée, blanc de Meudon et eau : telle est la recette d'une mère de famille, interviewée par Euronews. 500 familles demeurant à Roubaix participent depuis quatre ans à un programme de réduction de leurs déchets lancé par la ville. Le bilan s'avère positif, explique la chaîne de télévision, avec une réduction de 80 % de déchets dans certaines familles et des économies à la clé (jusqu'à 3 000 € par an). Outre des conseils sur le compostage, la ville organise des ateliers pour aider les foyers à réaliser leurs produits d'entretien et leurs cosmétiques. Dans le domaine bucco-dentaire également, la société Pousse Pousse propose de fabriquer du dentifrice maison. Elle a conçu une box éco-responsable dont elle présente le contenu sur le site Postiver.fr : une brosse à dents en bambou et un kit DIY pour élaborer des produits ménagers et cosmétiques.

► LIVRE

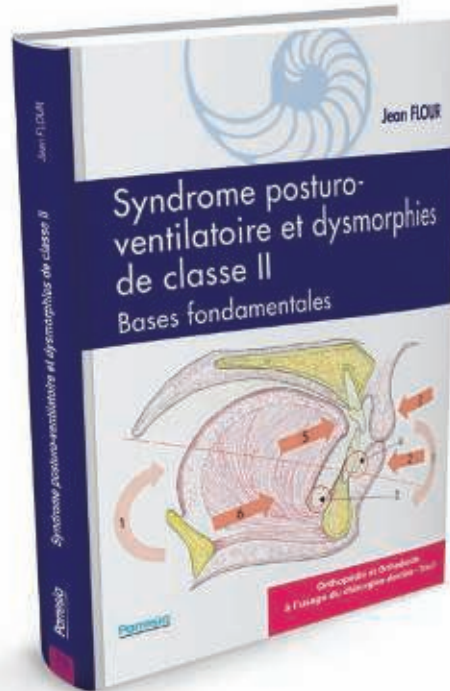
Orthopédie et orthodontie à l'usage du chirurgien-dentiste

L'OUVRAGE SYNDROME POSTURO-VENTILATOIRE ET DYSMORPHIES DE CLASSE II PROPOSE LA MISE EN PLACE D'UNE STRATÉGIE DE RÉÉQUILIBRATION.

Le Dr Jean Flour vient de publier un ouvrage d'orthopédie et d'orthodontie à l'usage du chirurgien-dentiste. Édité chez Parresia, *Syndrome posturo-ventilatoire et dysmorphies de classe II* propose d'aller à la recherche des signes de déséquilibre et de mettre en place une stratégie précoce de rééquilibrage.

En consultation d'orthopédie et d'orthodontie, les praticiens rencontrent de jeunes patients présentant des troubles posturaux en relation avec la posture érigée. L'ouvrage souligne le rôle de la posture assise de l'enfant et de l'adolescent dans la création des dysmorphies. Or l'ergonomie du poste de travail, à l'école ou à la maison, est d'une importance indéniable.

Le patient peut passer un nombre d'heures important dans un déséquilibre postural dont les effets au niveau de la sphère crânio-facio-mandibulaire « deviennent de plus en plus évidents et préoccupants », alerte le praticien, créateur du CETO (Centre d'enseignement des thérapies orthopédiques fonctionnelles et orthodontiques). Désaccord oculaire, dissymétries crânienne, faciale et mandibulaire, latéro-déviations mandibulaires, insuffisance de développement maxillo-facial, troubles de la fonction linguale et des fonctions salivaires et de déglutition, et surtout troubles de la fonction ventilatoire peuvent s'installer au fil du temps. Dans un second chapitre, l'auteur détaille le syndrome d'hypopnée et d'apnée obstructive du sommeil chez l'enfant et l'adolescent.



Syndrome posturo-ventilatoire et dysmorphies de classe II de Jean Flour. Éditions Parresia, 2019, 156 pages.

Proclinic Expert Nano Hybrid

Votre composite antéro-postérieur idéal



2+1 OFFRE*

A partir de **29,30€ TTC l'unité**
43,90€

Exempt de résine Bis-GMA

Stabilité chromatique affectée à seulement **0,4%**

Translucidité calée à **59,3%**

Résistance à la compression de **400 MPa**

CONGRÈS ADF 2019

Rendez vous sur notre **stand 1S31**

 **proclinic**
EXPERT

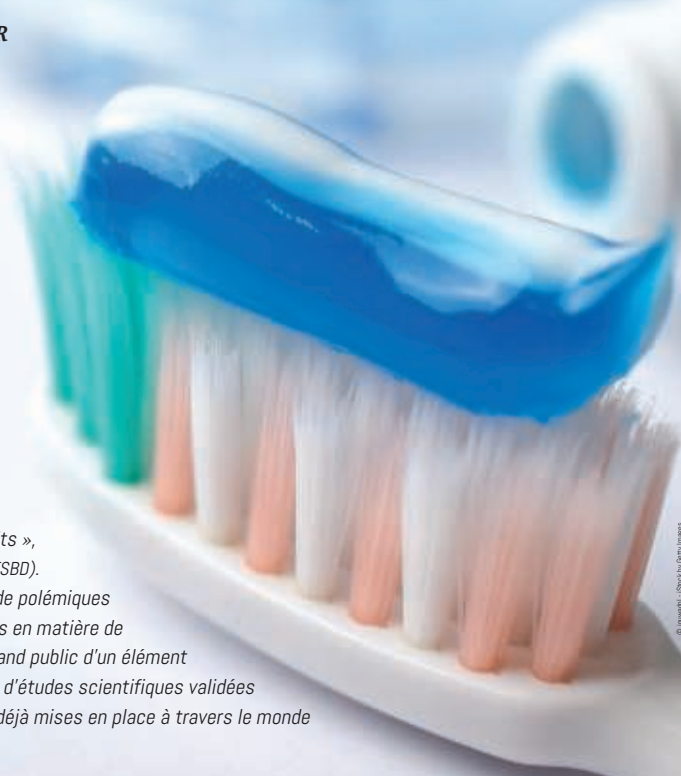* Offre spéciale disponible auprès de votre distributeur régional. Les prix indiqués sont TTC et donnés à titre indicatif allant de la date de parution jusqu'au 31 Décembre. Pour plus d'information, consultez notre site www.proclinic-products.com

► SANTÉ PUBLIQUE

Le fluor au centre du colloque de l'UFSBD

AU CŒUR DE CERTAINES POLÉMIQUES, LE FLUOR ÉTAIT LE THÈME DU XX^E COLLOQUE NATIONAL DE SANTÉ PUBLIQUE DE L'UNION FRANÇAISE POUR LA SANTÉ BUCCO-DENTAIRE.

« Fluor et prévention dentaire : rétablissons les faits ! » était le thème du XX^e colloque national de santé publique de l'UFSBD, organisé le 4 octobre au ministère des Solidarités et de la Santé. L'utilisation du fluor, son impact sur la prévention carieuse et la réduction des inégalités de santé ont été exposés « dans un contexte de remise en cause générale de l'expertise scientifique sur un grand nombre de thèmes (vaccins, médecines « alternatives », fluor...) quelquefois, voire souvent, traités de manière peu argumentée et visant à écarter le public de pratiques sans que ces décisions ne relèvent de motivations basées sur des faits scientifiques, il nous a paru important de présenter une démarche scientifique basée sur un raisonnement critique et ainsi, rétablir les faits », explique l'Union française pour la santé bucco-dentaire (UFSBD). Pour l'UFSBD, le fluor « se trouve, régulièrement, au cœur de polémiques quant à son utilisation. Faisant fi de ses bénéfices majeurs en matière de prévention bucco-dentaire, ses détracteurs éloignent le grand public d'un élément clé en termes de maintien en bonne santé ». Les résultats d'études scientifiques validées ont été présentés, ainsi que les évaluations des mesures déjà mises en place à travers le monde et des recommandations en matière d'utilisation du fluor.

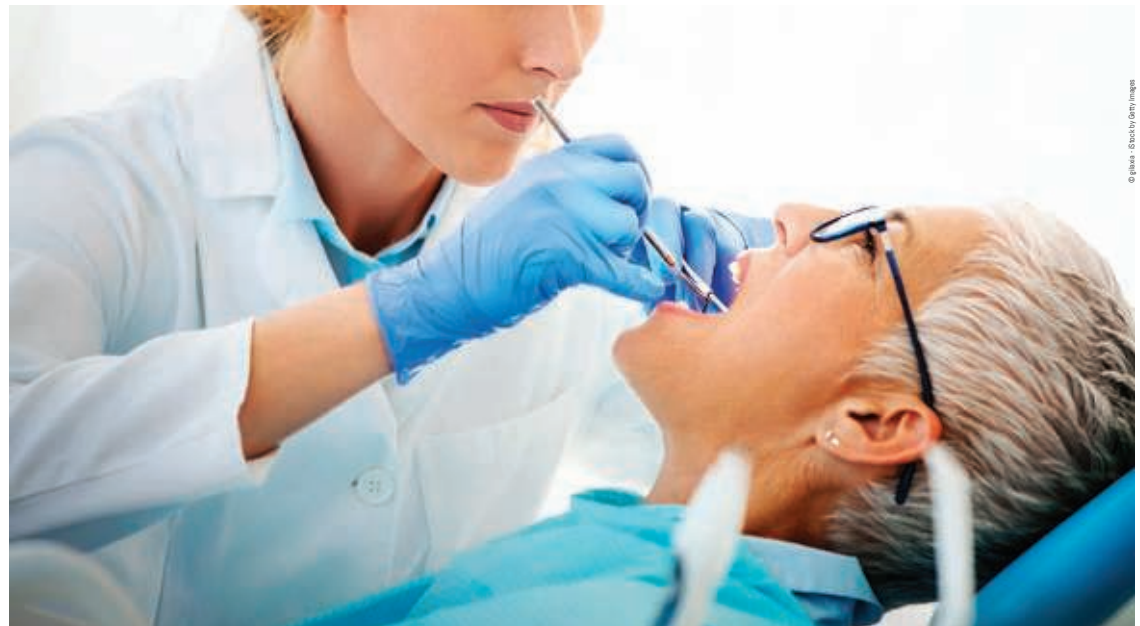

La périodontite apicale : avec ou sans antibiotiques ?

L'antibiothérapie n'est recommandée que s'il existe des signes de diffusion de l'infection.

La périodontite apicale symptomatique et l'abcès apical sont des causes fréquentes de douleurs dentaires. Les recommandations préconisent en première ligne de traiter localement la source de l'inflammation ou de l'infection. Cela consiste le plus souvent à réaliser l'extraction de la dent ou le traitement canalaire (*le nerf et la pulpe sont enlevés puis le canal est nettoyé, rebouché et scellé*). L'antibiothérapie n'est recommandée que s'il existe des signes de diffusion de l'infection (*cellulite, atteinte ganglionnaire, œdème diffus*) ou une altération de l'état général. Il semble toutefois que les antibiotiques soient fréquemment prescrits en l'absence de ces signes. Selon les enquêtes, les dentistes prescrivent 8 à 10 % des antibiotiques utilisés en soins primaires dans les pays développés. Pour faire le point sur l'intérêt des antibiotiques prescrits dans cette indication, une équipe de la *Cochrane* a réalisé une mise à jour d'une revue de la littérature publiée sur le sujet en 2014.

Les auteurs ont répertorié les essais randomisés contrôlés contre placebo incluant des adultes traités pour une périodontite apicale symptomatique, ou un abcès apical aigu, avec ou sans intervention chirurgicale, avec ou sans analgésiques. Deux études seulement fournissent des données pour la comparaison entre un antibiotique et un placebo associés à la prise d'analgésiques et à un traitement chirurgical (*pulpectomie totale dans une étude ou pulpectomie totale ou partielle dans l'autre*).



Les résultats montrent qu'il n'existe pas de différence significative dans l'évolution de la douleur ni de l'œdème à 24 heures, 48 heures ou 72 heures. Le second objectif de la *Cochrane* était d'évaluer l'intérêt des antibiotiques dans une prise en charge sans geste chirurgical. Aucune conclusion n'a pu être tirée car il n'a pas été trouvé d'étude comparant les antibiotiques à un placebo dans ce cas de figure. Au total, selon les études retenues dans cette revue, l'antibiothérapie ne semble améliorer ni la douleur ni l'œdème dans les périodontites et les abcès apicaux ne présentant pas de signe de gravité. Notons toutefois le très faible nombre de travaux sur le sujet, ce qui limite la portée de ces conclusions.

ET SI PRESCRIPTION D'ANTIBIOTIQUES IL Y A...

On le sait les antibiotiques n'agissent pas que sur les agents pathogènes mais aussi sur le microbiote intestinal endogène dont ils perturbent l'équilibre (*dysbiose*). Non seulement la diversité bactérienne est diminuée mais la résistance aux germes pathogènes comme

Clostridium difficile est également réduite. Ainsi, en cas de prescription d'une antibiothérapie, il faut préférer les molécules aux spectres d'action les plus étroits et pour une durée la plus courte possible [1]. De plus, afin de limiter les modifications du microbiote, une stratégie reconnue comme « cliniquement pertinente » est d'associer un probiotique à l'antibiothérapie [2]. Celui-ci doit être clairement identifié (*genre, espèce, souche*) et il doit avoir fait l'objet d'études cliniques à la méthodologie rigoureuse. Enfin, le choix d'un probiotique d'origine fongique est plus logique car ces derniers ne sont pas détruits par les antibiotiques contrairement aux probiotiques d'origine bactérienne [3]. Rappelons qu'actuellement la levure probiotique *S. boulardii* CNCM I-745 et la bactérie *Lactobacillus rhamnosus* GG sont les deux probiotiques recommandés en prévention de la diarrhée associée aux antibiotiques (DAA) lorsqu'il existe certains facteurs de risque (*classe d'antibiotique, durée de traitement, âge, hospitalisation, comorbidités, épisodes antérieurs de DAA*) [4]. ↻

bibliographie

- COPE AL et coll. : *Systemic antibiotics for symptomatic apical periodontitis and acute apical abscess in adults [Review]*. Cochrane Database of Systematic Reviews 2018 ; Issue 9. Art. No.: CD010136.
- [1] MARTEAU P : *Diarrhées infectieuses et diarrhées dues aux antibiotiques*. In : *Le microbiote intestinal*. Marteau P et Doré J. John Libbey Eurotext, 2017, p. 103-111.
- [2] NEUT et coll. : *Antibiotic susceptibility of probiotic strains: Is it reasonable to combine probiotics with antibiotics?* Med Mal Infect. 2017; 7 : 477-83.
- [3] *World Gastroenterology Organisation Global Guidelines*. Probiotiques et Prébiotiques. Octobre 2011.
- [4] *Probiotics for the Prevention of Antibiotic-Associated Diarrhea in Children*. JPGN Volume 62, Number 3, March 2016.

EXPERT EN OPÉRATIONS DENTAIRES MAIS PAS EN OPÉRATIONS BANCAIRES ?

Vous êtes 100% dédié à votre activité,
nos conseillers sont 100% dédiés aux pros.
Ce sont les mieux placés pour
vous accompagner au quotidien.

**C'EST VOUS
L'AVENIR**



**SOCIÉTÉ
GÉNÉRALE**

La chirurgie guidée pour les débutants

La chirurgie guidée peut aujourd'hui entrer facilement dans tous les cabinets des praticiens poseurs d'implants grâce aux outils technologiques existants. Elle demande cependant une rigueur dans toutes les étapes du traitement.

Ce titre peut paraître un peu provocateur, mais c'est le but recherché. Quand beaucoup de nos confrères entendent ces deux mots (*et je suis passé par là aussi...*), ils ont l'impression qu'on parle d'une science compliquée ou réservée à une certaine catégorie de praticiens. Or, c'est exactement l'inverse, cette chirurgie, si évidemment on est préalablement formé à l'implantologie, simplifie la mise en place de nos *fixtures*, de nos prothèses futures, diminue le stress de l'intervention (*patient et praticien*) et dans la majorité des cas aboli les suites postopératoires. En effet si la gencive le permet on pourra travailler en « *flapless* » donc sans lever un lambeau.

Choisir et positionner idéalement nos implants en tenant compte des exigences prothétiques.

à toute intervention sera fortement appréciée par les tribunaux.

LE PRINCIPE

Nos aînés diront souvent ne pas en avoir besoin car ils posent déjà parfaitement à main levée... mais souvent après y avoir goûté ils changeront d'avis. Ne serait-ce que pour éviter un comblement sinusien (*en passant juste à côté du sinus ou poser sur une cloison interne*), se sécuriser par rapport au nerf dentaire inférieur ou encore éviter une effraction dans la loge sous-mandibulaire, je pense que ces guides, ou tout au moins ces planifications, ont toute leur place dans notre arsenal thérapeutique ; (Fig.1 à 4). D'autre part d'un point de vue légal, il semble évident que la preuve d'une planification préalable

Il s'agit simplement, grâce à l'étude du volume osseux disponible, des dents adjacentes, antagonistes et des obstacles anatomiques, de choisir et positionner idéalement nos implants en tenant compte des exigences prothétiques. On appelle cela la planification implantaire.

Une fois que nous avons choisi cette position, il va falloir fabriquer un guide pour placer précisément nos *fixtures* comme nous l'avons décidé. Aujourd'hui nous allons parler des guides à appuis dentaires qui seront le plus communément utilisés pour les cas simples.



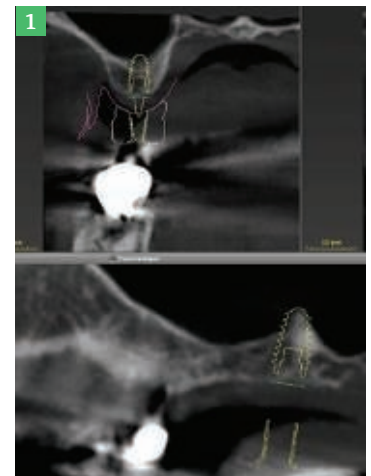© iStockphoto.com / Gabe W. Getty Images

Un point important est à souligner : différentes chirurgies guidées sont possibles, depuis l'axe de forage jusqu'au placement complet de l'implant de façon guidée (*full guided*). Cela dépendra de la disponibilité des trousse guidées du système implantaire utilisé.

MATÉRIEL NÉCESSAIRE SELON LE NIVEAU

Niveau 1

- Une radiographie 3D. Aujourd'hui le standard est une image issue



Plusieurs niveaux d'implication dans nos chirurgies guidées sont possibles selon la volonté de réaliser soi-même plus ou moins d'étapes. Je les ai classés en trois niveaux :

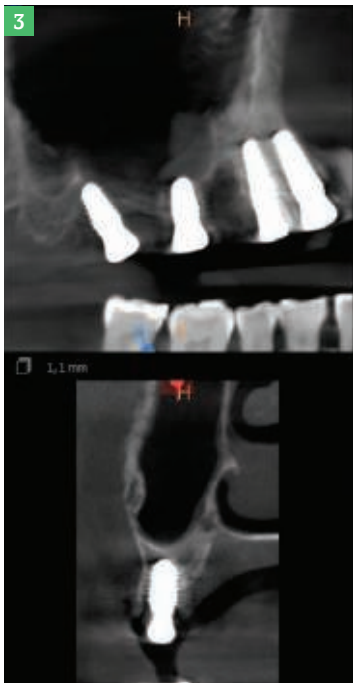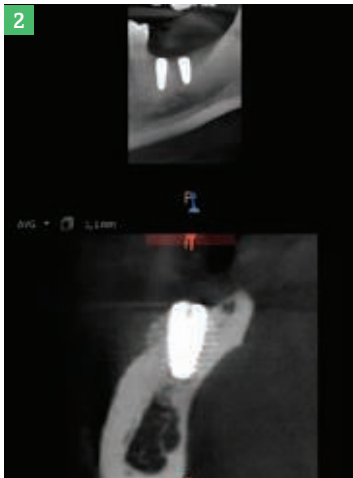- Niveau 1 : la planification, et la fabrication du guide vont se faire à l'extérieur du cabinet (donc uniquement radio et empreinte seront faites localement).
- Niveau 2 : la planification sera faite au cabinet et la fabrication à l'extérieur.
- Niveau 3 : tout est fait au sein du cabinet.

d'un cone beam (CBCT). Cette image est une représentation du volume osseux en trois dimensions.

- Une empreinte des dents et des tissus mous adjacents. L'empreinte optique par sa précision et son importation immédiate dans les logiciels est idéale aujourd'hui pour simplifier le flux, mais si on dispose d'un scanner d'empreinte physique ou d'un cone beam avec une option de scan d'empreinte cela est tout à fait possible. À ce stade vous pouvez déjà faire réaliser votre planification de façon externe.

Niveau 2

- + Logiciel de planification implantaire. C'est grâce à ces logiciels que vous allez pouvoir placer vos implants comme vous le voulez. Il en existe



l'auteur

Dr Olivier BOUJENAH



- Docteur en chirurgie dentaire
- DU réhabilitation chirurgicale maxillo-faciale Saint-Louis
- Certificat de compétence clinique en chirurgie du sinus AUI Garancière
- Consultant formateur Digital Straumann Group

plusieurs, plus ou moins faciles d'utilisation, plus ou moins chers. Ces logiciels vont vous permettre aussi de modéliser ce fameux guide qui vous permettra une fois fabriqué de placer votre implant dans la position choisie. À ce stade vous pouvez externaliser la fabrication.

Niveau 3

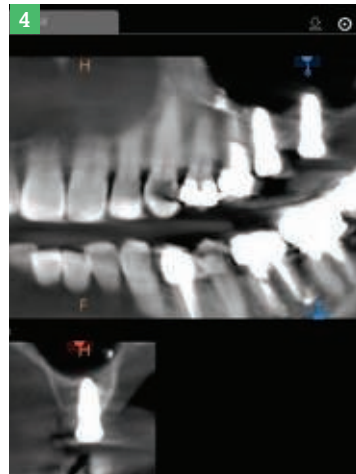
- + Imprimante 3D : on entend de plus en plus parler de ces machines qui permettent de faire presque tout aujourd'hui. Leur rôle dans la chirurgie guidée est de fabriquer le guide grâce au fichier (STL) issu du logiciel de planification implantaire. Le procédé le plus commun est une résine biocompatible qui va être polymérisée.

Ce sont donc trois niveaux, pour trois choix d'investissement (technique et financier) dans le process. Nous allons dans cet article détailler chaque partie de chaque niveau grâce à un cas clinique.

Fig.1 : Placement sur une cloison sinusienne (planification et exécution).

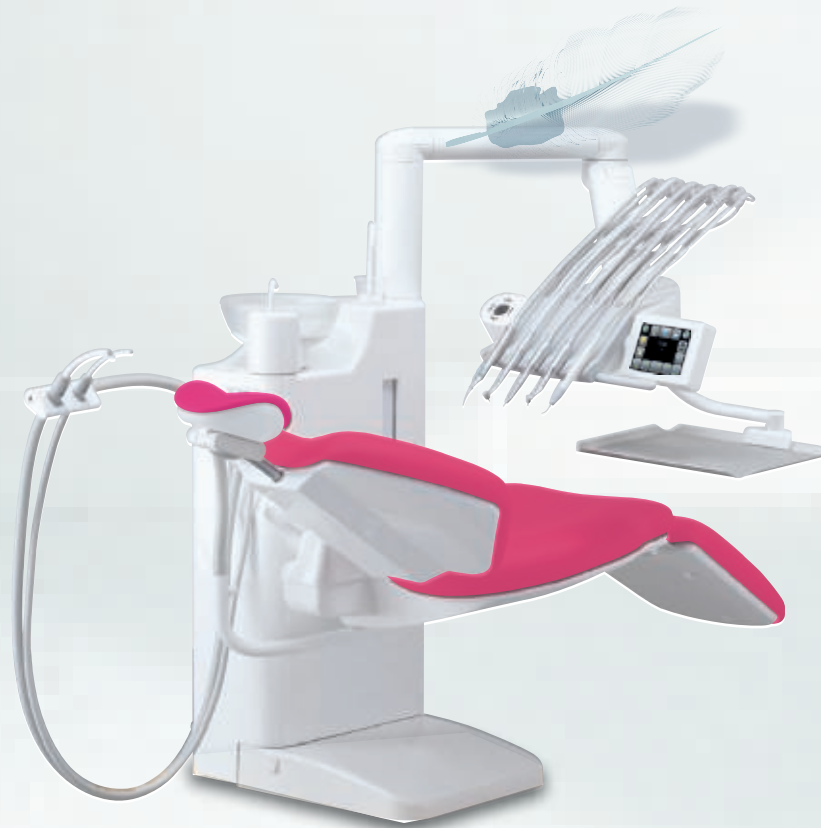Fig.2 : Évitements de la loge sous-mandibulaire.

Fig.3 et 4 : Placement en distal du sinus.



Le K2,

Le nouveau gage de légèreté pour la profession.



LE FAUTEUIL COMPACT

Léger, maléable et résolument compact, le K2 est un modèle pensé pour les espaces réduits. Il offre une fluidité de mouvement inégalée.



Plus d'informations sur www.airel-quetin.com

Airel Quetin - 917, Rue Marcel Paul - 94500 Champigny-sur-Marne
 Tél. : 01 48 82 22 22 • choisirfrancais@airel.com
 Dispositif médical : Classe IIa - Organisme notifié : SZUTES (T2195)
 Fabricant : Airel, France / Mai 2018
 Pour toute information complémentaire, se référer à la notice d'utilisation

► clinique : Dr Olivier BOUJENAH

IMPLANTOLOGIE

Une patiente vient consulter pour remplacer ses dents absentes [34, 35]. L'interrogatoire classique est réalisé.

Je passerai sur les étapes du choix du plan de traitement pour me pencher surtout sur le sujet qui nous intéresse. À ce stade, le point important avant d'aller plus loin est surtout d'observer l'ouverture buccale. En effet l'épaisseur du guide peut être une difficulté pour le passage des forets si cette ouverture

est faible. Les trousse de chirurgies guidées, selon les marques, anticipent ce problème en adaptant la longueur totale des forets en fonction de la longueur de l'implant choisi. Ainsi pour poser un implant de 8 mm, le foret

Plusieurs logiciels existent pour réaliser la planification.

sera plus court que pour un implant de 11 mm. Dans notre cas l'ouverture est très satisfaisante, nous réalisons donc dans la séance un CBCT (Carestream 8100 3D) qui validera la faisabilité grâce au volume osseux présent ; (Fig.5).

Nous pouvons donc aller plus loin et prendre notre empreinte optique (iTero element 2) ; (Fig.6). Pour qu'ils soient utilisables, nous devons exporter en format DICOM (.dcm) l'image du CBCT et en format STL l'empreinte de l'iTero. Selon votre cone beam et votre caméra, l'opération sera plus ou moins différente mais très facile dans tous les cas.

Nous sommes à ce stade au niveau 1, donc capable de transférer ces

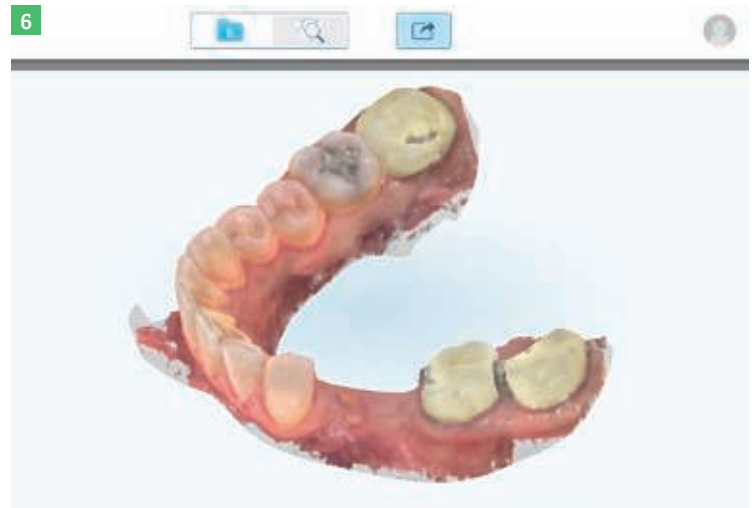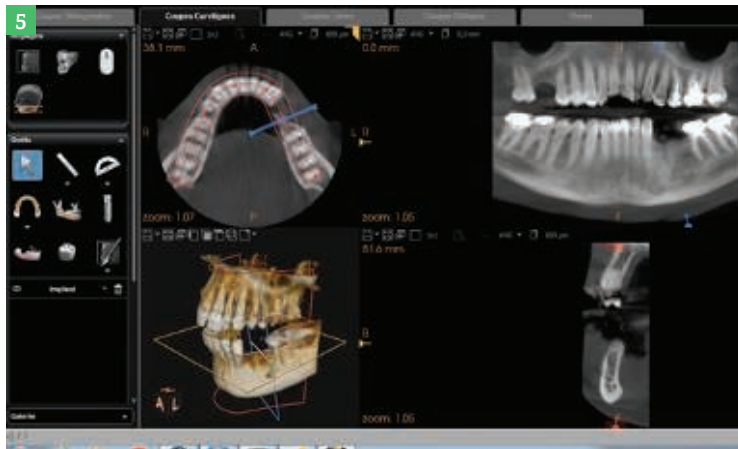


Fig.5 : CBCT. Fig.6 : Empreinte optique. Fig.7 : Fichier brut. Fig.8 : Fichier segmenté.

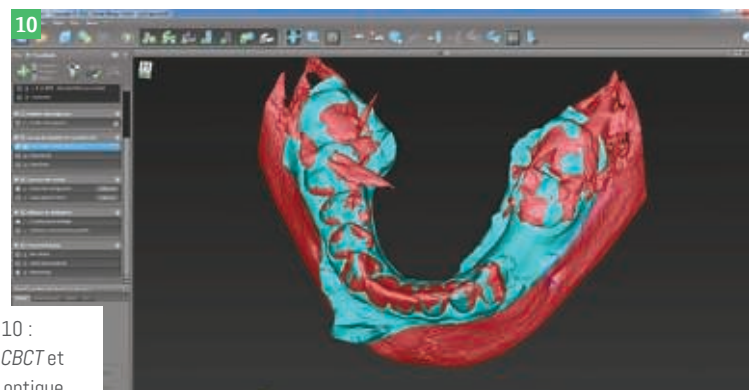
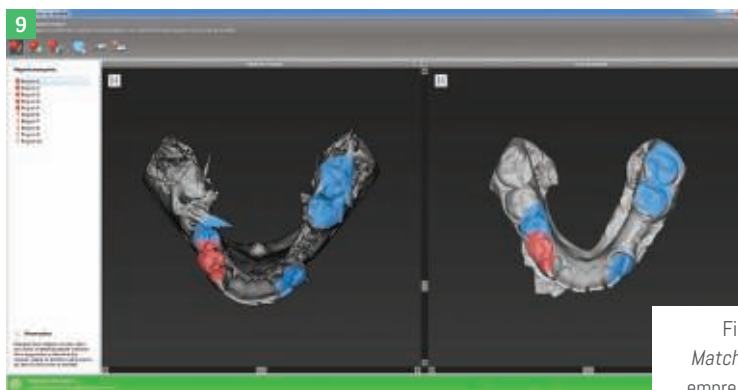
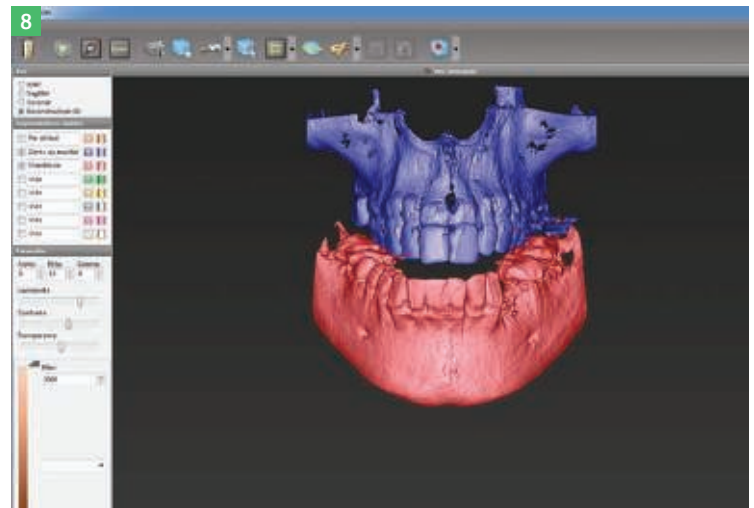
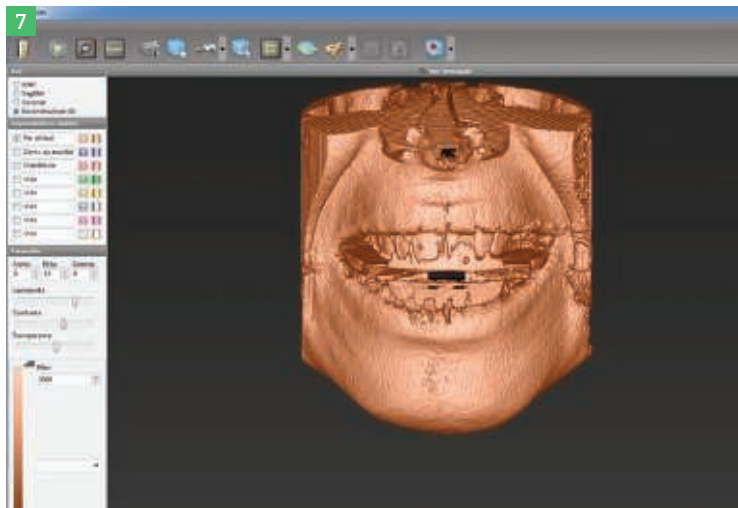


Fig.9, 10 : Matching CBCT et empreinte optique.

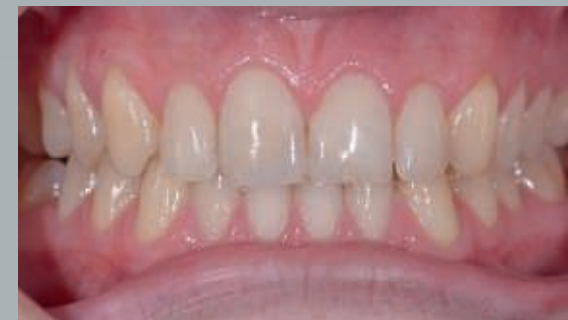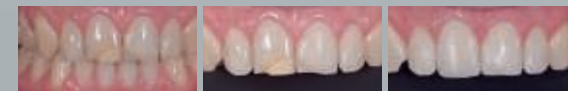STRATIFICATION EN DEUX COUCHES, OU EN MONOCOUCHE: À VOUS DE CHOISIR AVEC LA GAMME CLEARFIL MAJESTY™



CLEARFIL MAJESTY™ ES-2

Le seul système de teintes approuvé par VITA™, qui couvre 15 teintes classiques VITA™ avec seulement cinq teintes émail et dentine. Un composite qui fera de vos restaurations un succès prévisible. ES-2 Premium est disponible en seringue ou en capsules pour les restaurations directes pour toutes les classes de cavités des dents antérieures, postérieures et des facettes directes.

CAS CLINIQUE CLEARFIL MAJESTY™ ES 2
NICOLAS LEHMANN



Couleurs utilisée : A2D et A2E

Pour plus d'information, prenez rendez-vous avec le responsable régional de votre secteur !

- Vanessa Barré** vanessa.barre@kuraray.com
T. 06 76 07 60 09, Responsable de la région Nord-Ouest
- Cristele Da Costa** cristele.dacosta@kuraray.com
T. 06 83 95 66 11, Responsable de la Région Ile de France
- Christophe Commaux** christophe.commaux@kuraray.com
T. 06 80 59 25 53, Responsable de la Région Sud Est
- Dominique Terracol** dominique.terracol@kuraray.com
T. 07 88 39 16 98, Responsable de la Région Rhône-Alpes Auvergnés
- Emmanuel Bourdageau** Emmanuel.bourdageau@kuraray.com
T. 07 88 69 35 17, Responsable de la Région Nord
- Brenda van de Watering** brenda.vandewatering@kuraray.com
T. 06 84 34 68 87, Pour les autres regions

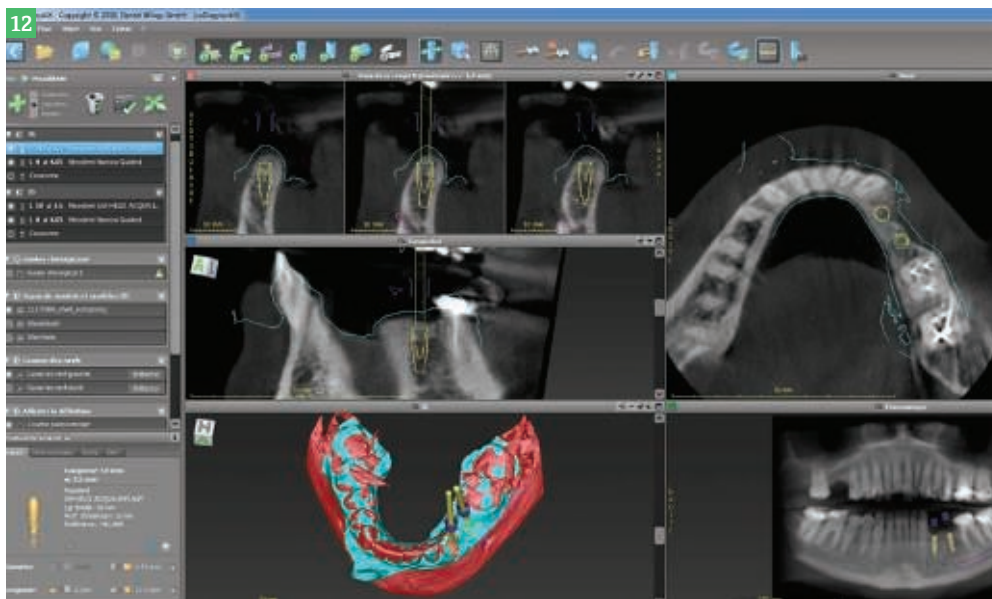
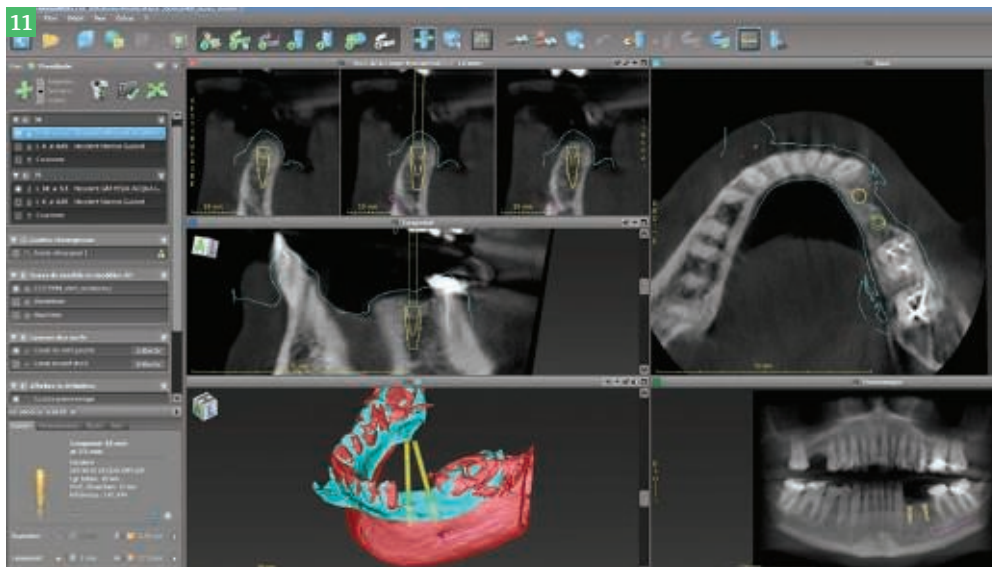
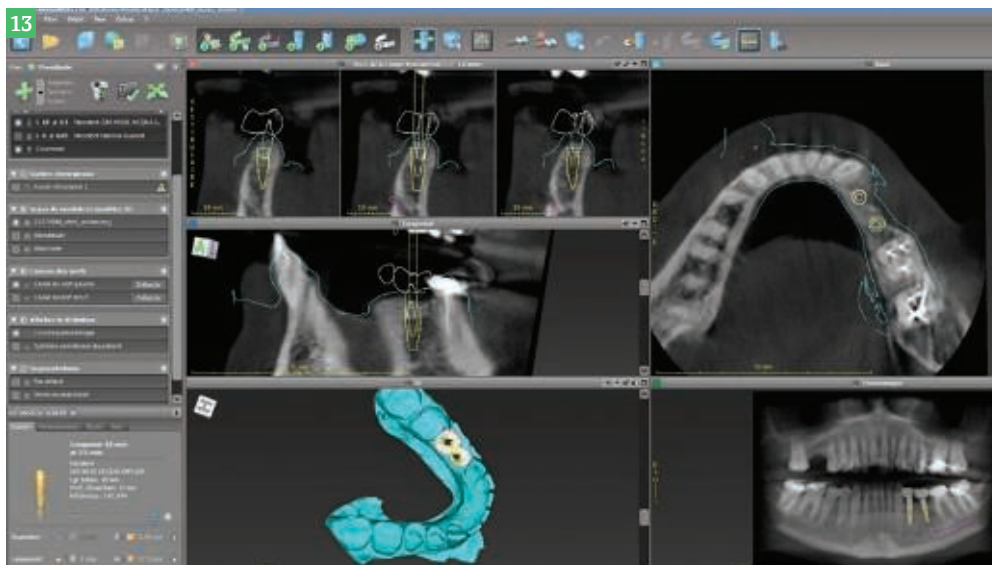
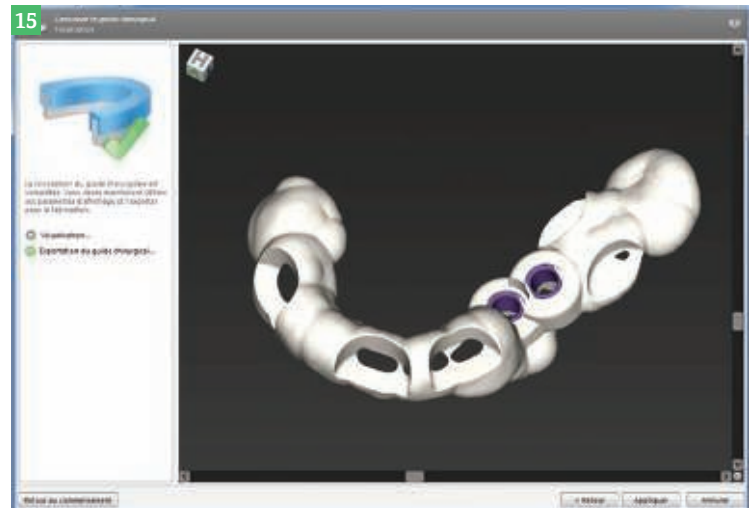
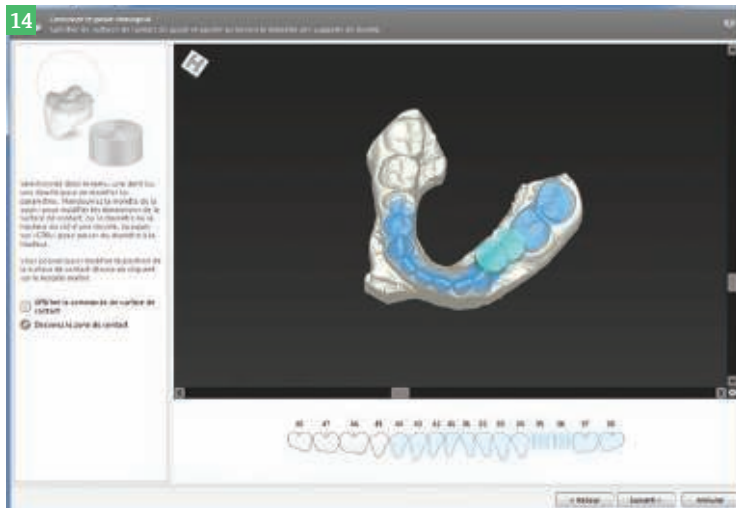


Fig.11 : Placement des implants. Fig.12 : Choix des douilles. Fig.13 : Simulation des futures couronnes.





informations soit à un centre de planification externe soit passer au niveau 2 : la planification implantaire. Plusieurs logiciels existent pour réaliser la planification. J'utilise personnellement *Codiagnostix* de *Dentalwings*.

LES PRINCIPALES ÉTAPES COMMUNES À TOUS LES LOGICIELS DE PLANIFICATION

- *Importation des fichiers issus du CBCT ; (Fig.7, 8) : ce sont les fichiers bruts importés contenant toutes les informations de la radio 3D (tissus mous, os). Pour être utilisables par la suite nous allons devoir sélectionner les tissus qui nous intéressent. Cela s'appelle la segmentation. En faisant varier un curseur nous allons faire varier plus ou moins la sélection de densité des tissus. Nous allons aussi pouvoir nommer chaque partie qui*



Fig.14 : Modélisation du guide.
 Fig.15 : Guide modélisé.
 Fig.16 : Imprimante 3D (Form 2).
 Fig.17 : Guide en sortie d'impression.
 Fig.18 : Exemple de guide après stérilisation.
 Fig.19 : Trousse de chirurgie guidée (Neodent).




nous intéresse et la définir avec une couleur. On pourra ainsi à ce stade supprimer par exemple de la vue 3D une dent à extraire dans le cas d'une extraction-implantation immédiate.

- *Importation du fichier STL issu de l'empreinte optique et matching avec le fichier du CBCT ; (Fig.9, 10).*

On comprend ici la raison de la segmentation pour pouvoir replacer précisément le CBCT avec le STL grâce à un repositionnement en trois points (*minimum*).

Passé ces étapes, nous pouvons placer nos implants sur les différentes coupes du logiciel selon notre volonté. Notre logiciel possède quasiment toutes les marques possibles de *fixtures* et donc s'adapte à tous les praticiens ; (Fig.11, 12). Les longueurs et diamètres sont modifiables à souhait jusqu'à notre satisfaction. À noter que le logiciel nous alertera si les implants sont trop proches entre eux ou trop près du nerf (*si on l'a préalablement défini*).

Nous allons choisir ici des implants *Neodent Grand Morse* de 3,5 x 10 mm. Ensuite vient le choix des douilles.





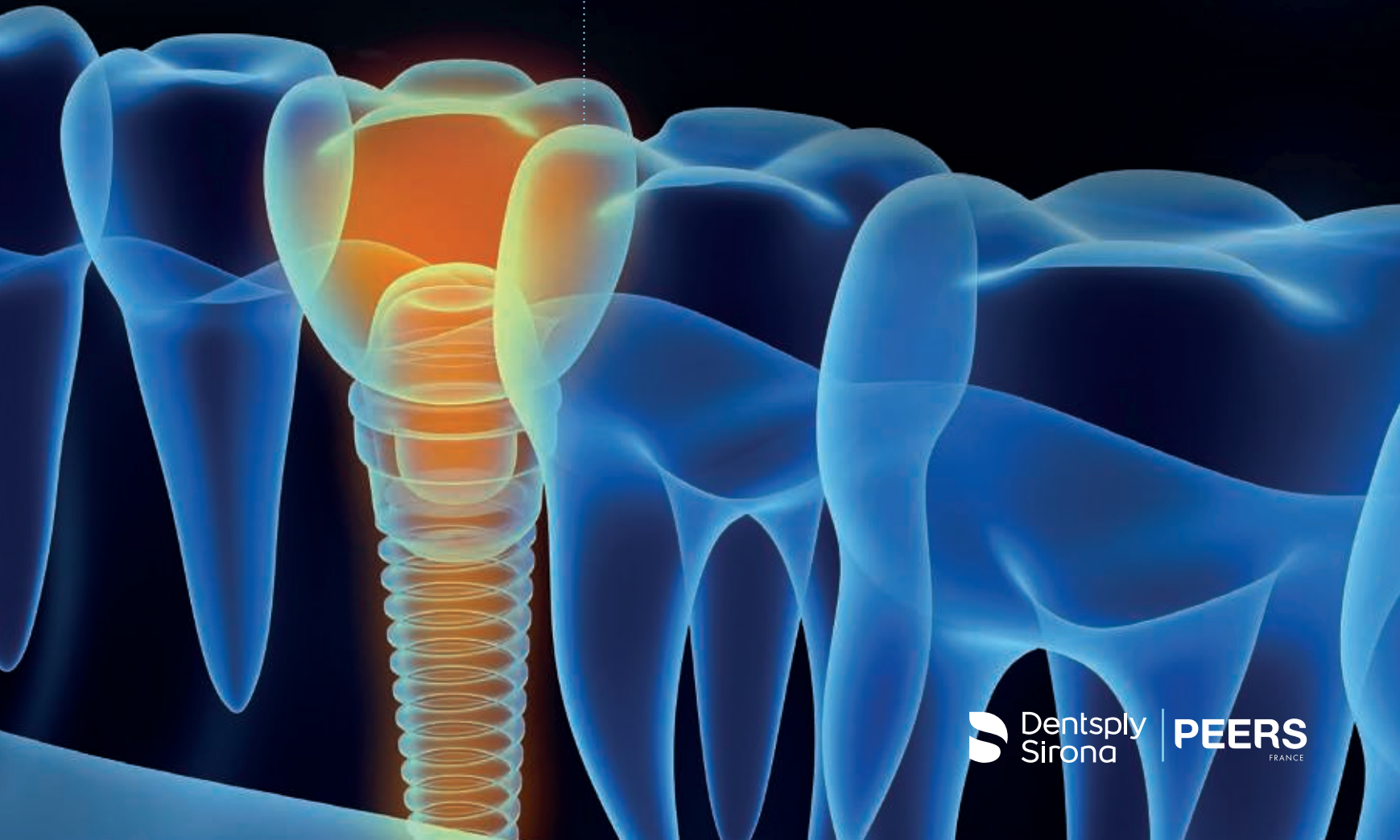
Sommet Universitaire en Implantologie

L'innovation en implantologie à l'ère du numérique

Chamonix - Hôtel Mercure les Bossons - 24 & 25 janvier 2020

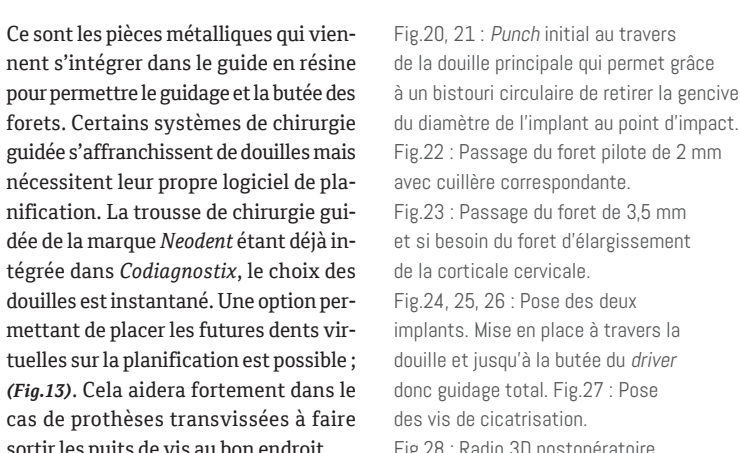
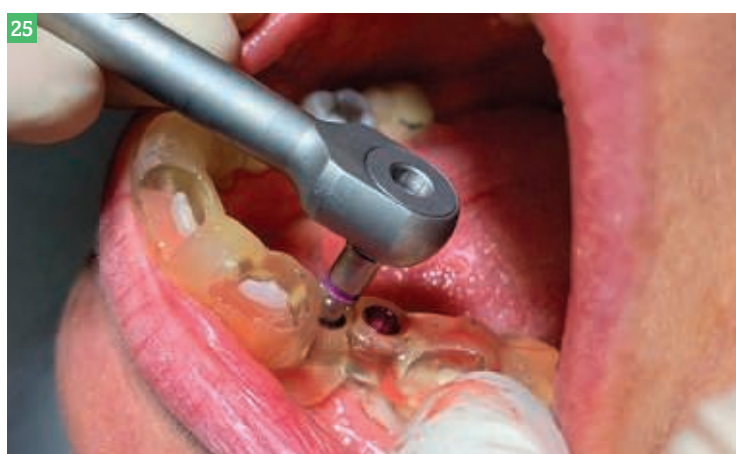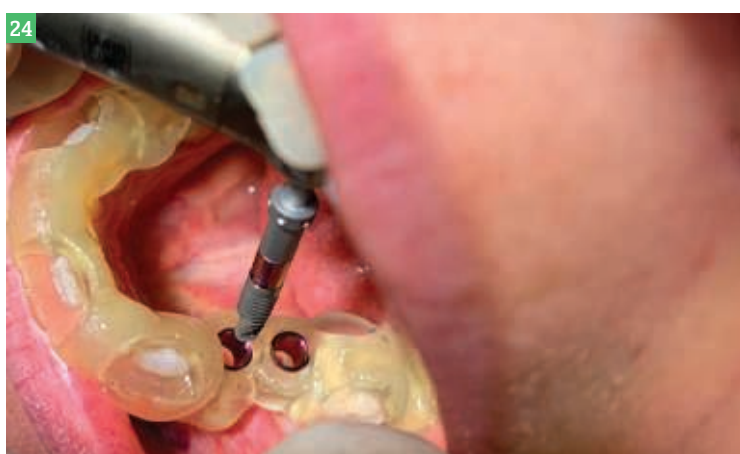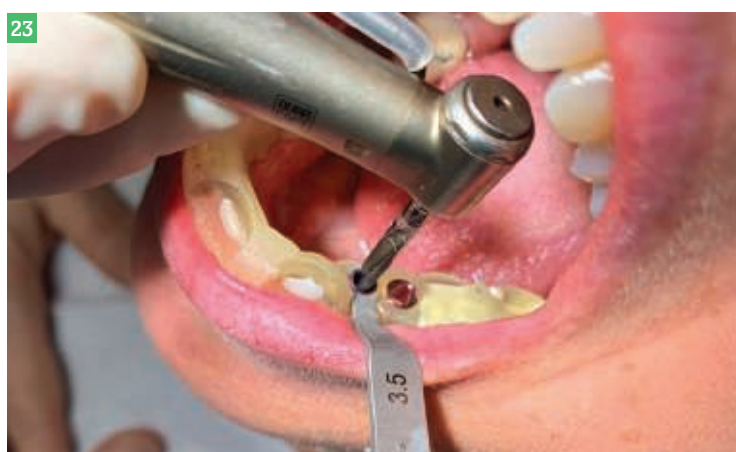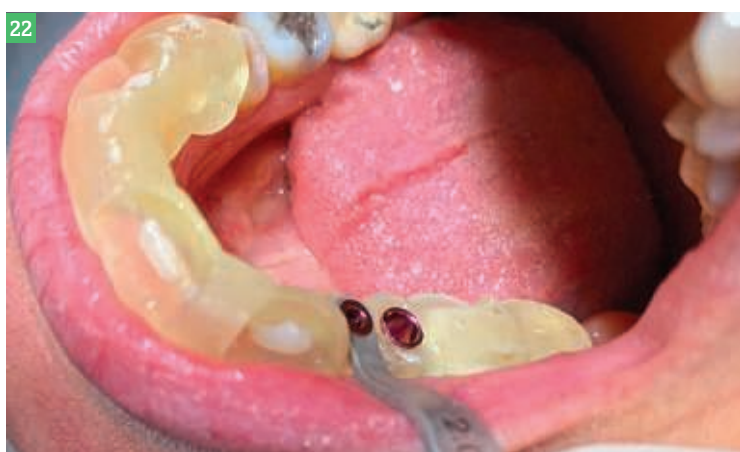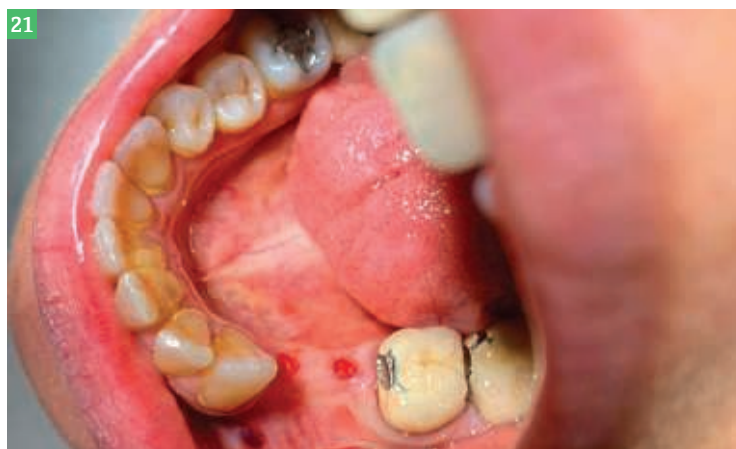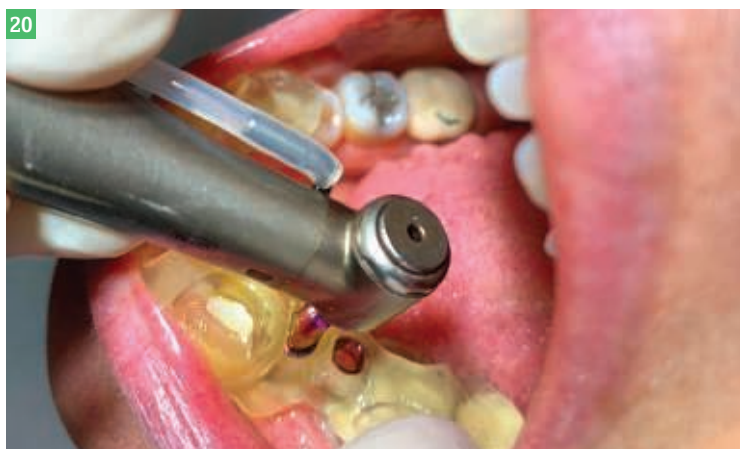www.sui-ds.com

BORDEAUX
CLERMONT FERRAND
CORTE
LILLE
LYON
MARSEILLE
MONTPELLIER
NANCY
NANTES
NICE
PARIS 5
PARIS 6 ET PARIS 7
PARIS 7
STRASBOURG
TOULOUSE



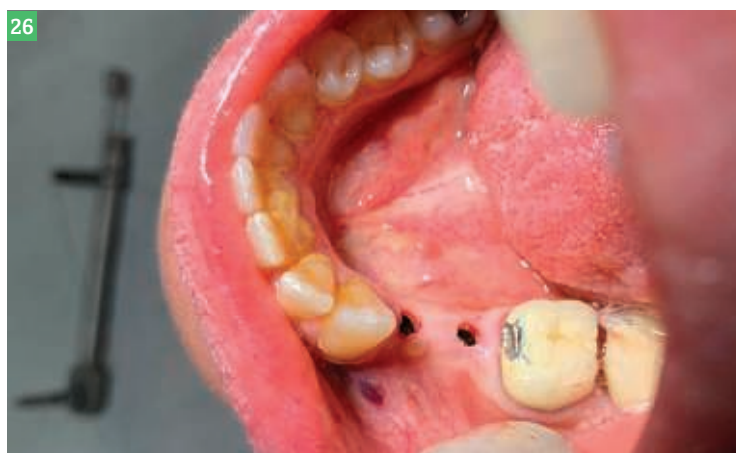► clinique : Dr Olivier BOUJENAH

IMPLANTOLOGIE



Ce sont les pièces métalliques qui viennent s'intégrer dans le guide en résine pour permettre le guidage et la butée des forets. Certains systèmes de chirurgie guidée s'affranchissent de douilles mais nécessitent leur propre logiciel de planification. La trousse de chirurgie guidée de la marque Neodent étant déjà intégrée dans *Codiagnostix*, le choix des douilles est instantané. Une option permettant de placer les futures dents virtuelles sur la planification est possible ; (Fig.13). Cela aidera fortement dans le cas de prothèses transvissées à faire sortir les puits de vis au bon endroit.

Fig.20, 21 : *Punch* initial au travers de la douille principale qui permet grâce à un bistouri circulaire de retirer la gencive du diamètre de l'implant au point d'impact. Fig.22 : Passage du foret pilote de 2 mm avec cuillère correspondante. Fig.23 : Passage du foret de 3,5 mm et si besoin du foret d'élargissement de la corticale cervicale. Fig.24, 25, 26 : Pose des deux implants. Mise en place à travers la douille et jusqu'à la butée du *driver* donc guidage total. Fig.27 : Pose des vis de cicatrisation. Fig.28 : Radio 3D postopératoire.



L'étape de la modélisation du guide
Nous allons définir ; (Fig.14, 15) :

- l'axe d'insertion du guide (suppression des contre-dépouilles automatique),
- l'étendue du guide. Plus le guide sera étendu plus il sera stable et donc fiable,
- les fenêtres de contrôle : ces ouvertures vont nous permettre d'objectiver l'adaptation de notre guide sur les dents. Il faut que le contact soit parfait partout,
- l'épaisseur du guide : la rigidité du guide est indispensable pour la précision aussi.

Nous pouvons aussi graver sur le guide des informations (marqueurs de rotation pour le placement parfait de l'hexagone interne lors de la pose, nom du patient, tailles des implants...).

Une fois ces étapes réalisées et le guide modélisé, nous allons l'exporter en format STL (ce fameux format dont vous allez entendre parler souvent). Cet export est la plupart du temps payant (entre 20 et 60 euros). La création de ce fichier STL va nous permettre, de la même façon qu'un PDF ou un document Word sur

une imprimante classique, d'être imprimé, mais ici sur une imprimante 3D. Nous sommes au niveau 2, donc, si nous n'avons pas cette imprimante, la fabrication peut être externalisée.

NIVEAU 3

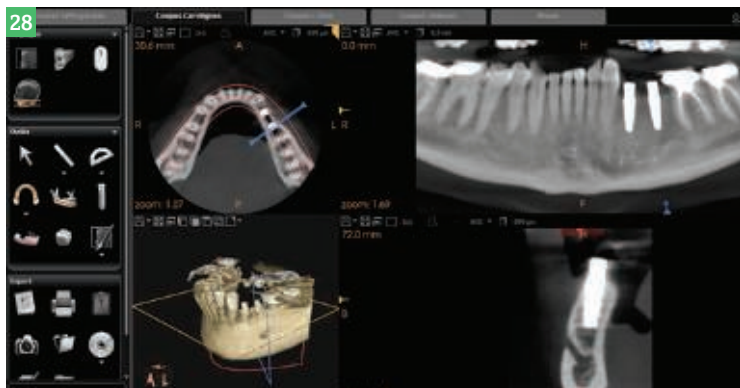
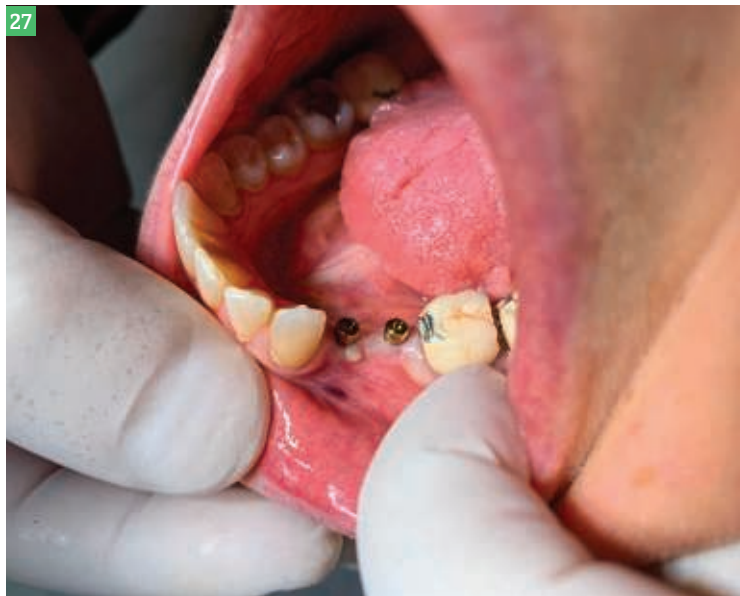Si nous avons une imprimante 3D, il suffit d'importer le fichier dedans, de choisir la résine adéquate biocompatible et de lancer l'impression. La durée varie selon les imprimantes. Ici sur une Nextdent 5100, avec le post-traitement (nettoyage de la résine et polymérisation finale) il faut compter 40 minutes minimum pour un guide. Les douilles insérées dans le guide, celui-ci est stérilisé et l'intervention peut être réalisée ; (Fig.16 à 18).

LA CHIRURGIE

Comme dit précédemment, les trusses varient selon les fabricants. La trousse utilisée dans ce cas est dédiée à la chirurgie guidée, avec le placement final de l'implant grâce au guide. L'avantage est la précision du placement. Si nous n'avons pas de trousse de chirurgie

les conseils

1. Toujours prendre un CBCT et une empreinte complète de l'arcade concernée pour la précision du matching.
2. Pour les premiers cas, ne pas hésiter à essayer votre guide une séance avant l'intervention.
3. Imprimer en double le guide (en cas de perte ou casse avant le jour J) si l'imprimante est sur place (coût de la résine très faible).
4. Vérifier l'ouverture buccale de votre patient (sinon le guide finira à la poubelle sans avoir servi...).
5. Simuler la position des dents futures. Pour prévoir la sortie idéale des puits de vis.
6. Ne pas hésiter à faire plusieurs fenêtres de contrôle. Le guide doit être parfaitement adapté.
7. Bien calibrer l'imprimante pour l'adaptation des douilles (impression de matrice de calibrage).
8. Respect des temps et étapes de polymérisation préconisés par le fabricant de la résine.
9. Toujours garder son sens clinique ! La chirurgie guidée comme son nom l'indique va nous diriger et donc si une erreur grossière a été réalisée (planification incorrecte, mauvais forêts...) il ne faudra pas hésiter à faire des vérifications et/ou repasser en mode classique.
10. Optimiser vos impressions 3D en regroupant plusieurs guides sur la plateforme de votre imprimante pour gagner du temps.



guidée, on pourra adapter notre planification à notre kit en choisissant des douilles compatibles avec nos forets (diamètre et longueur).

Cette trousse Neodent utilise la technique des « cuillères ». Selon le foret choisi, on mettra la cuillère correspondante dans la douille principale. Ce cas nous le permettant (quantité de gencive kératinisée autour des implants satisfaisante), nous allons travailler en flapless.

Déroulement pas-à-pas

Après l'anesthésie locale qui peut être très légère, compte tenue de la durée de l'intervention, plusieurs étapes sont réalisées :

- Punch initial au travers de la douille principale qui permet grâce à un bistouri circulaire de retirer la gencive du diamètre de l'implant au point d'impact ; (Fig.20 et 21).
- Passage du foret pilote de 2 mm avec cuillère correspondante ; (Fig.22).
- Passage du foret de 3,5 mm ; (Fig.23) et si besoin du foret d'élargissement de la corticale cervicale.
- Pose des deux implants ; (Fig.24, 25, 26). Mise en place à travers la douille et jusqu'à la butée du driver, donc guidage total.
- Pose des vis de cicatrisation ; (Fig.27) choisies en amont grâce à la position de la gencive sur la planification.

Ce type d'intervention est très rapide (15 min environ) et peu invasif, ce qui explique l'absence quasi totale de suites postopératoires au grand étonnement des patients. Un CBCT postopératoire pourra confirmer la bonne position des implants en correspondance avec la planification.

CONCLUSION

La chirurgie guidée peut aujourd'hui entrer facilement dans tous les cabinets des praticiens poseurs d'implants grâce aux outils technologiques existants. Elle demande pour être fiable une rigueur extrême dans toutes les étapes du traitement. Les outils sont fiables et performants, mais nous pouvons toujours être confrontés à un problème (panne de l'imprimante, problème informatique, fracture du guide, mauvaise adaptation, planification incorrecte...). Les praticiens doivent donc être capables de gérer un changement de protocole pour passer à une chirurgie classique à la suite de ces imprévus.

Le travail du praticien se fera principalement en amont de l'intervention au bénéfice du patient qui subira un traitement plus rapide et plus précis. La chirurgie guidée ne permettra peut-être pas aux praticiens surdoués de poser mieux, mais elle permettra à tous de poser avec précision et sérénité. ☺

► quoi de neuf docteur ?

AMÉLIORERONT-ILS VOTRE PRATIQUE ?

► NOUVEL A-DEC 500

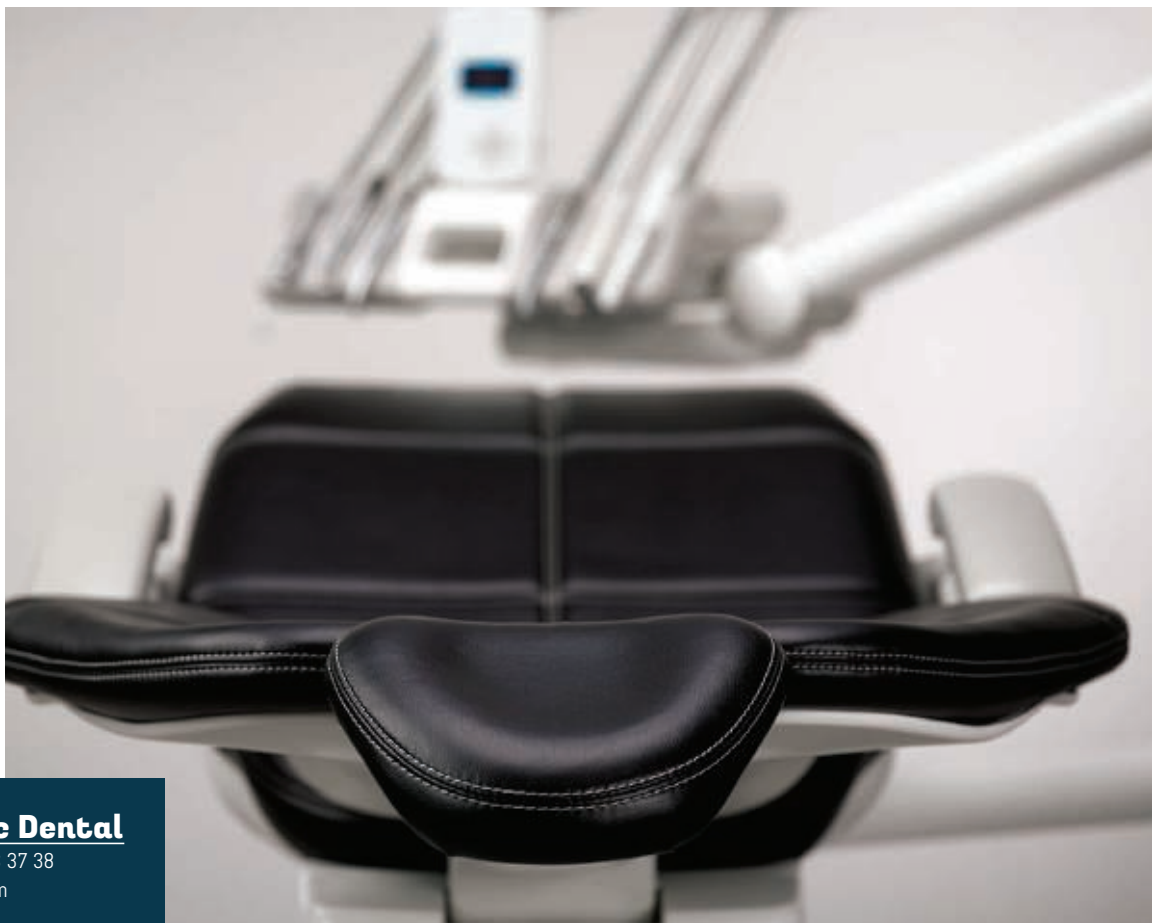L'évolution d'une légende

Ce nouvel équipement offre la sérénité avec un travail en toute confiance, grâce à une fiabilité reconnue. Il permet un travail rapproché avec tout ce dont on a besoin à portée de main, une meilleure ergonomie et un positionnement assisté. La conception permet de configurer les instruments cliniques choisis grâce à une technologie évolutive. Il offre la réactivité et l'utilisation intuitive de tous les outils simples et à la demande, avec la possibilité d'ajouter des instruments supplémentaires. L'amélioration de l'accès à la cavité buccale, l'intégration des technologies, la maîtrise du contrôle des mouvements et l'aide au praticien permettent de prodiguer des soins de grande qualité. Enfin, pour la première fois sur un équipement dentaire, *A-dec* intègre un bras d'*unit* assisté pneumatiquement qui permet des performances de travail inégalées. Il faut noter la présence d'un sixième instrument et une nouveauté exclusive « Advanced Air », pour les instruments pneumatiques à grande vitesse, qui offre une vitesse de fraise réglable et un taux d'abrasion constant.

Eurotec Dental

Tél. : 01 48 13 37 38

3w : a-dec.com



► E-COMMERCE PAR SCHEIN

Webshop dédié

L'équipe *Henry Schein Implantologie* annonce le lancement de son site d'e-commerce. Il sera désormais possible de passer ses commandes directement sur la boutique en ligne (<https://implantologie.henryschein.fr>). On pourra enregistrer des commandes en un clic à tout moment, 7 jours sur 7 et 24 h sur 24. Autre avantage exclusif, on pourra créer sa propre liste d'envies et retrouver ses historiques de commandes avec une facilité de suivi. *Henry Schein* délivrera des conseils sur son stand dédié à l'ADF (1M01B).

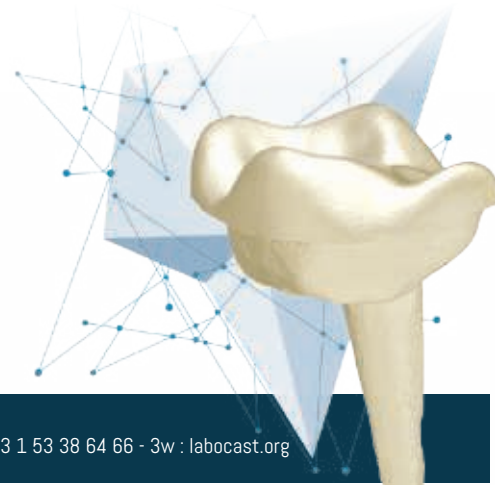


Henry Schein - 3w : implantologie.henryschein.fr

► NUMERYS GF CHEZ LABOCAST

Premier inlay-core en composite fibré usiné

En partenariat avec *Itena Clinical*, expert en tenons et composites, *Labocast* propose le tout premier *inlay-core* anatomique en fibres de verre radio-opaques unidirectionnelles (80 %) et composite (20 %). *Labocast* sélectionne ici une innovation qui va permettre de faire un pas de plus dans les reconstructions prothétiques. Elle offre une résistance sans contraintes sur les parois canalaires, une biocompatibilité sans pareil puisque la restauration sera sans métal, une élasticité proche de celle de la dentine, une adhésion améliorée avec les parois du canal, de l'*inlay-core* et de la couronne. Les *inlay-cores* usinés en composite fibré *Itena Numerys GF* sont particulièrement indiqués sur le secteur antérieur pour renforcer l'esthétique des couronnes en céramique vitreuse de type *e.max* ou *Enamic*, tout en préservant l'intégrité de la racine. Ces restaurations sont faciles à poser, et à déposer si nécessaire. Et au plan esthétique, ces *inlay-cores* anatomiques, conçus pour les systèmes de CAO/CFAO, sont une réponse à la demande croissante de restaurations esthétiques sans métal.



Labocast - Tél. : +33 1 53 38 64 66 - 3w : labocast.org

**NOUVEAU F.O.V
12x10 cm**

Visitez notre site
www.imax3d.fr

I-MAX^{3D}

L'IMAGERIE 3D ACCESSIBLE À TOUS



Compacte et légère : 66kg



3D Cone Beam



Multi FOV : de 12x10 à 5x5 cm



HD : 87µm



CAD/CAM ready



Guides chirurgicaux



Budget maîtrisé



Découvrez notre gamme complète de produits : www.owandy.com

OWANDY-CR²



OPTCO



OWANDY-RX



I-MAX



I-MAX^{TOUCH}



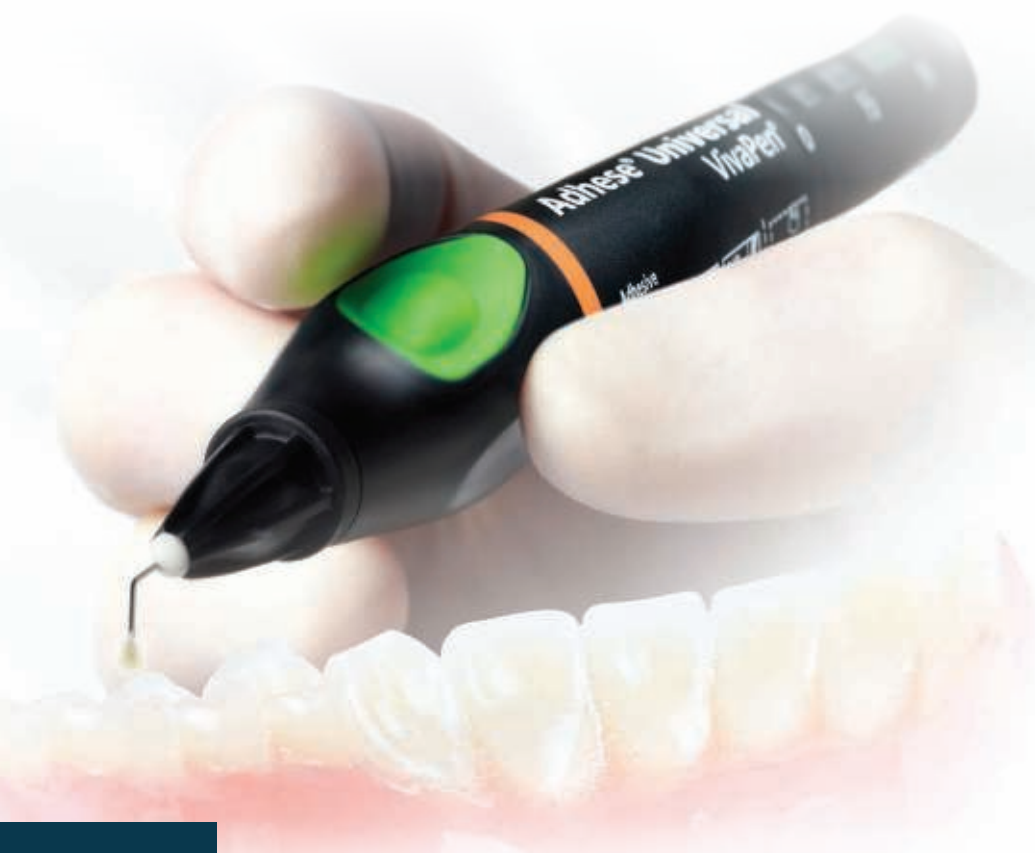► quoi de neuf docteur ?

AMÉLIORERONT-ILS VOTRE PRATIQUE ?

► ADHÈSE UNIVERSAL D'IVOCLAR VIVADENT

Application simple et rapide de l'adhésif

C'est un adhésif monocomposant photopolymérisable cliniquement éprouvé pour les restaurations directes et indirectes. Il est compatible avec toutes les techniques de mordançage : mordançage total, automordançage et mordançage sélectif. La présentation unique en stylo *VivaPen* garantit une application rapide et précise directement en bouche. Il possède des valeurs d'adhésion élevées sur différents types de matériaux de restauration. Il est adapté aux procédures de restauration directe et indirecte. Grâce à sa faible épaisseur de film, l'ajustage des restaurations indirectes ne sera pas compromis. De plus, aucun activateur de polymérisation *dual* n'est nécessaire pour le collage des restaurations indirectes. Il est à la fois hydrophile et hydrophobe. Il est tolérant à l'humidité et pénètre bien dans les tubuli dentinaires. *Adhese Universal* fait partie du système *3s PowerCure* et peut donc être photopolymérisé en 3 secondes, dans certaines situations cliniques, notamment lorsqu'il est utilisé en combinaison avec les composites *Tetric PowerFill* et *Tetric PowerFlow*, et la lampe *Bluephase PowerCure* en mode *3s* (3000 mW/cm²).



Ivoclar Vivadent

Tél. : 04 50 88 64 00 - @ : info-france@ivoclarvivadent.com - 3w : ivoclarvivadent.fr

► F6330 ET F6331 DE TRI HAWK

Polyvalente et flexible

Il s'agit de la fraise la plus populaire en Amérique du Nord en raison de la polyvalence de sa tête en forme de poire. Excellente pour la restauration de caries, elle laisse une surface de liaison parfaite pour le composite. La fraise 330 est peut-être petite, mais son statut est tout autre. En dépit de sa petite taille, son taux de bris est de presque 0,0 %. La forme unique de son col procure exactement la bonne flexibilité pour qu'elle fasse son travail.



Tri Hawk

Tél. : +352 20 99 23 28
@ : euinfo@trihawk.com
3w : trihawk.com

► ACQUISITION DE PHYSICS FORCEPS PAR DIRECTA

Une ligne de daviers atraumatiques

Le fabricant suédois de consommables dentaires *Directa* vient d'acquérir la ligne d'instruments d'extraction *Physics Forceps* du fabricant *Golden Dent* basé à Detroit. Les instruments *Physics Forceps* sont désormais inclus dans la gamme de produits *Directa*. L'acquisition renforce la gamme d'instruments d'extraction atraumatique de *Directa* et complète la ligne d'instruments *Luxator*. « Grâce à ces produits supplémentaires dans notre portefeuille, nous allons offrir un plus large choix de techniques d'extractions atraumatiques et renforcer la position de *Directa* en tant que fabricant de produits haut de gamme » s'est félicité *Henric Karsk*, PDG de *Directa*. Conçu et breveté en 2007 par le Dr *Richard Golden*, le procédé atraumatique *Physics Forceps* est l'un des systèmes d'extraction les plus efficaces. Les daviers fonctionnent comme un ascenseur, en utilisant la mécanique de levier de première intention. On applique une charge constante et régulière sur la dent, ce qui permet la libération d'acide hyaluronique ayant pour résultat le relâchement des ligaments parodontaux. Il s'agit d'une méthode atraumatique d'avulsion, quel que soit l'état de la dent, bien tolérée par les patients.



Directa

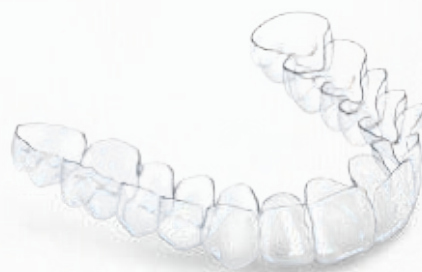Tél. : +46 708 593481
3w : directadentalgroup.com

smilers

LE POU- VOIR DE SOU- RIRE

1^{ERS} ALIGNEURS
100% PRODUITS EN FRANCE.
TRANSPARENTS, SUR-MESURE

www.smilers.com



AFNOR cert. 73017

Journées de
l'Orthodontie

STAND N05
7 AU 10
NOVEMBRE

ADF
2019

STAND 3M12
26 AU 30
NOVEMBRE

► l'avis des utilisateurs

POSER SES PREMIERS IMPLANTS



Poser ses premiers implants

L'Afopi propose une formation en implantologie axée sur le compagnonnage.

L'Afopi propose aux praticiens trois niveaux de cours en implantologie formant aux protocoles de base mais également aux plus innovants autorisant le remplacement immédiat des dents condamnées dans les thérapeutiques unitaires, partielles et totales.

La spécificité de l'Afopi est le compagnonnage direct. Aucun praticien ne

se retrouve seul face à des patients présentant des plans de traitement simples ou complexes, devant des interprétations de scanners classiques ou délicates, ou encore pour effectuer des chirurgies courantes ou relevant de techniques avancées, et ceci pendant et après le cursus.

Afin de permettre aux praticiens de poser leurs premiers implants en toute

sérénité, l'Afopi s'est dotée en 2010 d'un site unique, l'Afopi Campus. Cette structure de 800 m² à la pointe de la technologie rassemble en un même lieu le meilleur de l'implantologie moderne. Elle comprend neuf salles de chirurgie dont deux de chirurgie osseuse, une salle de radiologie dotée d'un scanner *cone beam* et d'une radio panoramique, un laboratoire de prothèse spécialisé dans la mise en charge immédiate et

équipé des dernières technologies de la CFAO (*usineuse, scanner facial, scanner de la laboratoire, four à zircone, etc.*). Elle compte aussi une cafétéria et une salle de repos pour le confort des patients et des praticiens. ↻

Témoignage du docteur Jérémie Cohen

J'AI TROUVÉ LES MOYENS MIS EN ŒUVRE TRÈS INNOVANTS

Je me suis intéressé à cette formation parce que mon cabinet était proche de Sarcelles à l'époque et que la renommée du Dr Zadikian était parvenue jusqu'à nous. Le programme scientifique paraissait sérieux et complet, il donnait un socle théorique solide pour démarrer l'implantologie, proposait de la pratique et était reconnu par ma RCP au même titre que n'importe quel diplôme universitaire.

Le contenu théorique est exceptionnel (compréhension de la biologie cellulaire, maîtrise des risques anatomiques, étude pré-implantaire clinique et radiologique, savoir lire et reproduire une planification 3D, gestion des tissus mous péri-implantaires, maîtrise des étapes prothétiques). C'est très riche, toujours appuyé par des cas

cliniques du Dr Zadikian et les études de la littérature (*evidence based*). Nous sommes capables de poser des implants en toute sécurité mais surtout d'être prédictibles et de gérer les complications.


J'étais par contre inquiet du fait que le Dr Zadikian soit l'intervenant principal dans cette formation et que le contenu théorique n'offre pas plusieurs avis différents. En réalité, il est d'une grande pédagogie et ouvre toujours le débat sur des pratiques diverses qui existent dans le domaine de l'implantologie. Et quel bonheur de ne pas revoir les mêmes rappels à chaque nouvel intervenant comme j'en ai eu la désagréable expérience dans un DU d'implantologie. Le contenu pédagogique est construit intelligemment et avance au fur et à mesure de notre compréhension du sujet.

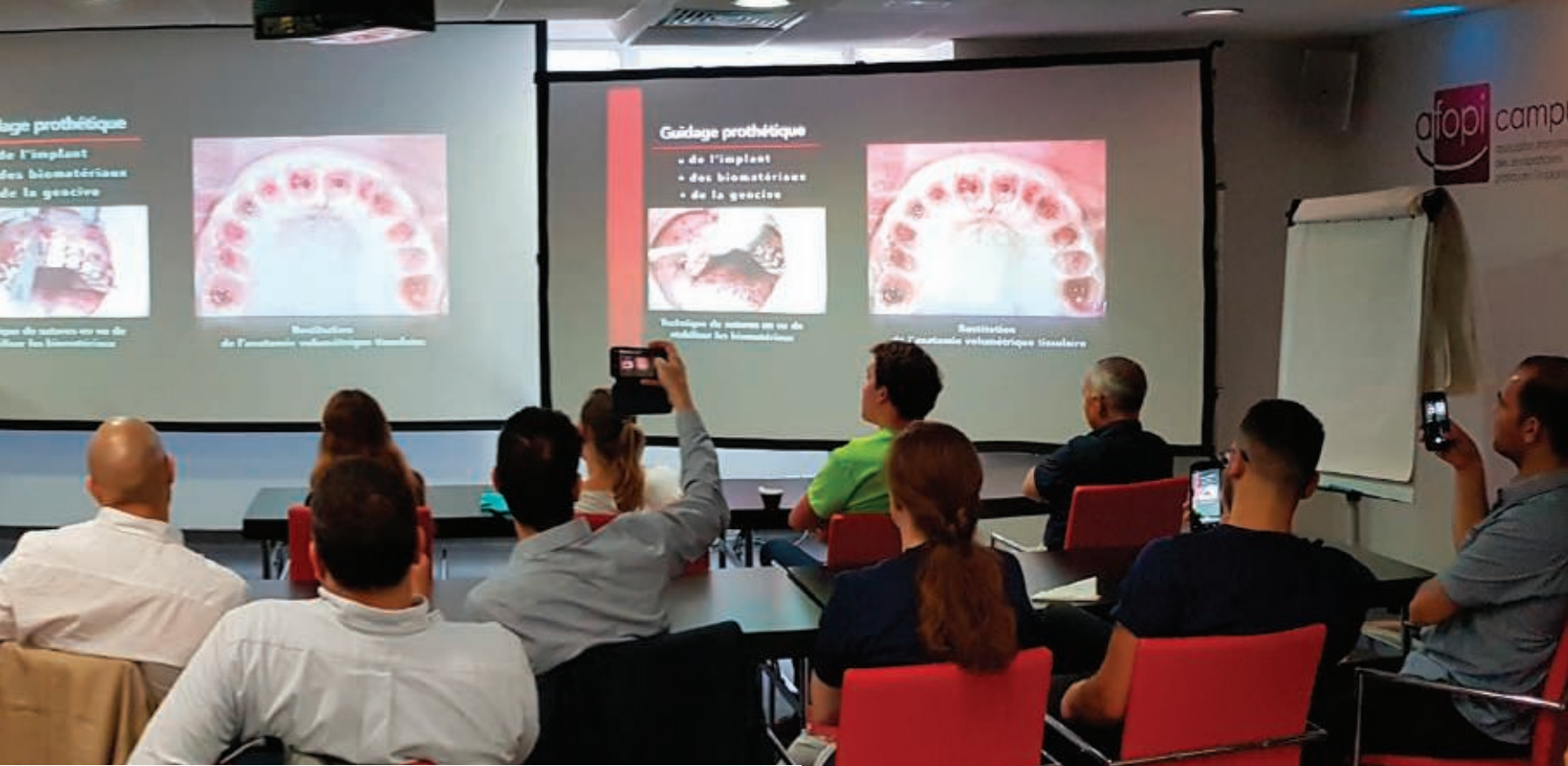Faire le compagnonnage en implantologie avec l'AFOPi m'a donné la même impression que de prendre des cours de tennis avec Federer. Il nous paraît absurde et dangereux de dispenser des cours théoriques à un étudiant en médecine et de lui demander de pratiquer sa première opération seul. Il me semble que le principe de l'internat, c'est le compagnonnage.

L'AFOPi propose des TP sur modèles en résine, TP sur mâchoires de porc, TP de planification implantaire sur logiciel avec un ordinateur par participant (ou pour deux maximum), TP synchronisé avec une chirurgie en direct et le modèle en résine préparé à l'avance correspondant exactement à la situation clinique. On pose le même implant que le Dr Zadikian en temps réel en suivant la séquence pas-à-pas. Le cursus comporte aussi des TP sur

sujets anatomiques dans la prestigieuse école de chirurgie, des immersions cliniques et enfin des chirurgies en compagnonnage. J'ai trouvé les moyens mis en œuvre très importants et surtout très innovants.

L'AFOPi m'a permis de réussir à intégrer l'implantologie dans ma pratique quotidienne. Je peux présenter au patient des plans de traitement de manière beaucoup plus prédictible qu'auparavant. Je réalise des extractions-implantations-mise en charge immédiate avec la même confiance que mes autres implants sur sites cicatrisés lorsque l'analyse pré-implantaire est favorable. Il m'arrive régulièrement de demander conseil à des confrères « afopistes » ou au Dr Zadikian. J'ai fait une formation, j'ai obtenu un diplôme et j'ai rejoint une famille de passionnés.





Témoignage du docteur Alexandre Fritz



LE COMPAGNONNAGE EST UN ATOUT INCOMPARABLE

J'avais besoin de valider une formation pour les comblements sous-sinusiens. Cette formation m'a été conseillée et m'a apporté beaucoup plus que la validation auprès de mon assurance. J'ai rencontré une équipe charmante auprès de laquelle j'ai plaisir à retourner, je les considère comme des amis.

Le contenu théorique est dense, étayé par l'expérience et les connaissances scientifiques et biologiques de Jean-Louis Zadikian. Des études statistiques internes permettent de juger du bien-fondé des techniques enseignées.

Le compagnonnage est un atout incomparable. Partager des journées de travail auprès de l'équipe du cabinet est à chaque fois source de connaissances et de savoir-faire à mettre en application dès le lendemain au cabinet. Des tours de main que l'on ne peut apprendre que par l'observation : rien n'est caché, on partage tout.

Ce cursus a transformé ma pratique en implantologie et il continue de le faire. Il m'a permis de résoudre des problématiques implantaire avec plus de confiance et de prédictibilité.

Témoignage du docteur Yassine Joundy



UNE FORMATION VALORISANT LA PRATIQUE

Je souhaitais une formation valorisant la pratique et non un enseignement introduisant de nouveaux termes médicaux dans mon vocabulaire... et l'AFOPi a été le bon choix. La théorie est lucide et suffisante en ce qui concerne la compréhension du sujet, tout comme son application pratique, même pour les débutants dans le domaine de la chirurgie dentaire. Le compagnonnage est à mon avis l'un des seuls moyens véritables de transmettre un savoir-faire. Il permet aux confrères et aux consœurs de perfectionner leurs interventions.

La pratique au centre de l'AFOPi a été le point fort de cette formation. Deux modules sur sept étaient consacrés uniquement à la pratique touchant les points essentiels de la pose d'implants dentaires. Cette formation m'a apporté une bonne compréhension du sujet et sa mise en pratique.

AFopi

Tél. : 01 39 90 07 73 - 3w : afopi.com



VOTRE PROGRAMME TV EN SALLE D'ATTENTE



«Participe à l'éducation
thérapeutique de vos patients»

Plus de 150 séquences vidéos sur les thèmes de :

L'esthétique dentaire, l'implantologie, la parodontologie
et bien d'autres...



- ✓ Diminuer la perception d'attente
- ✓ Sensibiliser les patients
- ✓ Valoriser votre savoir-faire

visualactiv.com | 01 86 76 09 19

2019

Gestion de l'esthétique des tissus mous autour des dents et des implants

Cursus de l'Académie - Maîtriser l'esthétique du sourire

Jusqu'au 10 juil. 2020 à Aix-en-Provence

Drs Faucher, Paris, Etienne, Dejou, Ortet, Camaleonte, Jordan, Richelmi, Weisrock, Salehi

Tél. : 06 10 37 86 88

@ : nathalie.negrello@academie-du-sourire.com

3w : academie-du-sourire.com

Soins dentaires naturels et biocompatibles

Formation en ligne du Dr C. Rossi

Tél. : 06 98 92 09 60

@ : vip-pro@naturebiobdental.com

3w : naturebiobdental-pro.com

Coaching individuel clinique et développement du cabinet

Audit et suivi mensuel

Jusqu'au 31 mars 2021 - Dr C. Gaillard

Contact : Céline - Inscrp. : 06 98 92 09 60

@ : contact@gad-center.com - 3w : gad-center.com

Début en octobre

Greffes osseuses en implantologie

IFCIA Hadi Antoun

18 octobre à Paris

Tél. : 01 85 09 22 89

3w : ifcia-antoun.com/fr/

Perturbateurs endocriniens au cabinet dentaire

Où les trouve-t-on ?

Pourquoi et comment les éviter ?

18 octobre à Strasbourg

Contact : FFCD

Tél. : 05 81 02 41 93

3w : sfcf.fr

Prothèses implantaires

De la conception à la réalisation, maîtrisez tous les aspects, théoriques et pratiques, de la prothèse implantaire sous toutes ses formes

18-19 oct. à Tours - Dr G. Gardon-Mollard

@ : contact@thedentalist.fr

3w : thedentalist.fr/formations

Muco-esthétique

Module 2

Jusqu'au 18 octobre à Mérignac

Chirurgie plastique parodontale module 3

Jusqu'au 18 octobre à Aix-en-Provence

Paro et laser - module 4

14-15 novembre à Aix-en-Provence

Tél. : 06 03 27 14 36

@ : info@academie-de-paro.com

3w : academie-de-paro.com

Atelier piézo-chirurgie et implants en céramique

19 octobre à Bruxelles

Pr M. Wainwright

Contact : European Academy of Ceramic

Implantology (EACIM)

3w : eacim-ceramic-implantology.com

Orthocaps, traitements par aligneurs

Formation à l'utilisation et certification

21 octobre à Bordeaux

Dr Khan et Pr Sorel

Contact : RMO Europe

Service cours et séminaires

Tél. : 03 88 40 67 35

@ : seminaires@rmoeurope.com

3w : rmoeurope.com

Restaurations esthétiques du sourire sans préparation ou micro-invasives

21-22 octobre à Aix-en-Provence

Drs D. Dietschi et S. Ortet

Tél. : 06 10 37 86 88

@ : nathalie.negrello@academie-du-sourire.com

3w : academie-du-sourire.com

Tout savoir sur la nouvelle CCAM

Gérer sereinement les actes de dentisterie esthétique

23 octobre à Aix-en-Provence

E. Attali

3w : academie-du-sourire.com

Académie 3Shape France

Ces formations permettent de se familiariser avec l'univers 3Shape (10 participants maximum)

24 octobre : prothèse adjointe

25 octobre : Clear Aligner Studio

prothèse adjointe

29 octobre : Indirect Bonding Studio - Clear

Aligner Studio

30 octobre : Dental System niveau 1

Contact : 3Shape France

@ : 3Shape_Training_FR@3shape.com

3w : 3shape.com/3shape-academy-france

ITOP Introductory

Prophylaxie individualisée

24 octobre à Paris

Contact : Curaden France

Tél. : 01 43 54 49 10

3w : itop-dental.com

DIU lasers et médecine buccale

24-25 octobre à Nice

Contact : faculté de chirurgie dentaire -

université Nice Sophia Antipolis

Tél. : 04 89 15 22 53

@ : odontologie.formation-continue@unice.fr

3w : unice.fr

COMMUNIQUEZ
votre événement dans
Dentoscope c'est facile

agenda@dentoscope.fr

Esthet' Practical

Érosion et usures (overlays/veneerlays)

24-25 octobre à Strasbourg

Analyse et projet esthétiques

numériques (smile design)

7-8 novembre à Strasbourg

Contact : Esthet' Practical

Tél. : 02 41 56 16 16

@ : info@est-p.fr

3w : est-p.fr

Formation de formateurs

Apprendre à maîtriser toutes les

techniques de l'animation de

conférences, compétences oratoires,

pertinence, gestion du stress,

traitement des objections...

25 octobre, 8 nov., 20 décembre à Paris

Contact : Sonia Spelen

Tél. : 06 27 12 64 68

@ : sonia.spelen@cohesiondentaire.fr

Chaine You tube : Cohésion Dentaire

Sortir définitivement du burn out

Identifier les facteurs déclencheurs,

résoudre la dimension physique et

émotionnelle du burn out et le

traiter à la source.

26-27 octobre à Paris

Contact : Sonia Spelen

Tél. : 06 27 12 64 68

@ : sonia.spelen@cohesiondentaire.fr

Chaine You tube : Cohésion Dentaire

L'acide hyaluronique

L'autre esthétique au cabinet dentaire

Jean-Michel JAYET

Parresia



108 pages, 49 euros, ISBN : 978-2-4904-8122-4

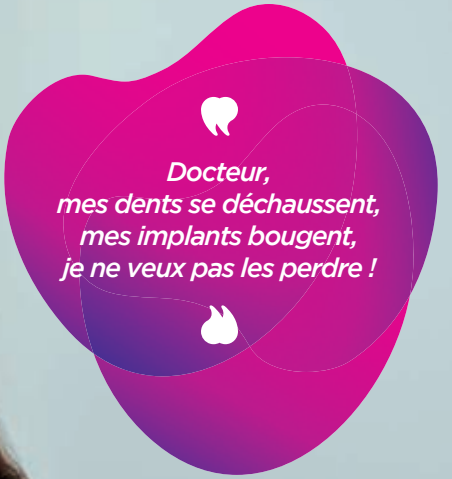

2^e édition

Toutes les clés pour se lancer efficacement et sereinement

- ☞ Cet ouvrage aborde de façon synthétique l'anatomie des muscles peauciers, l'histologie de la peau, le vieillissement des tissus ainsi que les conséquences physiques et expressives.
- ☞ Il détaille les différentes techniques de mise en œuvre des injections d'acide hyaluronique, ce livre s'adresse à tous les praticiens et étudiants qui souhaitent s'informer et enrichir leurs connaissances sur le sujet.
- ☞ Le marché de l'esthétique par injection est en constante croissance et la place des chirurgiens-dentistes y est naturelle, active et légitime.
- ☞ Des clés et des astuces données par un praticien à d'autres praticiens.

Commandez et retrouvez toutes nos collections sur www.librairie-garanciere.com



Vous désirez



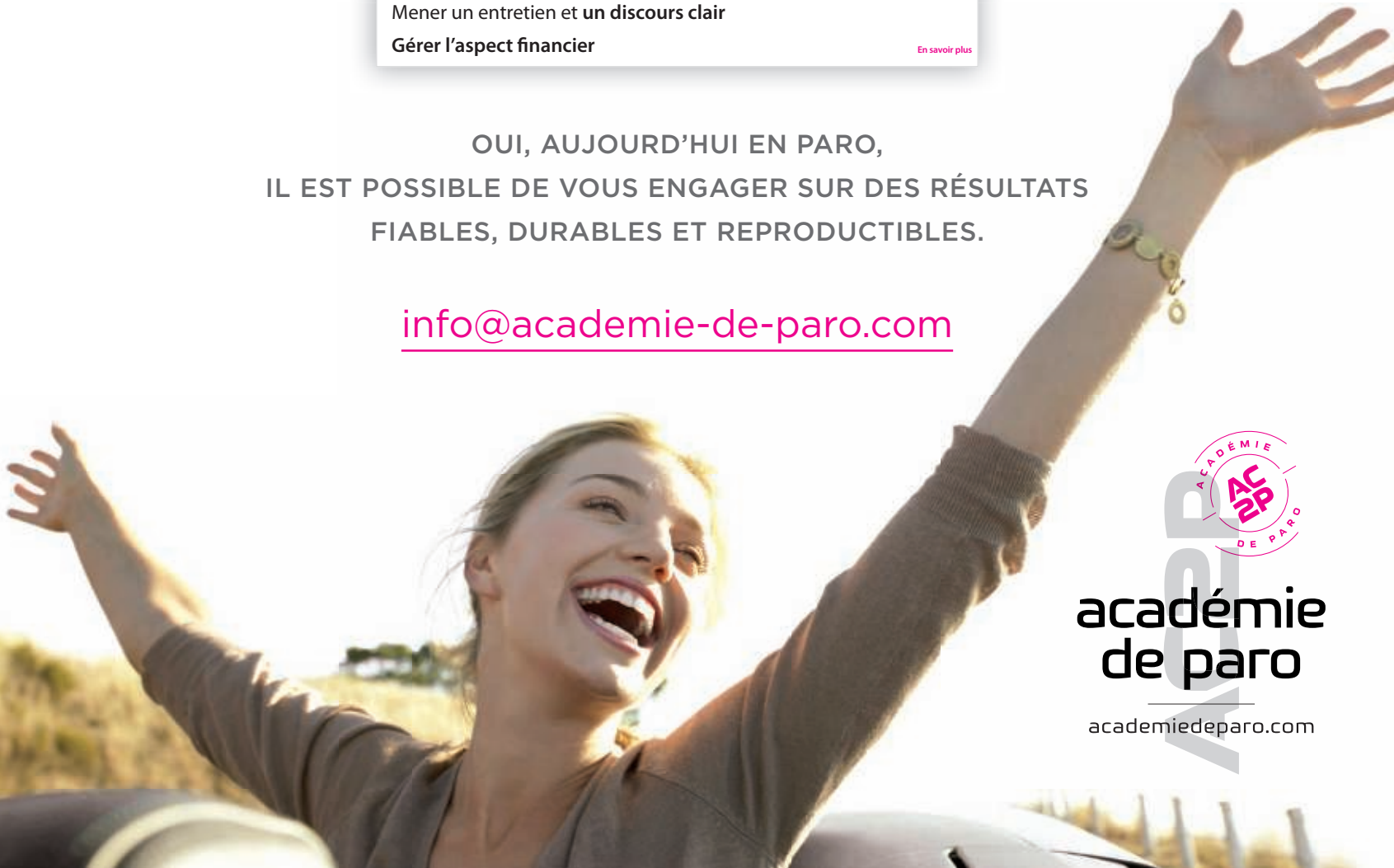
- Prendre en charge vos patients**
- Maitriser les bases en Paro**
- Mettre à jour vos connaissances**
- Des protocoles précis**
- L'assurance de poser **le bon diagnostic**
- Des résultats **prédictibles et reproductibles**
- Détecter les **patients à risque**
- Éviter tous **risques de récidence**
- Savoir **motiver vos patients**
- Expliquer** mieux la maladie
- Mener un entretien et un **discours clair**
- Gérer l'aspect financier**



En savoir plus

OUI, AUJOURD'HUI EN PARO,
IL EST POSSIBLE DE VOUS ENGAGER SUR DES RÉSULTATS
FIABLES, DURABLES ET REPRODUCTIBLES.

info@academie-de-paro.com



**académie
de paro**

academiedeparo.com

► l'agenda

LES FORMATIONS ET LES ÉVÉNEMENTS INCONTOURNABLES

Symposium franco-israélien d'endodontie

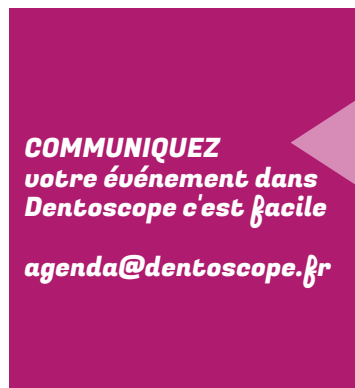31 octobre au 1^{er} novembre à Paris

Dr H. Setbon

Tél. : 09 50 63 82 45

@ : Afos.idf@free.fr

Inscriptions : 3w : osaf.fr/pdf/conf29oct2019.pdf



Début en novembre

TP Live Tuto'Box web training

Connectez-vous et adhérez au collage

6 novembre (12 h-14 h), le 7 (18 h-20 h),

le 14 (12 h-14 h), le 20 (12 h-14 h),

le 4 décembre (12 h-14 h), le 9 (18 h-20 h)

Drs C. Laulan et A. Salehi

3w : ivoclarvivadent.com

Du cas simple à la gestion des complications avec les innovations Straumann Group

7 novembre à la faculté de Garancière

Drs Dada, Pariente, Daas, Missika,

Benhamou, Goudal, Zadikian

Chirurgie guidée

21-22 novembre à Aix-les-Bains

Dr Caspar

@ : formations.dentalfrance@zimmerbiomet.com

Le choix des matériaux

7 novembre à Paris

Contact : Coefi

Tél. : 06 61 20 26 55

@ : contact@coefi.fr

3w : coefi.fr

22^{es} Journées de l'orthodontie

Du 7 au 10 novembre à Paris

3w : journees-orthodontie.org

Extraction et comblement

Formation en continue

7-8 novembre à Nice

Contact : Génération Implant

Tél. : 06 33 72 73 08

3w : generation-implant.com

Les pathologies de la muqueuse buccale

Savoir bien agir selon le degré d'urgence et de gravité

Le 7 nov. à Brest,

le 5 décembre à Lyon,

le 19 décembre à Toulouse

Contact : UFSBD

Tél. : 01 44 90 93 91/94

@ : formation@ufsb.fr 3Shape_Training_

FR@3shape.com

3w : 3Shape.com/fr-fr

Plan de traitement

De la conception à l'acceptation

12 nov. à Aix-en-Provence

Dr M. Bartala

@ : nathalie.negrello@academie-du-sourire.com

Académie 3Shape France

Ces formations permettent de se familiariser avec l'univers 3Shape (10 participants maximum).

12 novembre Dental System niveau 1,

le 13 Dental System niveau 2,

le 14 Dental System Esthétique -

applications Trios - formation Dental

system esthétique,

le 19 Implant Studio niveau 1,

le 20 Implant Studio niveau 2,

le 21 Ortho Planner

Contact : 3Shape France

@ : 3Shape_Training_FR@3shape.com

3w : www.3shape.com/3shape-academy-france

Gestion de l'esthétique des tissus mous autour des dents et des implants

Plan de traitement : de la conception à l'acceptation

12 novembre à Aix-en-Provence

Dr Bartala

Live facettes, live labor !

Comment concilier l'esthétique entre praticiens et céramistes

20 au 24 novembre à Aix-en-Provence

Tél. : 06 10 37 86 88

@ : nathalie.negrello@academie-du-sourire.com

3w : academie-du-sourire.com

Formations Quicksleeper

Formez-vous aux dernières techniques d'anesthésies dentaires (chez l'adulte et chez l'enfant).

Anesthésiez sans échec et rapidement les molaires et les pulpites mandibulaires.

21 novembre à Caen, 12 décembre à Paris

Dr Verpeaux ou Dr Greayd

Contact : Sophie

Tél. : 02 41 56 05 53

@ : sophie@afpad.com

3w : afpad.com

La communication en dentisterie esthétique

25 novembre à Aix-en-Provence

@ : nathalie.negrello@academie-du-sourire.com

Congrès ADF

26 au 30 novembre à Paris

3w : adfcongres.com/fr/

Début en décembre

Congress on Prosthodontics and 3D designing

2-3 décembre à Dubaï

@ : prosthodontics@dentistrysummit.com

3w : prosthodontics.pulsusconference.com/

Esthétique

Facettes de A à Z

4 et 5 décembre à Paris

Dr Marie Clément

Contact : Céline

Tél. : 06 09 13 52 41

@ : contact@gad-center.com

3w : gad-center.com

Académie 3Shape France

Ces formations permettent de se familiariser avec l'univers 3Shape (10 participants maximum).

5 décembre Implant Planner,

le 6 et le 10 implantologie,

le 11 prothèse adjointe,

le 17 Trios, le 18 Trios Design Studio,

le 19 Appliance Designer

Contact : 3Shape France

@ : 3Shape_Training_FR@3shape.com

3w : www.3shape.com/3shape-academy-france

Tout savoir sur la nouvelle CCAM

6 décembre à Bordeaux

Dr Marie Clément

Contact : Céline

Tél. : 06 09 13 52 41

@ : contact@gad-center.com

3w : gad-center.com

Symposium Orthocaps

User Meeting

6-7 décembre à Hamm (Allemagne)

Cours du Dr Wajeeh Khan

Contact : RMO Europe

Service cours et séminaires

Tél. : 03 88 40 67 35

@ : seminaires@rmoeurope.com

3w : rmoeurope.com

DENTOSCOPE
lu dans tous les
cabinets dentaires

Paro clinique

Module 1 : Comprendre les causes, traiter et maîtriser les parodontites agressives

Du 9 au 13 décembre à Aix-en-Provence

Contact : Académie de Paro

Tél. : 06 03 27 14 36

@ : info@academie-de-paro.com

3w : academieparo.fr

Chirurgie muco-gingivale

Formation continue

12 décembre à Nice

Tél. : 06 33 72 73 08

@ : secretairegi@gmail.com

Le dilemme prothétique dans la reconstruction des patients au pronostic parodontal compromis

12 décembre à Bordeaux

Contact : Nathalie Gérard, SFPIO Aquitaine

Tél. : 06 37 71 08 36

3w : cpioa.fr

Komet Endo Tour

12 décembre à Nancy

Tél. : 01 43 48 89 90

@ : endodontie@komet.fr

3w : komet-endo.com

Formation Eléa

Formez-vous à l'injection d'acide hyaluronique

12 décembre à Paris

Contact : Suzy

Tél. : 02 41 56 16 16

@ : thomas.s@skinelitis.com

3w : skinelitis.com

Formations lasers

12 décembre à Paris

Dr G. Rey

Tél. : 0 805 620 160

@ : info@kaelux.com

Communication, organisation

Gestion du cabinet

12-13 décembre à Bordeaux

Dr C. Gaillard

Contact : Céline

Tél. : 06 09 13 52 41

@ : contact@gad-center.com

3w : gad-center.com

Congrès CIDAE

6^e édition du congrès international de dentisterie adhésive et esthétique

12 au 14 décembre à Bruxelles

3w : cidae.be



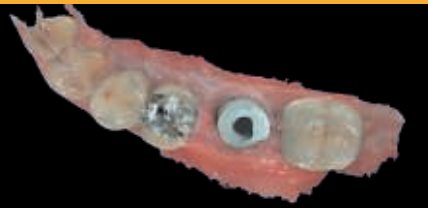TOUT EST UNE QUESTION DE PRÉCISION.

Une étude lui reconnaît le plus haut niveau de précision. Oui, de nouveau.

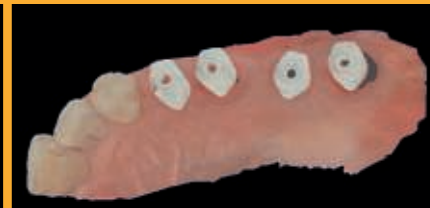Meilleure justesse pour la couronne unitaire, la prothèse partielle et l'arcade complète.¹ Dans une récente étude comparative des performances in vitro sur l'exactitude, le système CS 3600 a dépassé ses principaux concurrents par une moindre différence entre le modèle numérisé et le modèle de référence, présentant significativement une meilleure performance en termes de justesse. Il a également présenté les résultats les plus systématiquement reproductibles pour la meilleure fidélité lors de la numérisation de la couronne unitaire ou de la prothèse partielle et a obtenu la deuxième meilleure fidélité pour la numérisation de l'arcade complète. Justesse et fidélité jouent un rôle essentiel dans l'ajustement des prothèses, appareils et implants finaux. C'est précisément ce qu'il faut pour les praticiens en réhabilitation orale. **Pour en savoir plus sur la façon dont les empreintes optiques peuvent contribuer à votre exercice, consultez www.carestreamdental.com/cs3600accuracy_fr.**



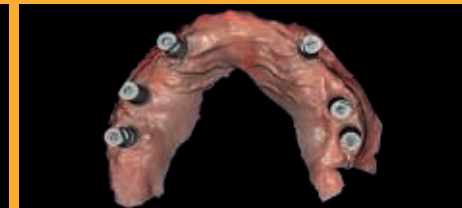Implant unitaire



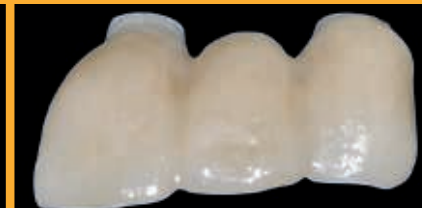Prothèse partielle sur implants



Prothèse sur implant – cas d'édentement total



Restauration définitive



INTÉGRATION DES FLUX DE TRAVAIL | TECHNOLOGIE À DIMENSION HUMAINE | EXCELLENCE DE DIAGNOSTIC

© 2019 Carestream Dental LLC. 18916_FR AL CS 3600 PA 0619

¹Mangano F, Logozzo S, Hauschild U, Veronesi G, Imburgia M, Mangano C, Admakin O. June 6, 2019. Trueness and precision of 5 intraoral scanners in the impressions of single and multiple implants: a comparative in vitro study. BMC Oral Health. 19(101): DOI 10.1186/s12903-019-0792-7

Le système intra-oral de numérisation optique CS 3600 est un dispositif médical de classe I fabriqué par Carestream Health Inc. Il est destiné à la capture en trois dimensions des caractéristiques topographiques des dents ou des empreintes dentaires. Lisez attentivement la notice d'utilisation.

► l'agenda

LES FORMATIONS ET LES ÉVÉNEMENTS INCONTOURNABLES

Formation pratique assistantes dentaires

Améliorer son taux de transformation de devis pour une meilleure rentabilité
13 décembre à Paris
Tél. : 01 56 79 59 93 - @ : olga.gast@nsk.fr

Master class Esthétique et implants

19-20 déc. à Aix-en-Provence - Dr O. Étienne
3w : academie-du-sourire.com/

Janvier 2020

Aménagements muqueux sur dent

IFCIA Hadi Antoun
9-10 janvier à Paris - Drs H. Antoun, S. Pereira, S. fia Aroca, Ons Zouiten
Tél. : 01 85 09 22 89 - 3w : ifcia-antoun.com/fr/

Paro 2020 La grande confrontation

16 janvier à Paris - M. Reners, présidente scientifique et modératrice de la journée. La nouvelle classification des maladies parodontales engendre-t-elle une nouvelle donne thérapeutique ? - F. Duffau Recourir aux lasers en pratique parodontale - pourquoi/comment ?

Amandine Para

La méthode Bonner pour guérir toutes les parodontites. - Nefissa Berkani

Une parodontie holistique et scientifique : l'un n'empêche pas l'autre. - Christine Romagna

Aménagement des tissus mous autour des implants, une nécessité ?

Alex Dagba

Paro-implantologie : évolution des critères d'arbitrage entre conservatisme et radicalisme thérapeutique. - Michel Abbou

Contact : Société d'intérêts communs pour travailler mieux (SICTmieux)

@ : contact@sictmieux.com

3w : https://bit.ly/2YFPZLJ

Cycle de formation continue en parodontologie 2019/2020

Avoir recours à la chirurgie parodontale avancée, à la prothèse ou à l'implantologie : niveau 2

17-18 janvier à Paris

Perfectionnement en chirurgie plastique parodontale (20 places) : niveau 4

17-18 janvier à Paris

Chirurgie plastique parodontale : niv. 3

15-16 mai à Paris

Responsables du cycle : A. Borghettie,

C. Fouque et V. Monnet-Corti

Contact : SFPIO

@ : contact@sfpio.com

3w : sfpio.com

COMMUNIQUEZ votre événement dans Dentoscope c'est facile
agenda@dentoscope.fr

International Digital Days

23 au 25 janvier à Paris

3w : digitaldays.dental

Formation postuniversitaire en phytothérapie et aromathérapie en odontostomatologie - 2019-2020

Organisée par l'Academy des savoirs

Inscriptions ouvertes pour

le début des cours le 30 janvier 2020

à Neuilly-sur-Seine

@ : academydessavoirs@gmail.com

3w : academydessavoirs.com

Esthétique et implants

Master class

30-31 janvier à Paris - Dr Antoun

Tél. : 01 85 09 22 89 - 3w : ifcia-antoun.com/fr/

Février 2020

155th Midwinter Meeting

20 au 22 février à Chicago

3w : cds.org/meetings-events/midwinter-meeting#

Mars 2020

Dental Forum 2020

Les journées internationales des prothésistes dentaires et des fabricants

12 au 14 mars à Paris

Tél. : 01 53 85 82 78 - 3w : dentalforum.fr/

@ : info@dentalforum2020.com

Début en avril 2020

Oral reconstruction global symposium

30 avril au 2 mai à New York (USA)

Contact : S. Debonque - Tél. : 01 41 79 74 82

3w : symposium2020.orfoundation.org

Début en mai 2020

Stage d'implantologie avancée 2019/2020

Les alternatives à la greffe osseuse - les greffes osseuses - les complications : session 2

15-16 mai

Contact : SFPIO

@ : contact@sfpio.com - 3w : sfpio.com

21^e Congrès Odenth

Bien-être au cabinet dentaire : les solutions naturelles pour l'équipe soignante et le patient

21 au 23 mai à Porto Vecchio

Inscriptions : 06 16 35 13 02

@ : congres.odenth@gmail.com - 3w : odenth.com

Roots Summit

21 au 24 mai à Prague

3w : roots-summit.com/

Juin 2020

Congrès de la SFPIO

Transitions et innovations

12-13 juin à Saint-Malo

Contact : SFPIO

@ : contact@sfpio.com 3w : sfpio.com

Dentiste Expo

25 au 26 juin à Paris

3w : dentisteexpo.com

Pour que l'esthétique et la fonction soient enfin réunies

30 juin à Aix-en-Provence

@ : nathalie.negrella@aixcontinuum.com

Septembre 2020

FDI World Dental Congress Shanghai

1^{er} au 4 septembre

@ : info@fdiworlddental.org - 3w : fdiworlddental.org/

Ideals Congress 2020

International Dental Ethics and Low Society

5 au 7 septembre en Leuven (Belgique)

3w : ideals.ac/congress/

Octobre 2020

9^e International Orthodontic Congress

4 au 7 octobre au Japon

3w : wfo2020yokohama.org

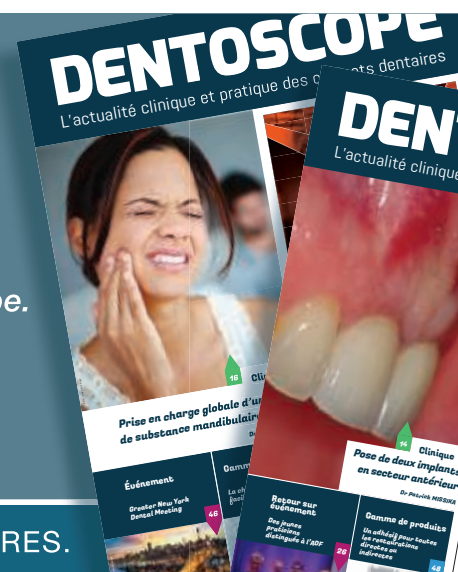DENTOSCOPE
lu dans tous les cabinets dentaires

SOUMETTRE UN CAS CLINIQUE

- > Vous souhaitez proposer un article clinique ou un rapport de cas ?
- > Vous pouvez nous soumettre votre article afin qu'il soit publié dans Dentoscope.

Transmettez votre proposition de sujet ou votre article à l'adresse : agnes.taupin@parresia.fr
Nous vous enverrons nos recommandations aux auteurs et serons à votre écoute pour discuter de votre publication.

DENTOSCOPE, VOTRE MAGAZINE DIFFUSÉ DANS TOUS LES CABINETS DENTAIRE.



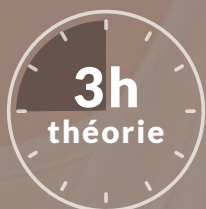
FORMATION A L'INJECTION D'ACIDE HYALURONIQUE POUR LES DENTISTES

inscrivez-vous !

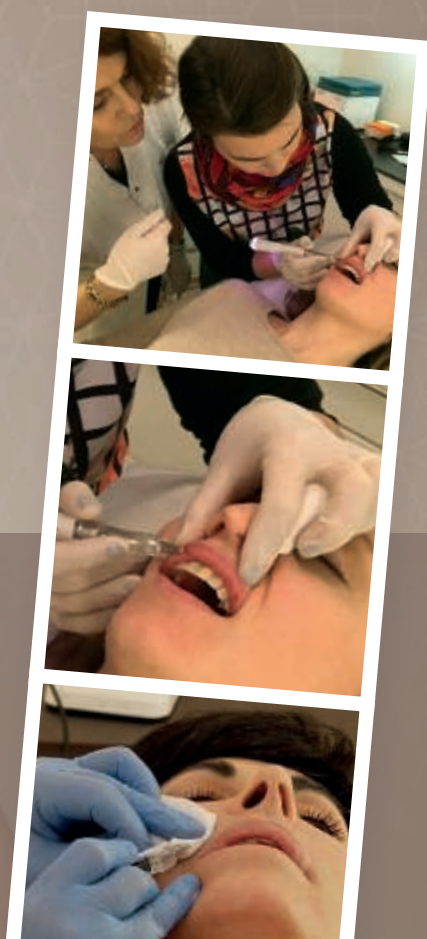
DEVENEZ AUTONOME EN 1 JOURNÉE !

Dates 2019

- 21 Novembre 2019
 - 12 Décembre 2019
- Contactez-nous pour les sessions 2020



+



Lors de cette formation, vous injectez vous-même sur des modèles avec le stylo électronique Elea.
Animée par un médecin esthétique, cette formation répondra à vos attentes spécifiques liées à cette nouvelle pratique.

Inscrivez-vous à une formation ou demandez une démonstration privilégiée auprès de Suzy :
thomas.s@skinelitis.com ou 02 41 56 41 25.

Pour en savoir plus consultez notre site internet www.skinelitis.com.

DENTAL HI TEC


Les contentions collées

Le fil de contention est un allié exceptionnel et une très bonne solution alternative à la plaque de contention, ou à la gouttière préformée.

Dès 1934, le **professeur Albin Oppenheim** déclarait : « La contention est le problème majeur en orthodontie, pour ne pas dire le seul et unique problème. » Pour une stabilisation à long terme après un traitement orthodontique, le fil de contention est un allié exceptionnel et une très bonne solution alternative à la plaque de contention ou à la gouttière préformée. Comparé aux appareils amovibles, il est indépendant de la discipline de port du patient.

Pour éviter tout malentendu de nos jours, le terme « contention » fait généralement référence à un fil de contention ; (Fig.1) collé aux dents et non pas ce que les Anglo-Saxons appellent « retenir », c'est-à-dire une plaque de contention ; (Fig.2).

Diverses études publiées récemment ont montré que les dents continuent à



bouger plus ou moins jusqu'à l'âge de soixante ans. Initialement, les contentions collées étaient des contentions mandibulaires uniquement amovibles. Toutefois, on s'est vite aperçu que les contentions collées étaient aussi très utiles pour la contention stable des dents supérieures. L'orthodontiste détermine la longueur du fil et le nombre de dents à coller. C'est également lui qui devrait coller la contention.

utilise encore) des contentions palatines

(0,4 x 0,4 mm) ; (Fig.5). On collait au début le fil de contention aux quatre

l'auteur

Guido PEDROLI

- Prothésiste dentaire
- Enseignant à la faculté dentaire de Zurich (Suisse)
- Ancien chargé de cours à l'école suisse de spécialisation fédérale pour techniciens dentaires (orthésistes - postgraduate school)
- Membre honoraire de plusieurs sociétés internationales de technique d'orthopédie dento-faciale
- Conférencier international à la faculté d'orthopédie dento-faciale de pédiodontie de l'université de Zurich
- @ : guido.pedroli@zzm.uzh.ch



FILS DE CONTENTION MAXILLAIRE

Intéressons-nous d'abord aux fils de contention maxillaire. Pour éviter les effets indésirables au cours de la phase active post-traitement, des fils torsadés coaxiaux d'un diamètre de 0,0215 po (0,55 mm) ; (Fig.3) ont été initialement utilisés à l'université de Zurich, comme dans presque tous les pays du monde ; (Fig.4). Des déplacements progressifs de dents individuelles, probablement dus au fil, ont alors été observés de plus en plus souvent. Notre clinique a donc utilisé (et

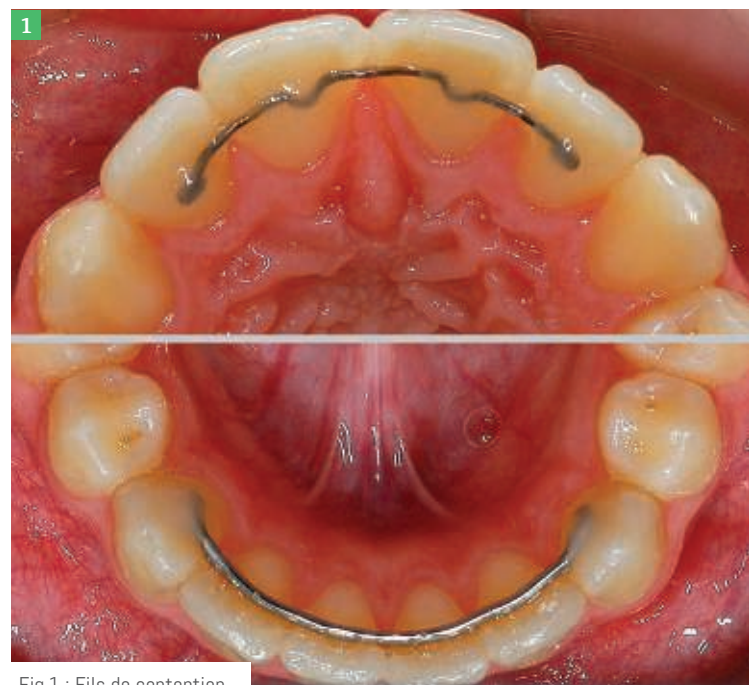


Fig.1 : Fils de contention.

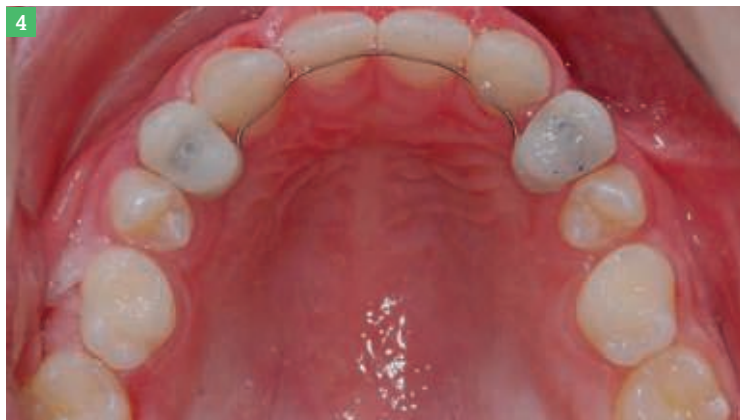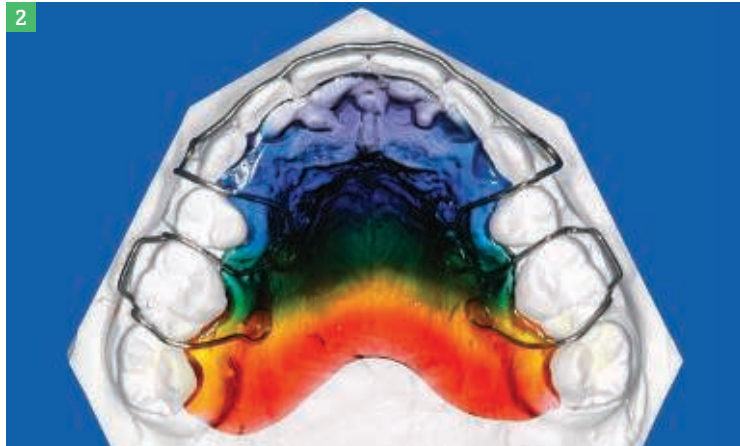


Fig.2 : Plaque de contention.

Fig.3 : Fil torsadé coaxial 0,0215 po.

Fig.4 : Fil torsadé coaxial 0,0215 po.

Fig.5 : Fil 0,016 x 0,016 po.

incisives ; (Fig.6). Aujourd'hui, nous collons presque exclusivement les incisives, ainsi que les deux canines ; (Fig.7), les fameuses « social six ». Initialement, les fils étaient pliés avec un « V » central sur la surface palatine des dents. Ces contentions offrent une plus grande surface de collage. Toutefois, pour réduire au minimum la surface de collage en cas d'un mors profond (*deep bite*) ; (Fig.8), on renonce à la forme avec le « V » et on plie le fil de manière rectiligne ou avec une légère courbure sur chaque dent ; (Fig.9). Autre forme de contention maxillaire : on pose un fil courbe de 0,016 x 0,016

(0,4 x 0,4 mm) en contournant chaque espace interdentaire ; (Fig.10) et en collant de manière rectiligne sur la surface des dents. Le **Dr S. Affolter** insiste sur le fait qu'il ne doit y avoir aucun obstacle au passage du fil dentaire lors du nettoyage des espaces interdentaires ; (Fig.11) et des points de contact.

Afin d'accroître la liaison mécanique entre le fil et le composite, la surface de collage de toutes les contentions est sablée à l'oxyde d'aluminium (80 à 125 µm). Nous pouvons comparer trois fils de 0,8 mm grossis 1 000 fois au microscope électronique à balayage :

- un fil de 0,8 mm non traité ; (Fig.12),
- un fil de 0,8 mm meulé avec une pierre de carbure de silicium ; (Fig.13) et,
- un fil de 0,8 mm sablé à l'oxyde d'aluminium (80 à 125 µm) ; (Fig.14).

MAXI BUR BLOCS

Ces supports en aluminium anodisé permettent de regrouper un grand nombre de fraises. Le couvercle est amovible.



Maxi Bur Bloc 50

39,80€

Réf. 190240

Format 10,6 x 4,7 x 4 cm
 40 perfo. FG + 10 perfo. CA



Maxi Bur Bloc 100

63,30€

Réf. 190270

Format 12 x 8,5 x 4,5 cm
 80 perfo. FG + 20 perfo. CA



Maxi Bur Bloc 200

101,80€

Réf. 190260

Format 18,5 x 9,5 x 4,5 cm
 160 perfo. FG + 40 perfo. CA

Plus d'info sur : www.nichrominox.fr

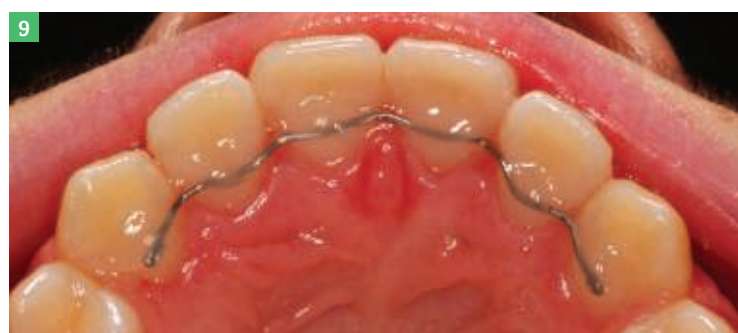
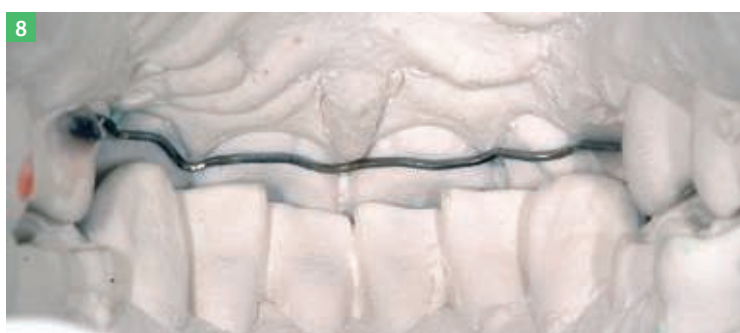
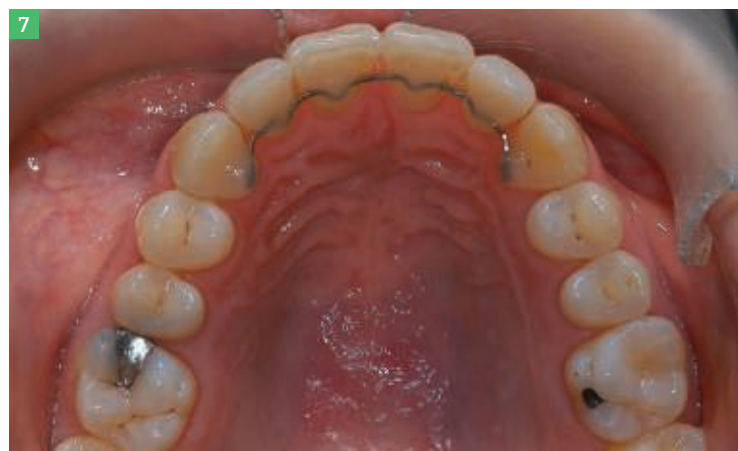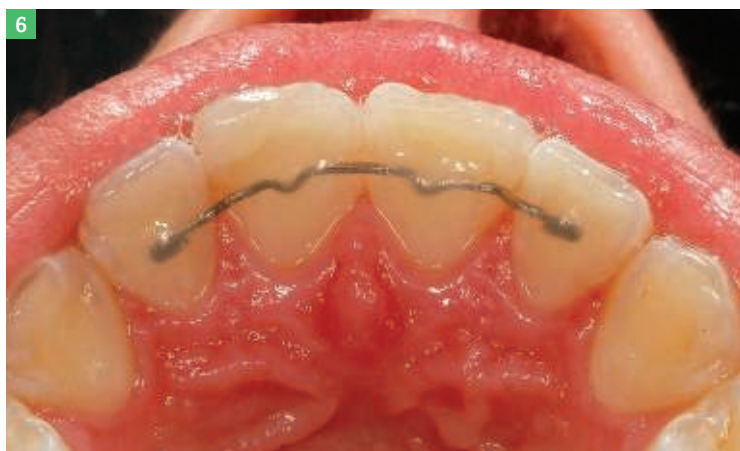Fig.6 : On collait au début le fil de contention aux quatre incisives. Fig.7 : Aujourd'hui, nous collons presque exclusivement les incisives, ainsi que les deux canines. Fig.8 : Mors profond. Fig.9 : On renonce à la forme avec le « V » et on plie le fil de manière rectiligne ou avec une légère courbure sur chaque dent. Fig.10 : Autre forme de contention maxillaire : on pose un fil courbe de 0,016 x 0,016 (04 x 04 mm) en contournant chaque espace interdentaire. Fig.11 : Le Dr S. Affolter insiste sur le fait qu'il ne doit y avoir aucun obstacle au passage du fil dentaire lors du nettoyage des espaces interdentaires et des points de contact.

LA CONTENTION LA PLUS EFFICACE

Initialement, un fil de contention à trois brins torsadés de 0,032 po (0,8 mm) était posé sur la mandibule. Par la suite, un fil de 0,7 mm dur de 1 400 à 1 600 MPa ; (Fig.15) s'est avéré être la contention la plus efficace. Contrairement à la contention maxillaire, le fil est en général collé uniquement sur les canines et non sur toutes les dents. Les extrémités du fil sont généralement légèrement aplaties ; (Fig.16) à la fraise diamantée ou en carbure de silicium et après sablées à l'oxyde d'aluminium. Il est recommandé de replier les extrémités du fil de 90°. Si toutefois un ancrage mandibulaire sur chaque dent est souhaitable, il convient d'utiliser un fil de 0,016 x 0,016 po (0,4 x 0,4 mm) ; (Fig.17). Depuis quelques années, des fils de 0,014 x 0,014 po (0,356 x 0,356 mm) sont également utilisés avec succès.

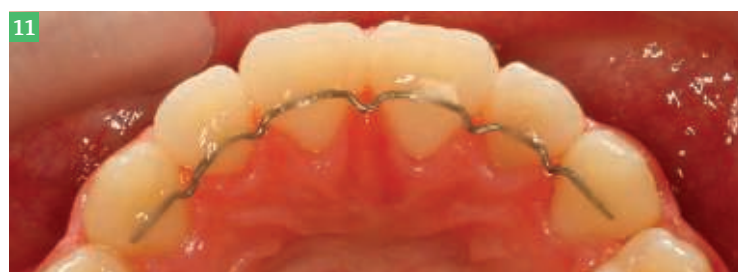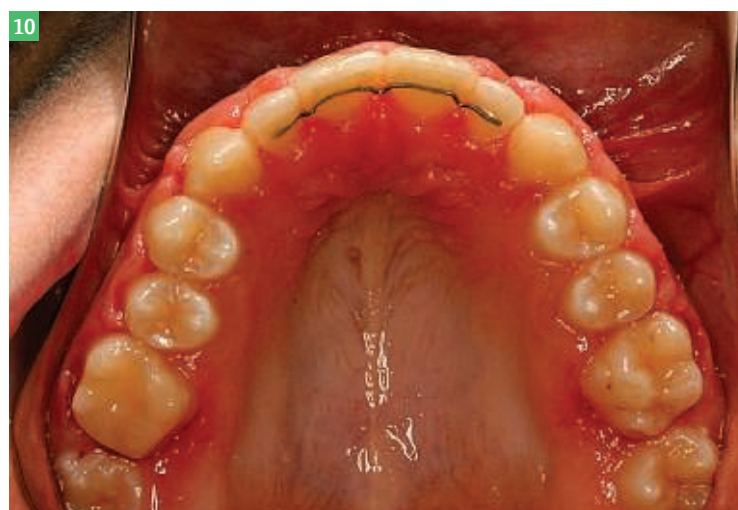
Ce mode de contention peut également intéresser plusieurs segments et n'est pas nécessairement réservé à la région antérieure ; (Fig.18). En effet, des

configurations adaptées pour des solutions entièrement personnalisées ; (Fig.19 et 20) sont parfois nécessaires. Néanmoins, toutes les contentions ont un point commun : les surfaces de collage doivent toujours être situées au centre de la dent ; (Fig.21) pour éviter que le composite ne s'écoule dans l'espace interdentaire.

Depuis deux à trois ans on commence à voir sur le marché des fils coupés au laser, des constructions 3D-CAD dessinées en forme digitale. En l'occurrence, le dessin et l'élasticité ne sont pas encore de qualité satisfaisante ; (Fig.22).

SYSTÈME DE TRANSFERT

Une clé de transfert doit être utilisée pour positionner le fil de contention sur les dents du patient de manière analogue au modèle de travail. Celle-ci doit s'adapter très précisément au modèle. Naturellement, il est indispensable d'utiliser des empreintes et des modèles pour y parvenir. Cela s'applique également à la contention. La dépose de l'appareil multi-attaches doit être effectuée



Invisalign Go

Conçu pour l'omnipratique

Dr Nathalie Cegarra
Chirurgien-Dentiste **Londres RU**
Diplômée de la faculté de Paris VII

Conçu pour vous

Avec notre soutien tout au long de votre parcours, il vous est facile d'intégrer le traitement Invisalign dans votre cabinet dentaire. Grâce à un accès continu à une formation parfaitement adaptée ainsi qu'à un service dédié d'assistance clients et d'accompagnement clinique, vous pouvez avoir confiance dans l'obtention des résultats que vos patients attendent.

Avec Invisalign, **vous allez plus loin.**

Pour savoir comment intégrer le traitement Invisalign dès aujourd'hui, visitez notre site www.invisalign-go.fr ou appelez-nous au 0805080150

Formations à venir:

- 7 novembre à Lyon
- 14 novembre à Marseille
- 21 novembre à Paris
- 05 décembre à Nice
- 12 décembre à Bordeaux
- 19 décembre à Paris
- 9 janvier à Toulouse

2019 Align Technology (BV). Invisalign, ClinCheck et iTero Element, entre autres, sont des marques commerciales et/ou des marques de service déposées d'Align Technology, Inc. ou de l'une de ses filiales ou sociétés affiliées, susceptibles d'être enregistrées aux États-Unis et/ou dans d'autres pays.

 **invisalign** | made to move

► clinique : Guido PEDROLI

ORTHODONTIE

correctement pour éviter les problèmes aisément reconnaissables illustrés ici. La fabrication de la contention maxillaire nécessite toujours un modèle maxillaire et un modèle mandibulaire.

Cela permet de reconnaître l'espace disponible entre les dents supérieures et inférieures pour positionner correctement le fil de contention. De nombreux essais ont également été menés dans ce

domaine, dont quatre cas de figure sont présentés ici. Le serrage au fil dentaire ou à l'anneau élastique n'est pas précis ni fiable et peut déformer les fils plus minces. Ils ne seront donc pas traités ici.

Une clé de transfert en plâtre ; (Fig.23) pour une prise d'empreinte comporte les inconvénients suivants : le plâtre ne résiste pas à l'humidité et est très friable. Elle peut donc se briser dès son






Fig.12 : Fil non traité.
Fig.13 : Fil meulé avec une pierre de carbure de silicium.
Fig.14 : Fil sablé à l'oxyde d'aluminium (80 à 125 µm).
Fig.15 : Fil de contention mandibulaire.
Fig.16 : Fil de contention extrémités sablées.

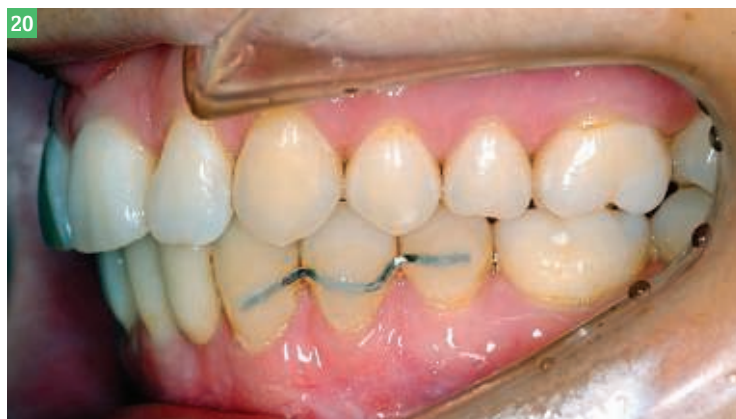
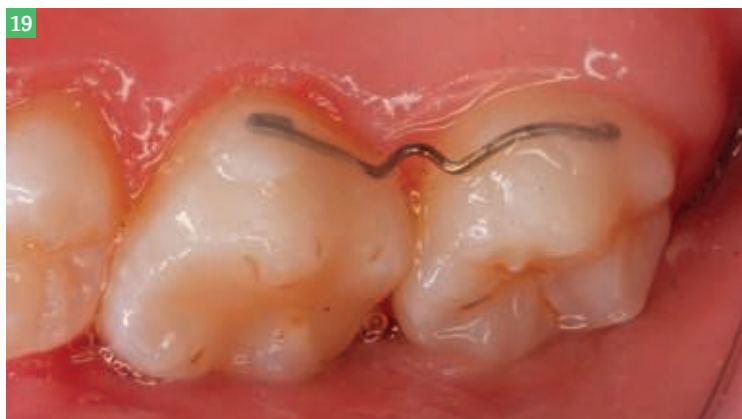
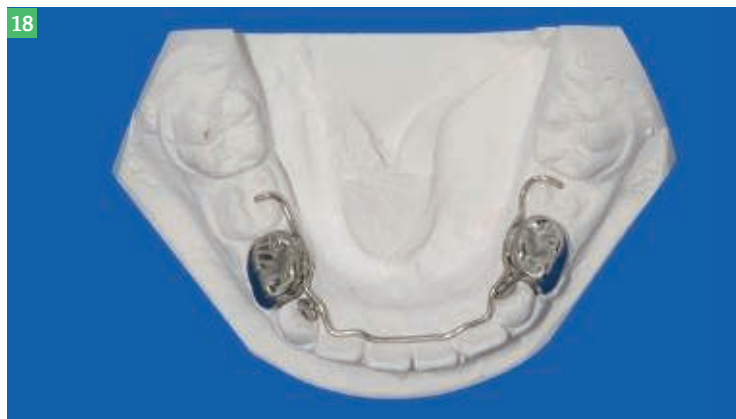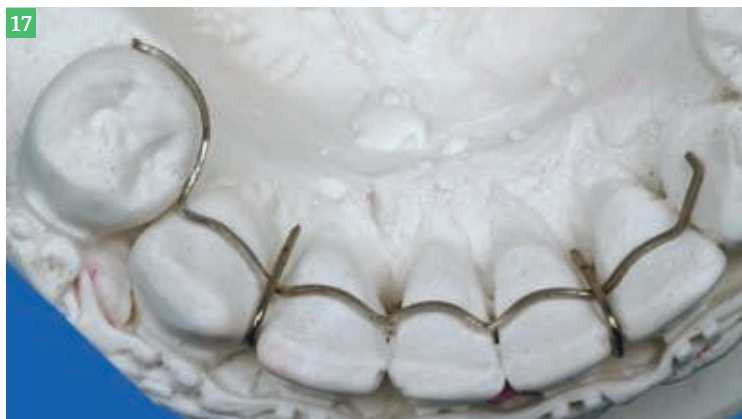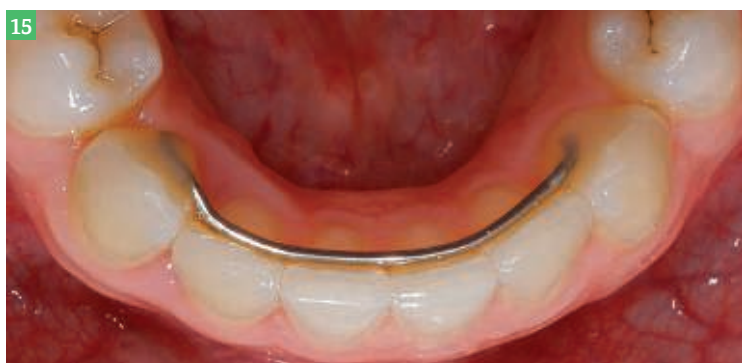Fig.17 : Fil de contention mandibulaire 0,016 x 0,016 po. Fig.18 : Fil de contention individualisé. Fig.19 : Fil de contention palatal. Fig.20 : Fil de contention vestibulaire.

RECOMMANDÉ PAR VOTRE COMPTABLE



Avec QuickSleeper, toutes vos anesthésies sont simples, immédiates, sans échec, même sur molaires mandibulaires. Vous gagnez beaucoup de temps et de l'argent...



QuickSleeper⁵

Optimisez le planning de votre cabinet, regroupez les rendez-vous, supprimez les temps d'attente. Simplifiez-vous la vie et économisez plus de 7000 € par an*.

Avec QuickSleeper, vous êtes plus efficace et votre cabinet plus rentable.

Appelez l'un de nos experts Quicksleeper pour un conseil personnalisé au 02 41 56 14 15

DENTAL HI TEC

Anesthésier avec sérénité



*Scannez ce QR code pour en savoir plus sur les bienfaits du Quicksleeper, ou rendez-vous sur dentalhitec.com.

► clinique : Guido PEDROLI

ORTHODONTIE

retrait du modèle ou lors de la pose. Le problème est identique avec les plâtres plus durs. Une clé de transfert en silicone ; (Fig.24) malléable offre une autre possibilité. Cependant, ce matériau est élastique et libère des

corps gras pouvant contaminer les surfaces de collage, ce qui peut altérer le pouvoir adhésif du composite.

L'utilisation d'une clé de transfert en résine ; (Fig.25) lors d'un autre essai n'a pas

non plus donné les résultats escomptés. Les *septa* interdentaires en résine de la clé de transfert sont gênants ou se brisent sous le fil, ce qui nécessite un travail considérable de la part de l'orthodontiste pour les retirer.

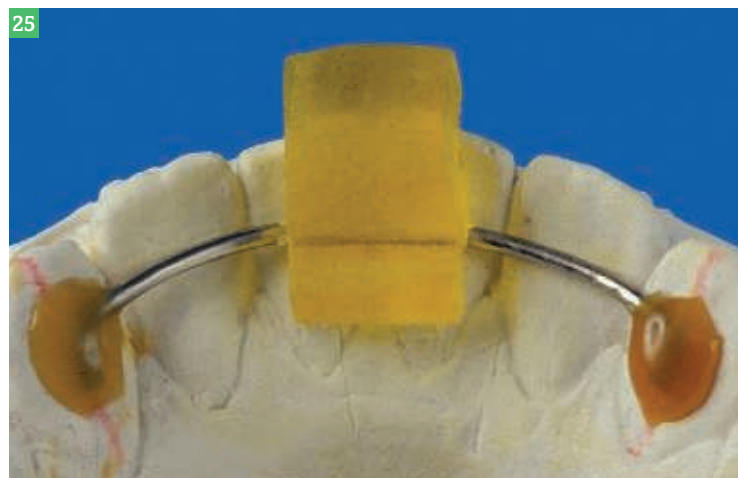
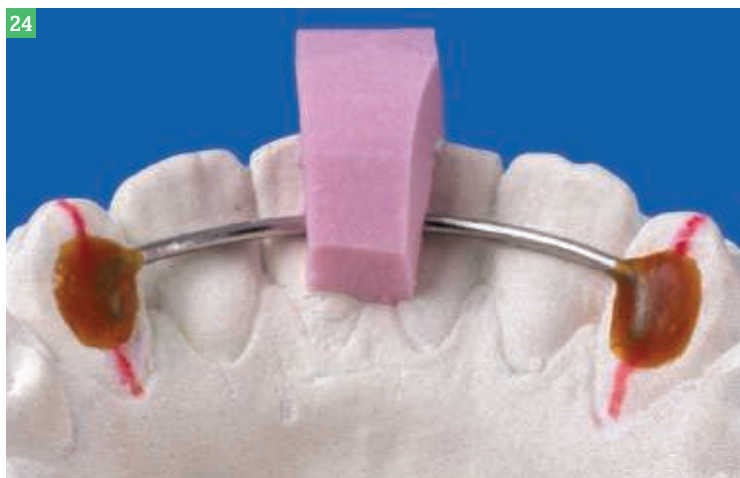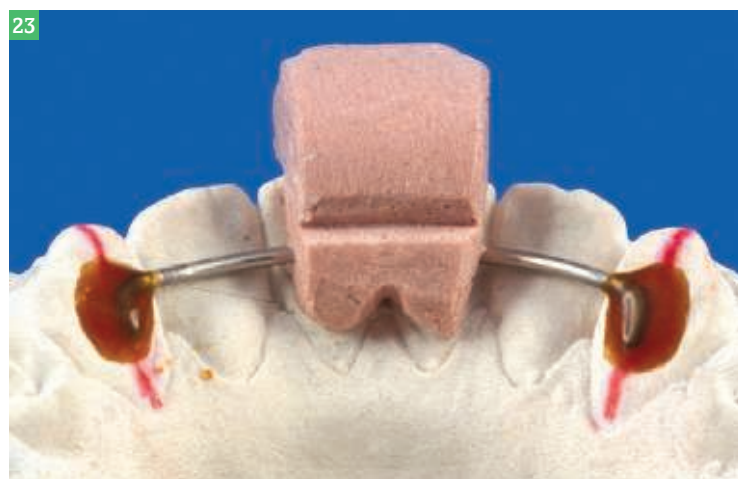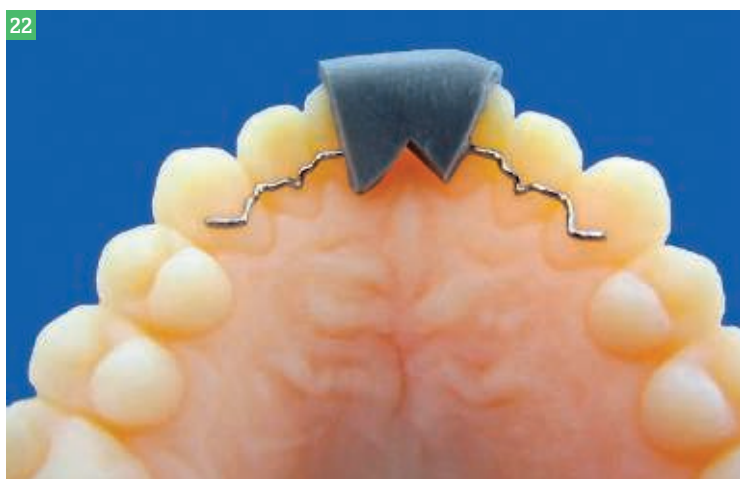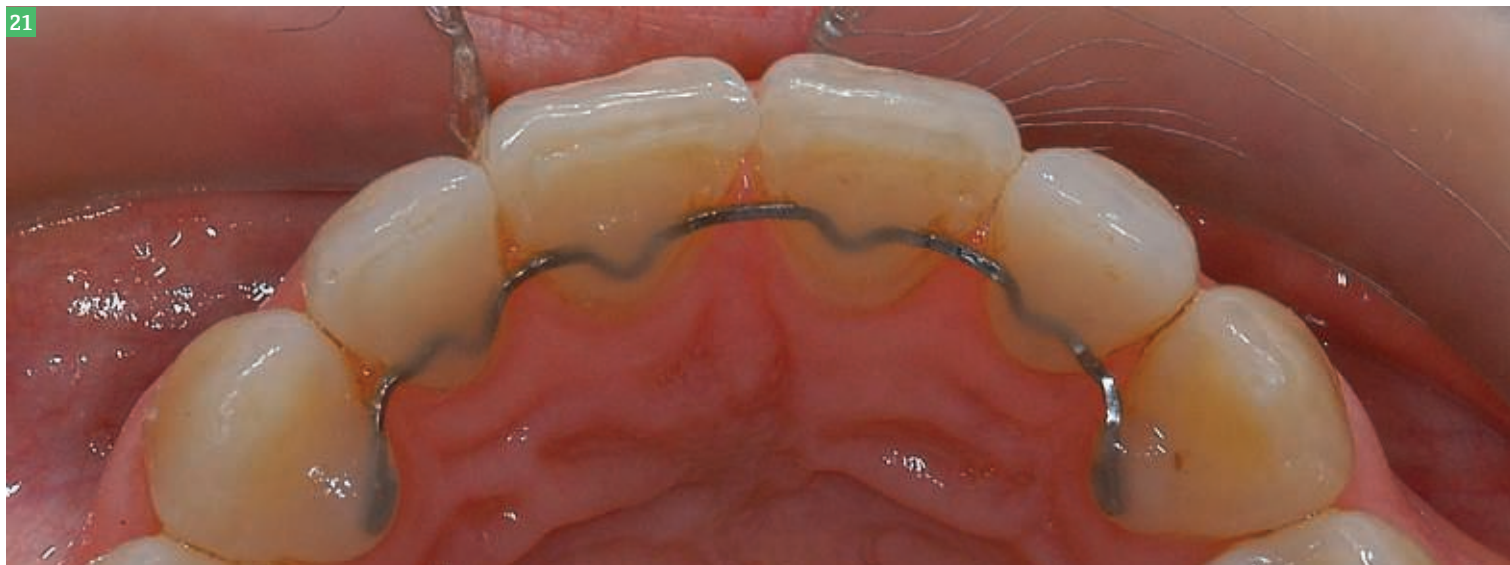Fig.21 : Fil de contention collé.

Fig.22 : Fil de contention digital 3 + 3.
© Th. Bussmann.

Fig.23 : Clé de transfert en plâtre.

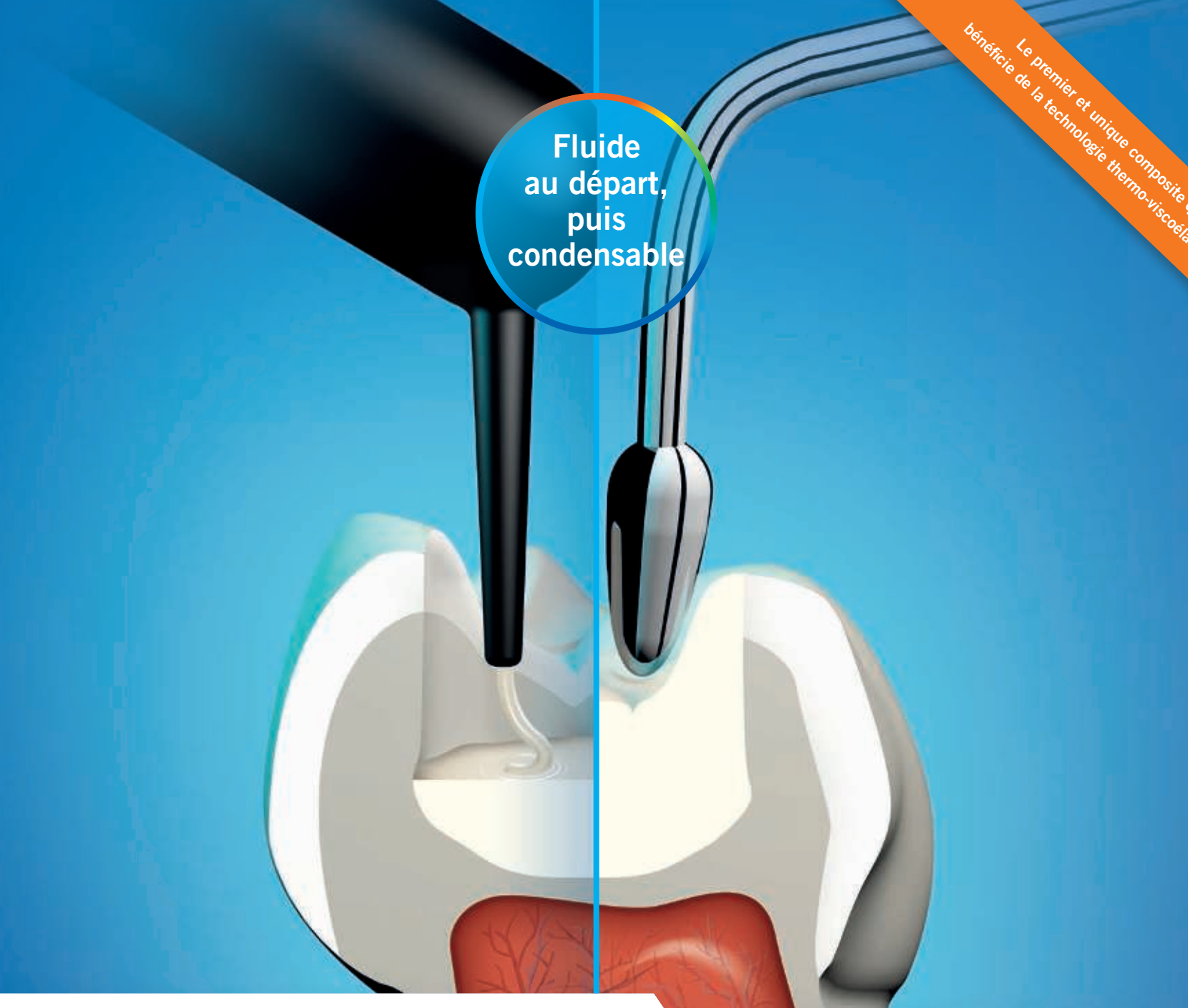Fig.24 : Clé de transfert en silicone.

Fig.25 : Clé de transfert en résine.



Le premier et unique composite qui bénéficie de la technologie thermo-viscoélasticité

Fluide au départ, puis condensable



REUNIT LES AVANTAGES D'UN MATERIAU FLUIDE ET CONDENSABLE

- **Unique et innovateur** – Par le préchauffage le matériau est fluide lors de l'application et devient modelable immédiatement après (technologie thermo-viscoélasticité)
- **Application de qualité élevée** – Le matériau mouille parfaitement les parois et les contre-dépouilles
- **Gain de temps** – Des couches de revêtement ne sont pas nécessaires
- **Manipulation simple** – Restauration bulk de 4 mm et application sans bulles d'air grâce à une canule fine

Dispositif Médical pour soins dentaires réservé aux professionnels de santé, non remboursé par les organismes d'assurance maladie. Lisez attentivement les instructions figurant dans la notice ou sur l'étiquetage avant toute utilisation. **Classe/Organisme certificateur** : IIa/CE 0482. **Fabricant** : VOCO GmbH



Rendez-nous visite
ADF - Paris - Stand : 1N14
27.-30.11.2019

VisColor bulk



VOCO
LES DENTALISTES

► clinique : Guido PEDROLI

ORTHODONTIE

Par ailleurs, les trois clés de transfert présentent les mêmes problèmes. Les fils ronds peuvent se déplacer ; toutes les dents ne sont pas bien visibles et ce n'est qu'après le retrait de la clé de transfert que l'on sait si le fil de contention est effectivement en contact avec toutes les dents.

LA CLÉ DE TRANSFERT « FRANCISCAINE »

Au milieu des années 80 est apparue la

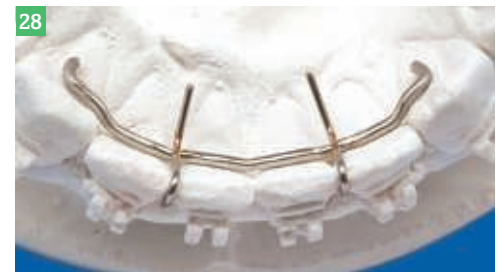
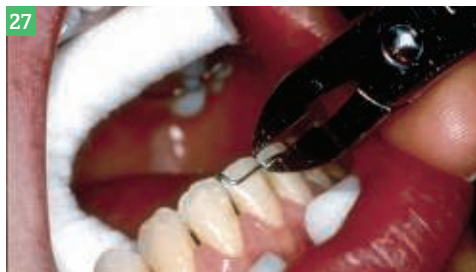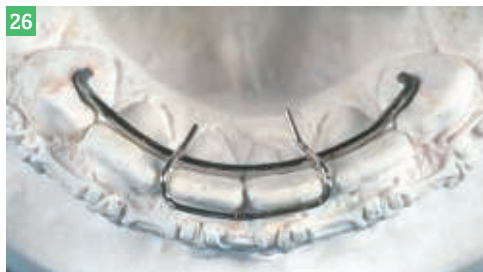clé de transfert « franciscaine » ; (Fig.26) conçue par **Pedroli** et **Hersche**. Elle permet de visualiser toutes les dents et peut être repositionnée sans problème en bouche. Il suffit à l'orthodontiste de fixer la clé « franciscaine » aux bords incisifs avec de la cire molle ou un peu de composite semi-polymérisé. Il a alors les deux mains libres pour procéder au collage. À l'aide d'une pince coupante, il sépare la clé ; (Fig.27) de l'entaille

pratiquée et la retire. Le fil de contention est ainsi idéalement positionné.

Au cours des années 90, la clé « franciscaine » a été quelque peu modifiée. Elle est désormais constituée de deux petits crochets en fil rond d'une épaisseur de 0,45 mm ; (Fig.28). Ceux-ci sont soudés à l'aide des électrodes à main d'une soudeuse par points ; (Fig.29) de sorte que la clé franciscaine ne puisse pas

migrer lors du transfert du modèle en bouche. Cependant, la puissance de soudage ne doit pas être trop élevée afin de faciliter le retrait de la clé « franciscaine » avec une pince de **Weingart**, le risque étant que dans le pire des cas la contention se détache des surfaces de collage. Et comme toujours on doit sabler avec de l'oxyde d'aluminium les parties du fil de contention qui vont être collées ; (Fig.30). ☺

Fig.26 : Clé de transfert « franciscaine ». Fig.27 : À l'aide d'une pince coupante, l'orthodontiste sépare la clé de l'entaille pratiquée et la retire. Fig.28 : Au cours des années 90, la clé franciscaine a été modifiée. Elle est désormais constituée de deux petits crochets en fil rond d'une épaisseur de 0,45 mm. Fig.29 : Les crochets de la clé sont soudés à l'aide des électrodes à main d'une soudeuse par points. Fig.30 : On doit sabler avec de l'oxyde d'aluminium les parties du fil de contention qui vont être collées.



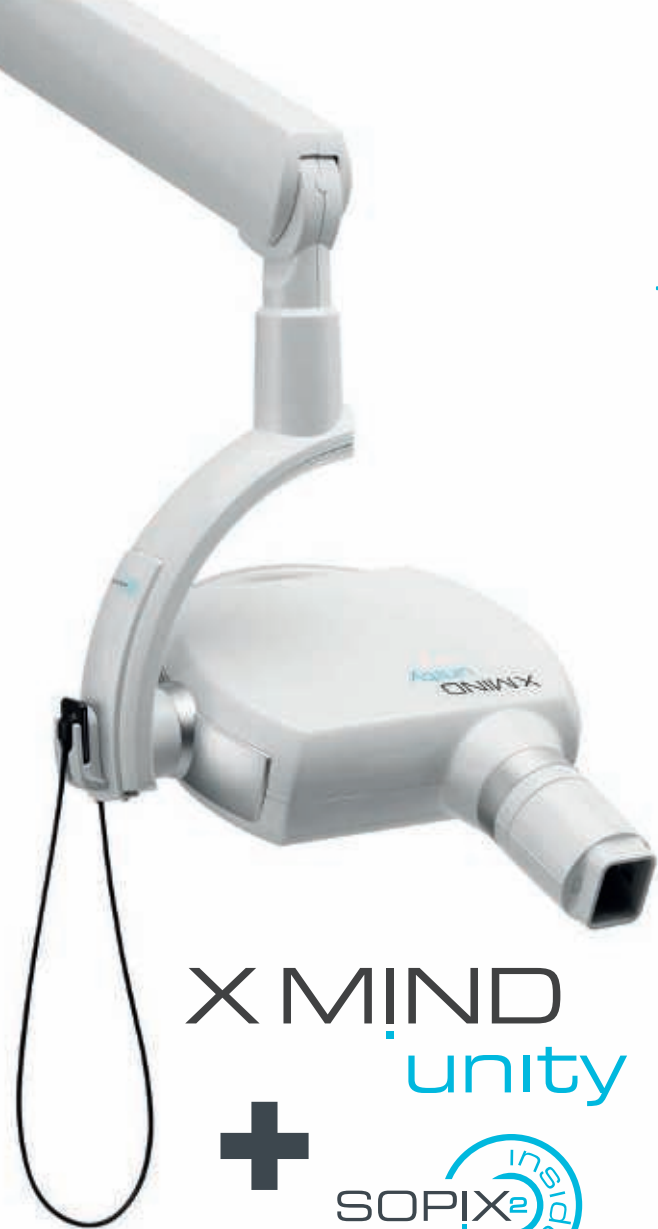la biblio'

- HERSCHE P, PEDROLI G. Kurzkompodium zum propädeutischen Kurs JK III. 1989, Eigenverlag Zahnärztliche Institut der Universität Zürich, Abt. Für Kieferorthopädie und Kinderzahnmedizin.
- PEDROLI G. Skript zum Unterricht der Höheren Fachschule für Zahntechnik, 1987, Eigenverlag Zürich.
- PEDROLI G. Skript zum Unterricht der Höheren Fachschule für Zahntechnik, 2007, Eigenverlag Zürich.
- PEDROLI G. Vortrag, St. Moritzer Fortbildungskurse für Zahnärzte und Kieferorthopäden, 1996.

- PATCAS R, PEDROLI G. Bonding technique for fixed maxillary retainers, *Journal of Orthodontics*, Vol. 39, 2012, 317-322.
- BOOTH FA, EDELMAN JM, PROFFIT WR. Twenty-year followup of patients with permanently bonded mandibular canine-to-canine retainers. *Am J Orthod Dentofacial Orthop* 2008; 133: 170-76.
- DIETRICH P, PATCAS R, PANDIS N, AND ELIADES T. Long-term follow-up of maxillary fixed retention: survival rate and periodontal health, *European Journal of Orthodontics*, 2015, 37-42.
- WOLF M, SCHUMACHER P, JÄGER F,

- JÖRN WEGO, FRITZ U, KORBMACHER-STEINER H, JÄGER A, SCHAUSEIL M. Novel lingual retainer created using CAD/CAM technology. Evaluation of its positioning accuracy. *J Orofac Orthop* 2015 N°2 © Springer-Verlag Berlin Heidelberg.
- STÖCKLI PW und Mitarbeiter. Kompendium St. Moritzer Fortbildungskurse, 1979 und 1986 Eigenverlag.
- ZACHRISON BU, DAHL EH. Long-term Experience with Direct-Bonded Lingual Retainers, *Journal of Clinical Orthodontics*, 1991, Vol. 25, N°10.
- ZACHRISON BU, BUYUKYLMAZ. Recent Advances in Bonding to Gold, Amalgam, and Porcelain, *Journal of Clinical*

- Orthodontics*, 1993, Vol. 27, N°12.
- ZACHRISON BJ. Third-generation mandibular bonded lingual 3-3 retainer. *J Clin Orthod* 1995; 29: 139-48.
- SIFAKAKIS I, PANDIS N, ELIADES T, MAKOU M, KATSAROS C, BOURAUUEL C. *In-vitro* assessment of the forces generated by lingual fixed retainers. *Am J Orthod Dentofacial Orthop* 2011; 139: 144-48.
- CERNY R. Permanent fixed lingual retention. *J Clin Orthod* 2001; 35: 12728-32.
- KATSAROS C, LIVAS C, RENKEMA AM. Unexpected complications of bonded mandibular lingual retainers. *Am J Orthod Dentofacial Orthop* 2007; 132: 6838-41.



X MIND
unity



IT'S TIME FOR
TRUE LOW DOSE¹

ACTEON
MINIMALLY
INVASIVE
SOLUTIONS²



X MIND
trium

TRUE
LOW DOSE

TECHNOLOGIE TRUE LOW DOSE :

- ▶ Jusqu'à 50% de réduction de dose³
- ▶ 3 en 1 : Système permettant des examens panoramiques, 3D et céphalométriques
- ▶ 75 µm : Image à haute résolution pour un diagnostic fiable

**UNE COMBINAISON UNIQUE POUR
UNE PROTECTION OPTIMALE**

- ▶ Les patients reçoivent uniquement la dose nécessaire et adaptée à leur morphologie
- ▶ La technologie ACE pilote le capteur et limite l'émission des rayons X
- ▶ La dose reçue par le patient est consultable sur l'écran de la minuterie après chaque exposition.



1- Il est temps de réduire les doses de rayons X
2- Solutions invasives a minima
3- Rapport basé sur des mesures DAP réalisées avec les paramètres standards X-Mind® trium, soit 90kV-8mA-300 prjs
Sopix : Dispositif médical de classe IIa. CE 0459 (GMED) - Fabricant : Sopro - France
X-Mind® unity : Dispositif médical de classe IIb. CE 0051 (IMQ)
Fabricant : de Götzen - Italie
X-Mind® trium : Dispositif médical de Classe IIb. CE 0051 (IMQ). Fabricant: de Götzen - Italie

Formation SOP sur le numérique

La Société odontologique de Paris organise une journée sur le numérique en omnipratique, le 16 janvier prochain.

La société odontologique de Paris propose une journée scientifique « TV en direct » sur le thème du numérique en omnipratique, le 16 janvier à Paris. Une séance de formation animée par les Drs Stéphane Cazier, Jean François Chouraqui, Mathilde Jalladaud et Corinne Touboul. Cette journée de formation continue sera constituée de cinq interventions réalisées en direct avec les techniques numériques.

Cette journée organisée sous la responsabilité scientifique du Dr Jean-François Chouraqui permettra de montrer aux omnipraticiens que les techniques numériques ne sont ni complexes ni longues et peuvent être intégrées dans une pratique quotidienne. Cinq traitements seront réalisés sans préparation préalable sur des patients, et sous les yeux des participants.

Le Dr Stéphane Cazier réalisera un onlay céramique en technique CFAO directe. Il montrera comment, en une seule séance, il est possible de réaliser l'anesthésie, la préparation, l'empreinte, la conception et la réalisation de l'onlay, sa caractérisation et sa mise en place.

« L'un des avantages du direct consiste à montrer sans tricher qu'il est tout à fait possible de réaliser le traitement de A à Z dans une même unité de temps », note Jean-François Chouraqui. Il présentera lors de cette journée la possibilité offerte par le numérique dans la réalisation d'une prothèse conjointe temporaire par impression 3D de matériaux composites.

Une troisième intervention dévoilera le travail de collaboration entre le praticien et Samuel Maurice, technicien du laboratoire Ergoat. L'objectif sera d'illustrer la prise d'empreinte au cabinet, la modélisation par un prothésiste externe et la fabrication au cabinet. « Nous souhaitons montrer que le numérique permet de renforcer la relation praticien-technicien », souligne Jean-François Chouraqui.

Corinne Touboul présentera un cas de chirurgie implantaire guidée. Elle utilisera les données radiologiques et l'enregistrement numérique des surfaces dentaires pour concevoir un guide chirurgical qui sera fabriqué au cabinet par impression 3D. Elle utilisera ce guide pour placer un implant et concevoir la prothèse transitoire, si une mise en charge immédiate est envisageable.


COURONNE EN CFAO

Une dernière intervention exposera la réalisation d'une couronne unitaire



céramique en CFAO. L'objectif consistera à montrer la possibilité de réaliser ce type de couronne avec un maquillage esthétique et une intégration parfaite dans la bouche du patient. Pour faire le lien entre les opérateurs (Jean-François Chouraqui, Corinne Touboul, Stéphane Cazier, Samuel Maurice) et les participants qui assisteront à ces réalisations à la Maison de la chimie, Mathilde Jalladaud tiendra le rôle de « maître de cérémonie ». Elle permettra un échange en direct entre les participants rassemblés à la Maison de la chimie et les intervenants.

« Cette journée est destinée à tout omnipraticien intéressé par les évolutions que le numérique autorise dans notre pratique quotidienne, qu'il désire ou non s'en équiper. Mais je suis sûr qu'elle apportera aussi de nouvelles clefs sur l'utilisation de ces techniques aux praticiens déjà équipés en numérique », confie à la SOP Jean-François Chouraqui. ↻

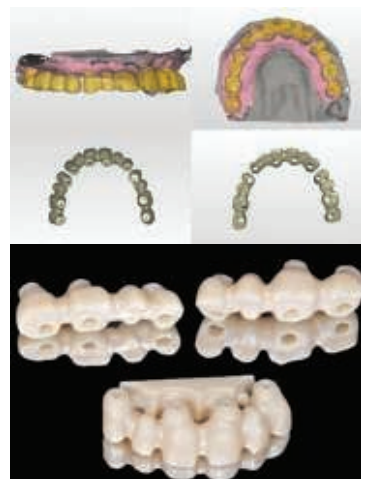

informations

- Jeudi 16 janvier 2020
- 9 h à 17 h 30
- Maison de la chimie
28bis rue Saint Dominique
75116 Paris

SOP

- Tél. : 01 42 09 29 13
- @ : secretariat@sop.asso.fr



Programme

- Réalisation d'un onlay céramique en technique directe.
- Réalisation d'une prothèse provisoire par impression 3D de matériaux composites.
- Exemple de travail à distance avec un prothésiste pour les cas complexes.

Objectifs de la formation

- Réalisation d'un guide chirurgical implantaire à partir de techniques numériques et pose d'implant.
- Réalisation d'une couronne unitaire en CFAO.
- Présenter les apports du numérique au quotidien.
- Démontrer la facilité d'utilisation de ces techniques.
- Démystifier les étapes opératoires.
- Présenter une méthode simple pour sécuriser les chirurgies implantaires.



Les conférenciers et opérateurs, de gauche à droite, Drs Stéphane Cazier, Jean-François Chouraqui, Mathilde Jalladaud et Corinne Touboul.

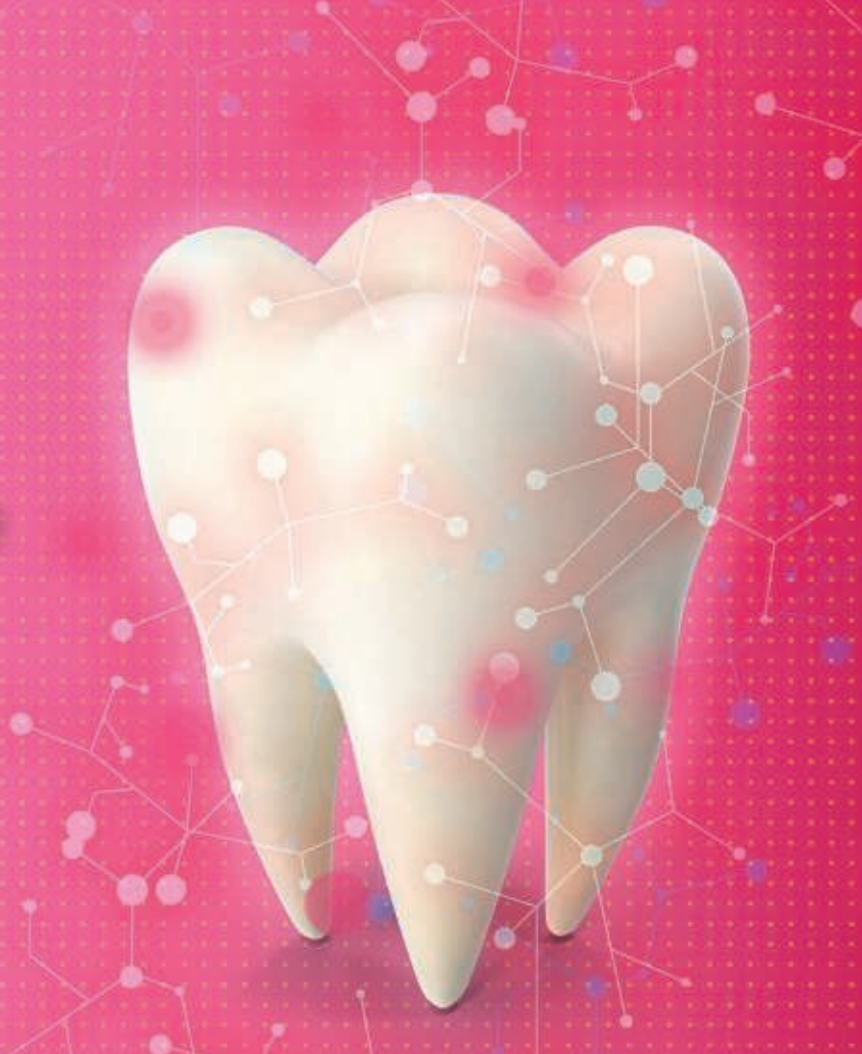IMAGES DIFFUSÉES EN DIRECT

Une équipe de tournage filmera les opérateurs au cabinet dentaire. Les images seront diffusées en direct, sur un grand écran, à la Maison de la chimie. Plusieurs types de captations seront diffusées : des images endo-buccales issues d'un microscope opératoire et provenant de la radiographie et des prises de vue des cameramen.



Solution globale numérique

Ce scanner intra-oral permet plusieurs applications : implanto-portée, dento-portée, orthodontique et chirurgie guidée.

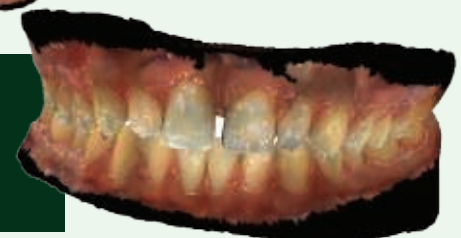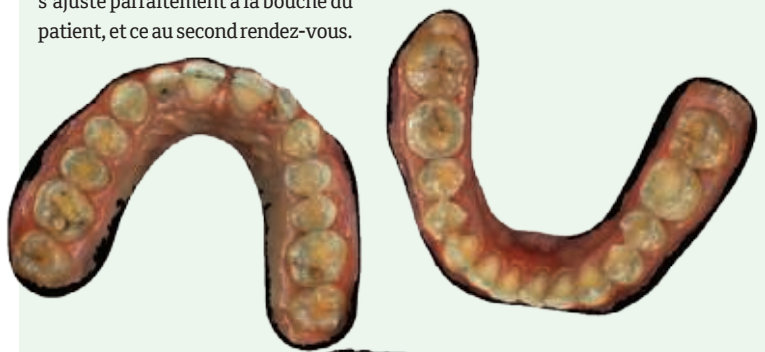
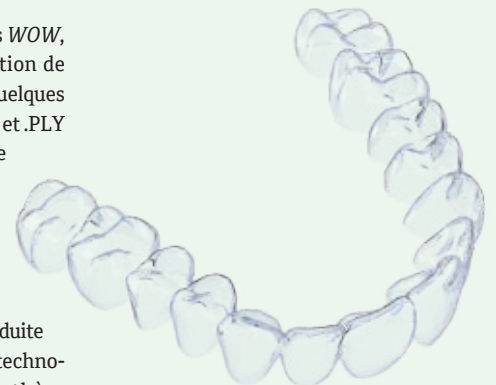


Biotech Dental offre une solution globale permettant à tous les praticiens d'élargir leur champ de compétence et de proposer aux patients des produits et services 100 % numériques. Compatible avec les applications implanto-portée, dento-portée, orthodontique et chirurgie guidée, WOW devient la porte d'entrée vers un univers d'innovation et de performance.

Ce scanner intra-oral vous emmène vers un monde sans barrière entre pratique dentaire, orthodontie, implantologie et prothèse. Avec une prise en main simplifiée, le scanner guide le chirurgien-dentiste vers la pratique de l'orthodontie. Ainsi, depuis une prise d'empreintes réalisée en quelques minutes, le praticien envoie un fichier numérique directement vers la solution d'orthodontie invisible *Smilers*. Il est alors mis en relation avec les orthodontistes *Smilers* qui l'accompagnent dans la définition d'un plan de traitement orthodontique.

PROTHÈSE AMOVIBLE

À partir d'empreintes optiques *WOW*, le praticien accède à la solution de prothèse amovible *Circle*. En quelques clics, il envoie les fichiers .STL et .PLY sur son interface *web* gratuite *Circle*. Il sélectionne son plan de traitement en ligne et passe sa commande prothétique à son laboratoire. Sous cinq jours ouvrés, il reçoit une prothèse 100 % sur mesure, produite en France. Conçue grâce à la technologie de design *Circle*, la prothèse s'ajuste parfaitement à la bouche du patient, et ce au second rendez-vous.

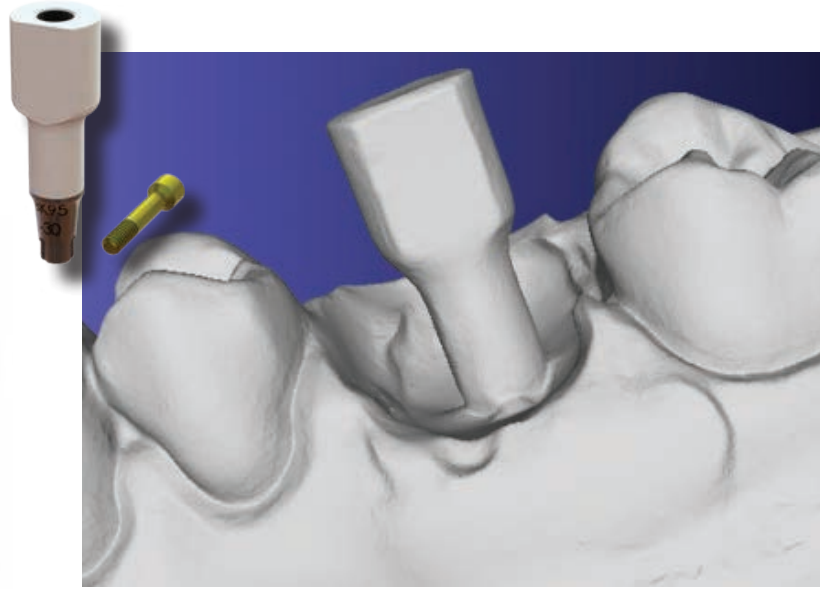
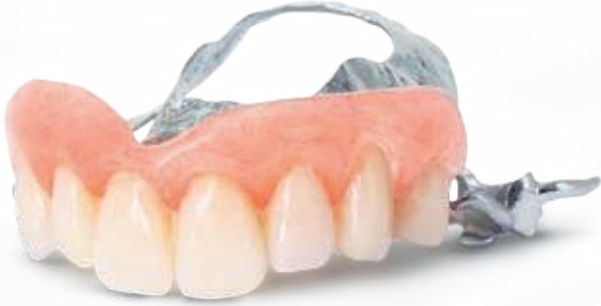

Biotech Dental

Tél. : 04 90 44 60 60 - @ : info@biotech-dental.com - 3 w : biotech-dental.com

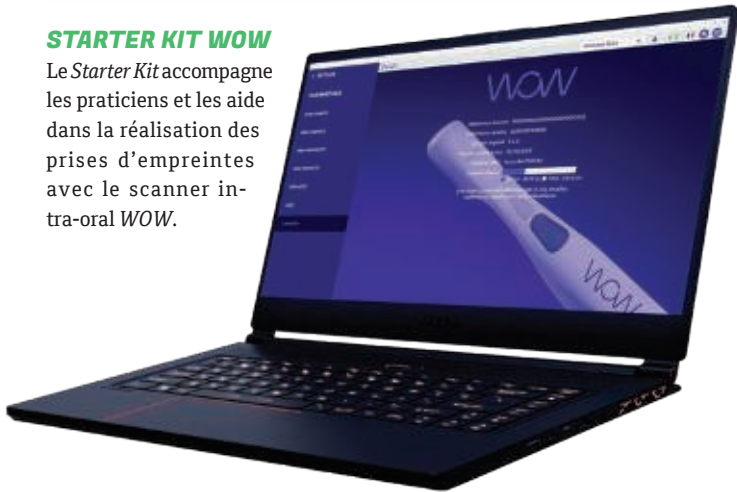IMPLANTOLOGIE

WOW permet d'accéder à tous les produits implantaires de *Biotech Dental*. Grâce à un *scan body* spécifique, le praticien saisit numériquement la position, l'inclinaison et l'orientation de l'implant en tenant compte du reste de la dentition et des tissus mous. Il fabrique des piliers personnalisés et des pièces prothétiques adaptées à la morphologie de son patient.



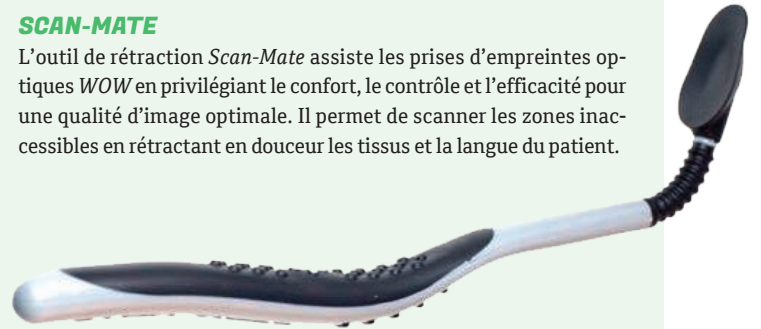STARTER KIT WOW

Le *Starter Kit* accompagne les praticiens et les aide dans la réalisation des prises d'empreintes avec le scanner intra-oral *WOW*.



SCAN-MATE

L'outil de rétraction *Scan-Mate* assiste les prises d'empreintes optiques *WOW* en privilégiant le confort, le contrôle et l'efficacité pour une qualité d'image optimale. Il permet de scanner les zones inaccessibles en rétractant en douceur les tissus et la langue du patient.



GANTS NOIRS

La couleur noire permet de conserver une haute qualité de scannage et évite toute réverbération de la lumière et les reflets.

GUIDES DE SCANNAGE

Le scanner intra-oral requiert une hauteur de scannage entre 10 mm et 21 mm. Afin de faciliter les prises de scan, trois guides de scannage d'une hauteur fixe de 10 mm et autoclavables jusqu'à 60 cycles sont proposés. Les guides permettent d'être au contact dentaire, facilitant ainsi le scannage. Trois longueurs de guides sont disponibles, en fonction de la pratique et des préférences du chirurgien-dentiste.

Simple d'utilisation, les guides de scannage se glissent sur la tête de la pièce à main. Il est recommandé d'utiliser systématiquement un guide, sauf pour scanner des limites cervicales, mésiales ou distales ou des préparations gingivales. ☺



► événement

CIDAE

Congrès international de dentisterie adhésive et esthétique

La 6^e édition du CIDAE se tiendra du 12 au 14 décembre, à Bruxelles.

Lancé en 2009, le CIDAE est un congrès de référence dans le domaine de la dentisterie adhésive et esthétique. Ce rendez-vous international majeur de l'odontologie avait accueilli lors de la précédente édition 1 000 participants de

plus de 14 pays. Organisé durant trois jours au Square Meeting Center de Bruxelles, le 6^e CIDAE présente des conférences traduites en français et en anglais. Pour son dixième anniversaire, le symposium propose une après-midi de pré-congrès dans le cadre d'une *Master Class*. ↻

informations

Dates : 12, 13 et 14 décembre 2019

Lieu : Square Meeting Center - Rue Mont des Arts - Bruxelles

Renseignements : <https://cidae.be/>

MASTER CLASS DU CONGRÈS

Le diagnostic fonctionnel : un impératif pour la restauration des dentures usées

Francesca VAILATI (Italie)

Pratique privée dédiée à la dentisterie esthétique et restauratrice (Genève)
Publication d'articles sur la dentisterie restauratrice et implantaire
Conférences sur les restaurations adhésives



Francesca VAILATI

Francesca Vailati nous expliquera au travers de deux cas cliniques comment appréhender la gestion de cas d'usures dentaires. Elle sera entourée pour l'occasion de spécialistes qu'elle a choisis en fonction de leurs expertises pour compléter sa gestion de ce type de traitement.

À la fin de la séance, le congressiste sera capable :

- de dépister les mastications verticales et les mastications horizontales,
- de distinguer les situations où l'orthodontie peut améliorer le pronostic du traitement,
- d'établir un plan de traitement adapté en fonction du diagnostic fonctionnel initial,
- d'anticiper le choix des matériaux de restauration en fonction de l'environnement fonctionnel.



Sellerie Souple KaVo RELAXline

Faites plaisir à vos sens avec la teinte Agave

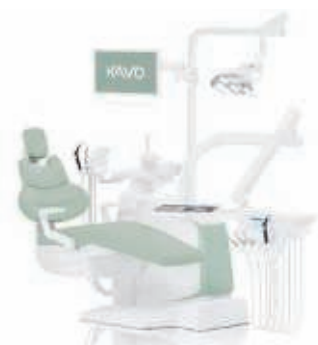

Design exclusif – confort exceptionnel

Agave : la nouvelle couleur de la gamme RELAXline de KaVo

Une agréable sensation de fraîcheur et une couleur naturelle - Agave - un design remarquable.

Découvrez le confort inégalé de la sellerie souple RELAXline, recouverte d'un cuir souple et lisse. Elle s'adapte à la morphologie de chaque patient. Vos patients vous diront : "Je ne me suis jamais senti aussi bien chez le dentiste, même pendant un traitement"



KaVo ESTETICA™ E70/E80 Vision

Pour plus d'informations rendez-vous sur notre site internet
www.kavo.com/fr

KaVo Dental SAS | Imm. Cap de Seine | 45-47 Bd. Paul Vaillant Couturier Iry-sur-Seine | France

KAVO
Dental Excellence

► événement

CIDAE

Le diagnostic fonctionnel : un impératif pour la restauration des dentures usées

> point de vue expert bio-matériaux

Jean-Pierre ATTAL (France)

Maître de conférences des universités

Praticien hospitalier (hôpital Charles Foix - université Paris Descartes)

Directeur de PlatiNum

Responsable du master ingénierie de la santé, biomatériaux
(université Paris Descartes)

> point de vue expert orthodontiste

Christine MULLER (France)

Orthodontiste - Paris



Jean-Pierre
ATTAL



Christine
MULLER

Polymères CAD/CAM comme option de prétraitement innovant pour les réhabilitations complexes

Daniel EDELHOFF (Allemagne)

Directeur et président du département de prothèse à l'école
dentaire Ludwig-Maximilians (université à Munich)

Directeur et président du département de prothèse et
des matériaux dentaires (université Ludwig-Maximilians (LMU) - Munich)

Membre du conseil d'administration de prothèse et président
de l'Association of Dental Technology (ADT)

Membre du conseil consultatif de la DGPro, membre associé de l'American Academy
of Esthetic Dentistry (AAED) et de l'International College of Dentists (ICD)



Daniel
EDELHOFF

Les technologies numériques offrent un accès à plus d'informations diagnostiques et permettent une plus grande prévisibilité. Avec le transfert dans les matériaux monolithiques polymères, des options innovantes pour l'évaluation clinique de l'esthétique et de la fonction sont disponibles. Les projets par *mock-ups* bimaxillaires fabriqués par CAD/CAM permettent d'explorer l'objectif final du traitement avec des essais réversibles. Basés sur la facilité de déplacer des projets prothétiques, les pré-traitements chirurgicaux, parodontaux et réparateurs peuvent être intégrés dans cette période. Le transfert en restaurations définitives peut être divisé en plusieurs étapes de traitement minimisant les facteurs de risque dans les réhabilitations complexes.

Composites postérieurs, du point de vue de la marge

Romain CHERON (Suisse)

Master II de biomatériaux

Ancien assistant hospitalo-universitaire en
biomatériaux et prothèse (Paris)

Ancien attaché de consultation en biomimétique (Paris)

Pratique privée (Genève)



Romain
CHERON

À l'heure de la préservation tissulaire et du développement des produits de collage à la dent, on peut facilement « faire tenir sans tailler »... Mais est-ce là le seul enjeu ? Le vrai défi réside en réalité surtout dans la pérennité des marges et la physiologie de la restauration. La marge ; c'est par elle que démarrent les colorations, les infiltrations bactériennes ou les décollements. C'est également là que s'initie l'émergence d'un profil anatomique, esthétique et physiologique. Au travers de divers cas cliniques, nous reviendrons sur le matériel, les matériaux mais également les protocoles qui aident à optimiser la qualité de nos soins conservateurs. Nous verrons ainsi que la démarche appliquée aux étapes de la technique directe s'illustre parfaitement pour les restaurations indirectes.

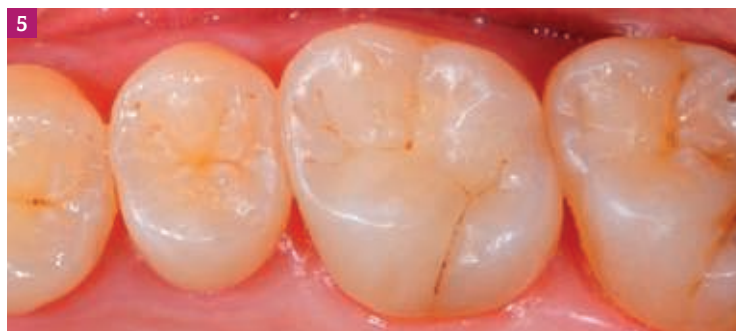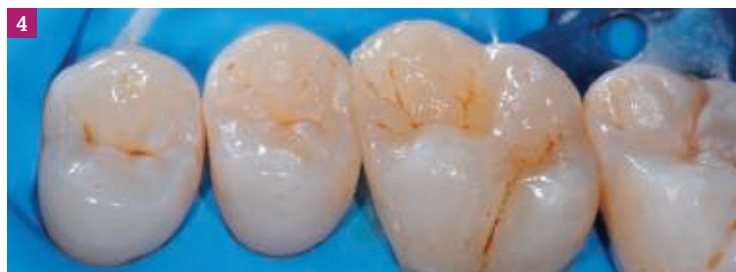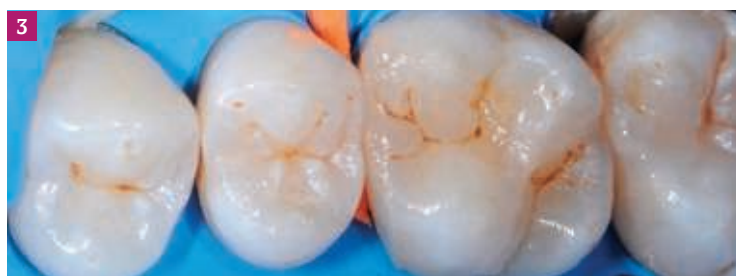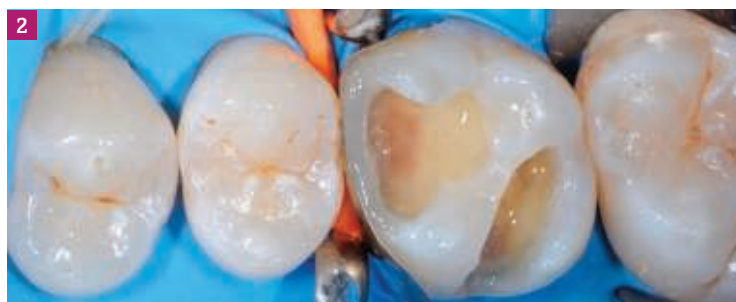


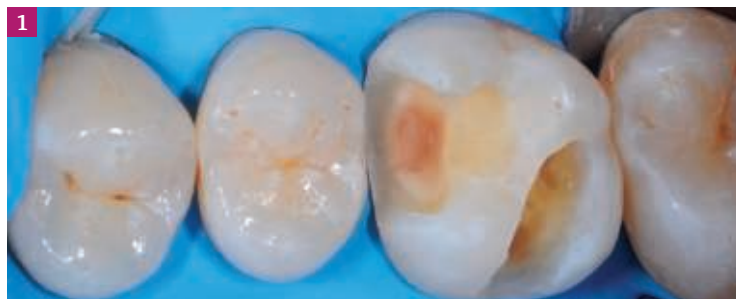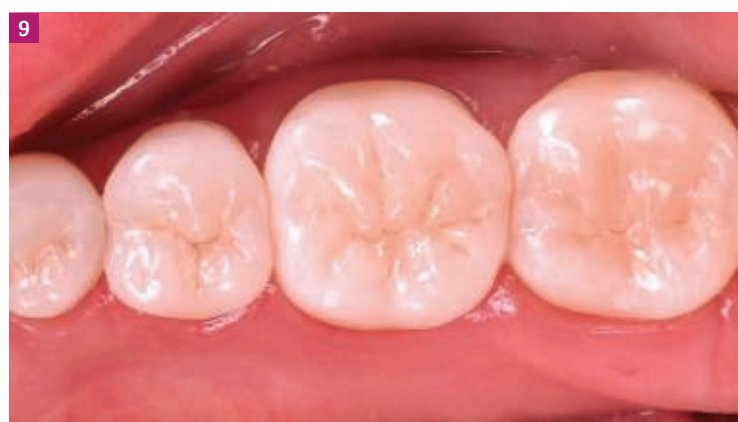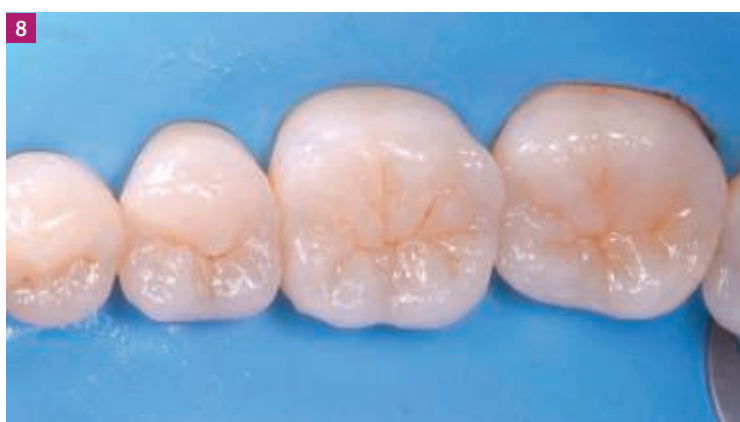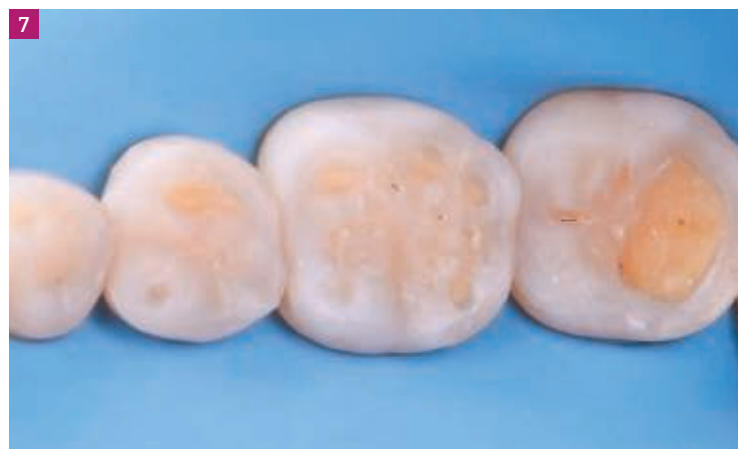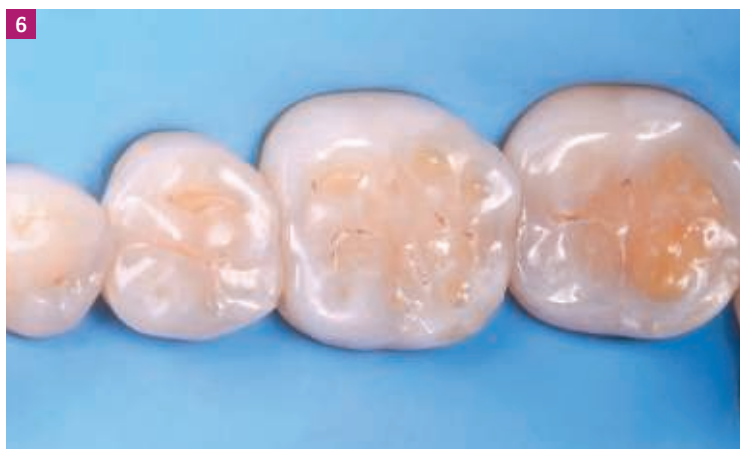Fig.1 : Situation initiale d'une cavité de Classe II sur une première molaire maxillaire.
Fig.2 : Un placement adéquat de la matrice, du coin et de l'anneau permet de guider l'anatomie proximale, tout en aidant à l'adaptation marginale. Fig.3 : Après le montage du mur proximal, la cavité est obturée selon le même protocole qu'une Classe I. Fig.4 : Le polissage concerne ensuite essentiellement les marges axiales et la crête marginale. Fig.5 : Vue postopératoire.
Fig.6 : Situation initiale : les faces occlusales sont érodées et exposent de larges plages dentinaires, surtout sur la deuxième molaire. Fig.7 : Les surfaces sont simplement nettoyées et sablées à l'Alumine 27 microns. Fig.8 : Montage du composite en technique directe.
Fig.9 : Vue postopératoire après réglage de l'occlusion et polissage.



CRÉÉ PAR SDI

POLA

SYSTÈME AVANCÉ DE
BLANCHIMENT DES DENTS

PLUS BLANC.
PLUS LUMINEUX.
POUR VOUS.

EMMENER CHEZ SOI UN SYSTÈME D'ÉCLAIRCISSEMENT
DES DENTS EN AMBULATOIRE

POLADAY

- Disponible avec peroxyde d'hydrogène à 3% et 6%

POLANIGHT

- Disponible avec peroxyde de carbamide à 10% et 16%



COMPOSITES | VERRES IONOMÈRE | BLANCHIMENT
APPAREILS | CIMENTS | ADHÉSIFS | RIVA STAR
MORDANÇAGE | SEALANT | AMALGAMES | ACCESSOIRES

SDI DENTAL LIMITED

appel gratuit 00800 022 55 734

REJOIGNEZ-NOUS SUR
[FACEBOOK.COM/SDIFRANCE](https://www.facebook.com/sdifrance)



YOUR
SMILE.
OUR
VISION.

► événement

CIDAE

L'approche paro-prothétique de la zone du sourire

Mirela FERARU (Israël)

Diplômée de la faculté dentaire de l'université de Timisoara (Roumanie - 2005)

Membre de la Clinique Bichacho à Tel Aviv (Israël - 2009)

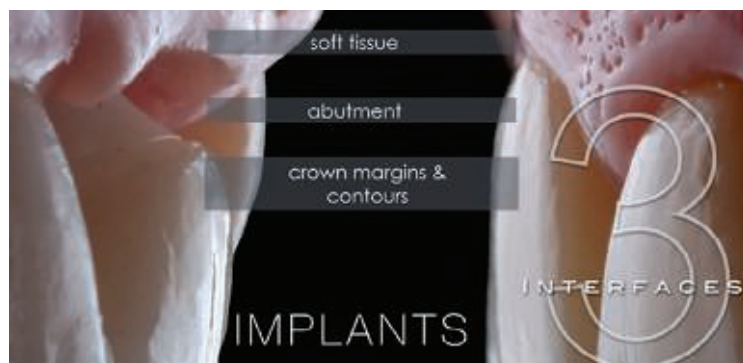
Spécialiste de la dentisterie esthétique paro-prothétique, notamment des traitements de chirurgie réparatrice et paroplastique Publications et conférences internationales sur les traitements adhésifs en dentisterie restauratrice et les solutions interdisciplinaires des concepts et traitements paro-prothétiques

Auteure du livre *Dental Visualization* (Quintessence Publishing)



Mirela
FERARU

Dans le but d'obtenir un résultat esthétique harmonieux dans les restaurations indirectes en secteur esthétique, le praticien doit non seulement choisir le matériau de restauration, mais également prévoir l'intégration de l'ensemble de la restauration avec les tissus environnants, que ce soit pour une dent naturelle ou un implant. Grâce à une série de cas cliniques, les nouvelles approches, concepts et techniques seront présentés, expliqués en détail et analysés de façon critique, sachant que des résultats fonctionnels et esthétiques prévisibles sont l'objectif ultime.



Espace implantaire et intégration prothétique dans la zone esthétique

Gustavo GIORDANI (Brésil)

Chirurgien maxillo-facial et oral

Diplômé de l'université Paulista (UNIP)

Diplôme supérieur en chirurgie orale et maxillo-faciale, en implantologie et en chirurgie plastique parodontale Association en chirurgie implantaire et parodontale avec le Dr Éric VAN DOOREN d'Anvers (Belgique)

Aujourd'hui, la réhabilitation esthétique nécessite une interaction multidisciplinaire de plus en plus intense. Des spécialités distinctes conduisent souvent à une insatisfaction des patients concernant le résultat final. La planification, avec le mariage entre l'esthétique rose et blanc, est la grande clé de la prévisibilité et du succès des cas. La mise en place de la restauration esthétique nécessite une approche d'équipe minutieuse, approfondie et concise. La conception correcte de la marge gingivale affectera de manière significative l'aspect global des restaurations, et le développement des papilles interdentaires festonnées est également primordial au succès de la restauration. La morphologie dentaire ne peut être rétablie que de manière naturelle lorsque le tissu mou est compatible avec les critères esthétiques. Par conséquent, la parodontie est un outil très important et indispensable pour atteindre l'excellence dans la zone esthétique combinant le rose avec une esthétique blanche.



Gustavo
GIORDANI



Résine composite pour les dents antérieures : quand, pourquoi et comment ?


Thiago OTTOBONI (Brésil)

Master en dentisterie restauratrice

Spécialiste en dentisterie réparatrice (UNOPAR)

Clinique privée à Blumenau SC

Auteur de chapitres de livres et d'articles en dentisterie réparatrice



Thiago
OTTOBONI

La dentisterie moderne est capable d'offrir plusieurs types de traitements et les résines composites jouent un rôle important dans la routine clinique. Au cours de la présentation, nous indiquerons quand, pourquoi et comment nous utilisons la résine composite dans les dents antérieures. Nous combinerons la planification de traitement, la couleur et la stratification de la résine composite et détaillerons comment réaliser un bon polissage pour obtenir un grand lustre et le maintien de la résine composite pour avoir un cycle de reconstruction durable, en faisant des repolissages, des réparations et des substitutions seulement lorsque c'est vraiment nécessaire.

Restaurations partielles céramiques dans les régions antérieures, comment éviter les échecs !

Marco GRESNIGT (Pays-Bas)

Diplômé summa Cum Laude en 2005

(université de Groningue - Pays-Bas)

Doctorat en évaluation clinique et en laboratoire sur les facettes stratifiées (2012)

Praticien dans un centre de soins spécialisé

Conférences au *Center for Dentistry and Oral Hygiene* responsable des restaurations directes et enseignement en maîtrise dans un programme spécialisé sur l'esthétique et la dentisterie prothétique



Marco
GRESNIGT

Les facettes ont en général une bonne durée à long terme, mais parfois ce sont des échecs pour différentes raisons. Dans cette conférence, nous couvrirons la procédure étape par étape de la mise en place de facettes stratifiées. Nous nous concentrerons sur certains échecs communs et donnerons quelques aperçus dans nos études. Certains aspects seront développés : les préparations, *IDS* (*immediate dentin sealing*), ce qu'il faut faire des restaurations existantes, l'assemblage et le conditionnement de la dent et de la céramique. Cette conférence contiendra non seulement des images cliniques, mais sera aussi basée sur des recherches scientifiques solides, des procédures étape par étape et quelques messages intéressants à rapporter à la maison !



Approche prévisible et reproductible lors de la réfection d'un sourire : le défi d'un travail d'équipe

Stefan KOUBI (France)
Maître de conférences des universités dans le service d'odontologie restauratrice et conservatrice de la faculté de chirurgie dentaire de Marseille depuis 2008
Docteur en sciences odontologiques (Phd) (2011)
Pratique privée à Marseille et Paris dédiée à la réhabilitation du sourire et au traitement de l'usure
Membre actif du groupe *Style italiano* en charge des thérapeutiques indirectes depuis 2012
Fondateur de l'Institut de la facette (2013)



Stefan
KOUBI

Hilal KUDAY (Turquie)
Diplôme de technicien dentaire de l'université d'Istanbul.
Pratique dans son propre centre de formation et laboratoire



Hilal
KUDAY

Le défi de la zone esthétique doit toujours suivre un protocole prévisible car il n'y a pas de place pour l'échec dans ce domaine crucial. Quelle sera la complexité de la situation clinique (*dentition usée, implantologie*) ? Le praticien doit utiliser une méthodologie globale avec une philosophie simple capable de guider le traitement au cours de l'étape clinique différente. Le but de cette séance est de suggérer une méthode précise et reproductible qui simplifie le traitement des troubles cosmétiques et fonctionnels

(*dentition usée*). Une cire et une maquette sont principalement utilisées pour concevoir des résultats esthétiques, puis utilisées comme guide (*préparation à travers la maquette ou la cire en place apte à la préparation des dents antérieures*). Le flux de travail analogique et numérique sera présenté et comparé. La technique peut également être utilisée sur les surfaces occlusales postérieures des dents. Cela fournira non seulement la nouvelle dimension verticale exacte de l'occlusion, mais aussi laissera le dentiste l'utiliser comme un guide pour contrôler précisément la préparation occlusale simultanément avec la préparation buccale. L'implantologie guidée sera présentée comme un troisième sujet pour mettre en évidence le besoin de dentisterie guidée également pour la connexion implant/connection de la prothèse.

Le programme

MASTER CLASS : 3 STEP TECHNIC
JEUDI 12 DÉCEMBRE


- 14 h - 15 h 30 - F. VAILATI et invités (C. MULLER et J.-P. ATTAL)
Le diagnostic fonctionnel : un impératif pour la restauration des dentures usées
- 15 h 30 - 16 h - Pause café
- 16 h - 17 h 30 - F. VAILATI et invités (C. MULLER et J.-P. ATTAL)
Le diagnostic fonctionnel : un impératif pour la restauration des dentures usées

VENDREDI 13 DÉCEMBRE

- 8 h - 9 h - Accueil et petit-déjeuner
- 9 h - 9 h 15 - Mots de bienvenue et présentation de la conférence par A. PERCEVAL (président du CIDAE 2019)
- 9 h 15 - 10 h 35 - M. GRESNIGT : Restaurations partielles céramiques dans les régions antérieures, comment éviter les échecs !
- 10 h 45 - 11 h 15 - Pause café
- 11 h 15 - 12 h 35 - D. EDELHOFF : Polymères CAD/CAM comme option de prétraitement innovant pour les réhabilitations complexes
- 12 h 45 - 14 h 15 - Lunch " Walking Dinner " dans le Hall Expo 2
- 14 h 15 - 15 h 35 - T. OTTOBONI : Résine composite pour les dents antérieures - quand, pourquoi et comment ?
- 15 h 45 - 16 h 15 - Pause café
- 16 h 15 - 17 h 35 - R. CHERON : Composites postérieurs - du point de vue de la marge
- 18 h 00 - 18 h 30 - L'apéritif CIDAE

SAMEDI 14 DÉCEMBRE

- 8 h 30 - 9 h - Petit-déjeuner
- 9 h 00 - 10 h 30 - M. FERARU : L'approche paro-prothétique de la zone du sourire
- 10 h 30 - 11 h 00 - Pause café
- 11 h 00 - 12 h 30 - G. GIORDANI : Espace implantaire et intégration prothétique dans la zone esthétique
- 12 h 30 - 14 h 00 - Lunch " Walking Dinner » dans le Hall Expo 2
- 14 h 00 - 16 h 30 - S. KOUBI et H. KUDAY : Approche prévisible et reproductible lors de la réfection d'un sourire : le défi d'un travail d'équipe
- 16 h 30 - Clôture du congrès
- 20 h 00 - 22 h 30 Dîner de gala - Théâtre du Vaudeville
- 22 h 30 Party - Théâtre du Vaudeville



► Les petites annonces

ÉCHANGES ENTRE PROFESSIONNELS

Pour un maximum de visibilité, le service « Petites Annonces » de Dentoscope vous propose ses formules « TOUT COMPRIS ». Rendez-vous sur : edp-dentaire.fr/petites-annonces pour connaître toutes les modalités !

OFFRE D'EMPLOI

2019-07-24-1 / 28 - DREUX

Situé à 1 h de Paris, 45 min de la gare Montparnasse, cabinet moderne avec Meopa recherche chirurgien-dentiste salarié(e) en omnipratique, 35 heures, cadre de travail agréable, structure moderne, personnel dynamique, 3 fauteuils, 2 assistantes, 1 secrétaire.

Tél. : 02 37 46 61 18

@ : drblochlaurentpascal@orange.fr

2019-01-29-4 / 36 - CHÂTEAURoux

Recherche collaborateur/trice, cabinet fort potentiel Châteauroux, 10 min. à pied de la gare, région en pleine expansion, plateau de 200 m². Rdc bien équipé et bien entretenu, (radio Sirona, Trios 3Shape, chaîne de stérilisation Gamasonic, compresseur Dürr Dental Dental...), place parking privé en sous-sol, logement de fonction de 120 m² au 1^{er} étage, accessibilité handicapés aux normes ERP, 3 salles de soins avec 3 fauteuils, possibilité 5, salle motivation hygiène, 2 assistantes et 2 secrétaires à temps plein. Opportunité à saisir. CDI. Exp. : + de 3 ans.

@ : beatriceclarisse@yahoo.com

Collaboration

2019-04-28-1 / 06 - NICE

Le laboratoire Bernard est le partenaire des chirurgiens-dentistes soucieux d'avoir des implants adaptés à chaque situation, sans retouche, avec des matériaux aux normes CE uniquement, dans des délais rapides. Avec une conception, une finition et un contrôle assistés des dernières technologies, nous obtenons des ajustements précis, des teintes de dentine et d'incisale parfaites et les essayages d'armatures sont optionnels ce qui vous fera gagner du temps. Céramique postérieure 119 € (antérieure 139 €) et partage des frais de transport compétitif +/- 10 € (si programmation +/- 5 €). Prix compétitifs et gains de temps au fauteuil assuré. Spécialisé dans le travail de haute qualité depuis 15 ans. Fabrication 100 % française. Adresser toute demande par e-mail. Le transporteur TNT assure une très bonne réactivité et organisation.

@ : cedthi@orange.fr - 3w : implantbernard.com

2019-06-19-1 / 10 - TROYES

Cherche collaborateur thésé en vue association. C.A. assuré, 60 % rétrocedé au collab., en vue de créer une équipe pluridisciplinaire. Plateau tech. complet (3 salles de soins, salle de chirurgie, cone beam, caméra optique, laser), une assistante fauteuil et une assistante administrative. Cette expérience peut être très enrichissante pour qui souhaite débiter ou améliorer sa pratique, ainsi qu'accroître ses compétences en termes de communication et d'organisation, (cabinet Binhas). Le cabinet est orienté réhabilitation globale et pratique l'implantologie, la parodontologie, l'esthétique, la posturologie. Patientèle agréable et motivée. Poste existant et salle de soins dédiée. Jours à votre convenance. CDI. Exp. : + de 3 ans.

Tél. : 03 25 80 80 47 / 06 83 14 38 28

@ : cabdentaireseigneur@orange.fr

3w : selarl-cabinet-dentaire-seigneur.chirurgiens-dentistes.fr

dentoscope

Journal + Internet
la formule gagnante
de toutes vos annonces

2019-09-03-3 / 79 - NIORT

À 30 minutes de La Rochelle, 2 h de Paris, 1 h 30 de Nantes, 2 h de Bordeaux, cherche collaborateur en vue association. Cabinet 275 m² aux normes actuelles, omnipratique à orientation implantologie, chirurgie, parodontologie, pour poste existant, 3 fauteuils, 1 bloc opératoire, cone beam, panoramique, chaîne de stérilisation etc. 2 praticiens en SCM, 5 assistantes, 1 réceptionniste. Ambiance dynamique, équipe soudée. Accompagnement du praticien assuré : assistante au fauteuil permettant une aide (formation) administrative et technique si nécessaire. CDI. Exp. : débutant accepté.

Tél. : 05 49 79 03 13 / 06 07 69 53 96

@ : scmlaroulette@hotmail.fr

Vente

2019-08-29-3 / 01 - AIN

ZRR. Au centre du village, ce cabinet en association est tenu depuis de très nombreuses années. Le plateau technique complet vous apportera un exercice serein avec une patientèle captive et fidèle. La proximité de la montagne, de la Suisse et de Lyon, est un atout supplémentaire. Exclu.

Hippocrate Transactions. Audit dispo.

Tél. : 07 85 89 03 22

@ : contact@hippocrate-transactions.fr

3w : hippocrate-transactions.fr/vend-cabinet-dentaire-dans-lain

2019-08-29-4 / 01 - PROCHE GENÈVE

Au centre du village, votre futur cabinet sans concurrence vous permettra d'allier la sérénité d'un exercice agréable et la tranquillité d'un environnement enchanteur. Les activités nautiques et de montagne aux portes du village. Genève à 30 minutes. Exclu. Hippocrate Transactions. Audit dispo.

Tél. : 07 85 89 03 22

@ : contact@hippocrate-transactions.fr

3w : hippocrate-transactions.fr/01a-vendre-cabinet-dentaire-proche-geneve

2019-07-09-3 / 06 - CANNES

Dans une rue centrale et commerçante à proximité du Palais des festivals, ce cabinet au 1^{er} étage d'un immeuble ancien (parquet, moulures, cheminée) vous apportera un exercice serein avec une patientèle fidèle depuis plus de 30 ans. Équipé de 2 fauteuils et d'un bloc opératoire, exercice en omnipratique, parodontie, implantologie. Exclu. Hippocrate Transactions. Audit dispo.

Tél. : 07 85 89 03 22

@ : contact@hippocrate-transactions.fr

3w : hippocrate-transactions.fr/06-cede-cab...

2019-08-29-5 / 06 - NICE

Ce cabinet de renommée dispose d'un équipement complet. Vous serez amené à utiliser toutes les facettes de votre exercice pour cette patientèle fidèle en attente de soins de qualité. Exclu.

Hippocrate Transactions. Audit dispo.

Tél. : 07 85 89 03 22

@ : contact@hippocrate-transactions.fr

3w : hippocrate-transactions.fr/vente-cabin...

2019-06-10-2 / 06 - NICE

Cède cabinet dentaire, cause retraite août 2020 dans SCM : locaux spacieux. Panoramique, Digora, Informatique Veasy, parking praticien. Bon C.A. et patientèle importante et fidèle, présentation patientèle possible.

Tél. : 06 08 48 28 67

@ : jean-luc.benidant@wanadoo.fr

2019-05-02-3 / 10 - TROYES

Cabinet d'orthodontie recherche associé pour cession progressive clientèle et murs, 135 m², cause retraite, clientèle fidélisée et agréable, potentiel important, 2 assistantes qualifiées travaillant en équipe, 4 postes informatiques, téléradio pano numérisés. Cabinet idéalement situé au cœur de Troyes, 2 places parking privé, à proximité immédiate des collèges et lycées, à côté du parking du cinéma, idéal pour se garer. En rdc facilitant l'accès au cabinet, accès handicapés, dans un immeuble tertiaire datant de 2006, cabinet lumineux aménagé par architecte. 2 salles de soins avec 2 fauteuils de soins chacune séparées par la salle de stérilisation, 2 stérilisateurs dont un Melag récent, ensacheuse Melag, sècheuse, chaîne de décontamination complète. Toutes modalités de cession envisageables.

Tél. : 06 21 57 80 75

@ : marieangekujawa@gmail.com

dentoscope


Journal + Internet

Rendez-vous sur :
edp-dentaire.fr/petites-annonces
pour connaître toutes les modalités !

Orthodontie interceptive

Guide clinique et pratique

Claude CHABRE



252 pages, 85 euros, ISBN : 978-2-4904-8113-2

Le guide de l'omnipraticien pour intercepter les malocclusions

- ☞ Aider le praticien à prendre conscience de l'importance de la prise en charge précoce des anomalies orthodontiques et de le guider pour l'amener à la décision la plus appropriée quant au traitement à mettre en œuvre.
- ☞ À travers dix situations cliniques rencontrées fréquemment, l'auteur s'applique à décrire le cheminement de l'examen clinique au traitement le plus adapté, en prenant en compte les données communément admises.
- ☞ Pour chaque cas, des encarts de rappel sur les fondamentaux sont présentés ainsi qu'une bibliographie pour approfondir ses connaissances.



Interview de l'auteur

« Les traitements présentés, je les ai moi-même appliqués. Je suis donc à même d'en parler, de dire qu'ils donnent des résultats et peux montrer ces résultats. »

Retrouvez toute l'interview dans le numéro de sept. 2019 Solutions Cabinets Dentaire

Retrouvez la Librairie Garancière sur les réseaux sociaux Facebook, Twitter et Instagram

Commandez et retrouvez toutes nos collections sur

www.librairie-garanciere.com

Bon de commande « Orthodontie interceptive »

Je retourne le bulletin
avec mon règlement par chèque
à l'ordre de :

Parresia

109 avenue Aristide Briand
CS 80068
92541 Montrouge cedex, France

Tél. : +33 (0)1 49 85 60 48
@ : contact-librairie.garanciere@parresia.fr

Nom :

Prénom :

Adresse :

Code postal :

Ville :

Tél. :

Email :

« **Orthodontie interceptive** » au prix de 85 € TTC,
Frais de livraison (obligatoires) France métropolitaine : 9 €
soit **94 € TTC** au total

Je règle par chèque à l'ordre de Parresia

Librairie Garancière

Conformément à la loi « informatique et liberté » du 6 janvier 1978, modifiée par la loi du 6 août 2004 relative à la protection des personnes physiques à l'égard des traitements de données à caractère personnel, vous disposez d'un droit d'accès et de rectification aux données personnelles vous concernant. Par notre intermédiaire, vous pouvez être amené à recevoir des propositions d'autres sociétés ou associations. Si vous ne le souhaitez pas, il vous suffit de nous écrire en nous indiquant vos nom, prénom, adresse et si possible, votre référence client. Conditions générales de ventes : les ouvrages présentés sont disponibles dans la limite des stocks disponibles. Si pour des raisons indépendantes de votre volonté, ils ne l'étaient pas, vous en seriez informé. Livraison : nos délais sont de l'ordre de 8 jours, à compter de la réception de la commande, sauf problèmes d'acheminement. Le transport est effectué à votre nom par paquet poste. La non délivrance d'un colis doit être signalée par écrit dans les 30 jours qui suivent la date de votre commande, sinon aucune réclamation ne pourra être acceptée. Prix : le prix mentionné de cet ouvrage est un prix indicatif au 1^{er} janvier 2018 valable jusqu'au 31 décembre 2019, il peut être modifié sans préavis. Le prix indiqué est TTC (TVA 5,5 % incluse). Parresia - 109-111 avenue Aristide Briand - CS 80068 - 92541 Montrouge cedex

► les petites annonces

ÉCHANGES ENTRE PROFESSIONNELS

2019-08-29-6 / 12 - AVEYRON

Au cœur des « Sept Vallons », cabinet au sein duquel la patientèle fidèle vous attend. Le potentiel de développement est présent et ne tient qu'à votre désir de vous implanter dans ce charmant village. Exclu. *Hippocrate Transactions*. Audit dispo.
Tél. : 07 85 89 03 22
@ : contact@hippocrate-transactions.fr
3w : hippocrate-transactions.fr/12-cede-cab...

2019-08-29-7 / 13 - MARSEILLE

Cède cabinet dentaire, Marseille zone ZFU. Au sein d'une zone résidentielle, cède belle structure idéale pour une activité implantaire à développer. Deux fauteuils, une radio panoramique dans des locaux spacieux. Le C.A. est à développer grâce à un nombre de nouveaux patients élevé. Le praticien cède son activité pour une réorientation professionnelle. Avantage fiscal très intéressant. Exclu. *Hippocrate Transactions*. Audit dispo.
Tél. : 07 85 89 03 22
@ : contact@hippocrate-transactions.fr
3w : hippocrate-transactions.fr/cede-cabine...

2019-07-11-2 / 13 - MARSEILLE 1^{er}

Offre une collaboration mi-temps en vue cession de clientèle, prix symbolique. Cabinet dentaire situé au centre-ville Marseille, cherche collaborateur ou repreneur pour la cession de clientèle pour un prix très modique, C.A. en expansion, petit loyer et grand appartement permettant l'installation de plusieurs praticiens, dérogation pour l'accessibilité aux handicapés obtenue.
@ : sarfati.brigitte@gmail.com

2019-05-21-1 / 13 - MARSEILLE 10^e

Cabinet dentaire de 50 m², tenu à mi-temps depuis 44 ans. Situé au 1^{er} étage à proximité du métro *Dromel* et de la mairie du 9-10^e arrondissement. Balcon sans vis-à-vis et parking disponible au pied de l'immeuble. Pas de personnel à reprendre. Travaux dentaires fixes de qualité. Clientèle fidèle. Propriétaire des murs dans une résidence de standing, calme et résidentielle. Exercice individuel. Configuration : hall d'entrée, avec pièce de rangements adjacente, salle de soins (*climatisée*) avec fenêtre sans vis-à-vis, salle d'attente lumineuse sans vis-à-vis, salle de radio et stérilisation servant de toilettes (*salle de bain disponible*), pièce servant de cuisine et de bureau (*pouvant facilement accueillir un 2^e fauteuil de soins*). Vente durant l'exercice 2019. Pas de crédit ni de location de matériel. Possibilité de location en bail professionnel.
@ : chemla5@wanadoo.fr

2019-09-03-1

13 - PROCHE MARSEILLE

Cède très beau cabinet lumineux en bord de mer. L'équipement haut de gamme vous apportera un exercice où la patientèle fidèle, et demandeuse de soins de qualité, vous attend. Le potentiel de dev. est présent et ne tient qu'à votre désir de vous implanter dans cette ville. Exclu. *Hippocrate Transactions*. Audit dispo.
Tél. : 07 85 89 03 22
@ : contact@hippocrate-transactions.fr
3w : hippocrate-transactions.fr/13-cede-tre...

2019-04-28-2 / 13 - VITROLLES

Cède cabinet 2 postes entre Aix-en-Provence et Marseille, proximité TGV. Cabinet omni et implanto, avec 2 postes, salle pano., troisième poste prévu, bon C.A., matériel en nombre.
Tél. : 06 73 10 23 99
@ : scm.martin-clement@wanadoo.fr

dentoscope
Journal + Internet
la formule gagnante
de toutes vos annonces

2019-08-29-8 / 16 - CŒUR CHARENTE

Cabinet à vendre sans concurrence, ZRR au centre du village. Il vous apportera toute la satisfaction d'un exercice au sein d'une région sereine. La Charente est un département doté de nombreux pôles d'activités. Vous trouverez des patients demandeurs de soins qui sauront pourvoir à vos aspirations professionnelles. Concurrence très éloignée. Pas d'impôts pendant 5 ans. Exclu. *Hippocrate Transactions*. Audit dispo.
Tél. : 07 85 89 03 22
@ : contact@hippocrate-transactions.fr
3w : hippocrate-transactions.fr/au-coeur-de...

2019-09-13-1

17 - CHARENTE-MARITIME

En Haute-Saintonge, cède très beau cabinet récent et moderne en ZRR qui vous apportera un exercice au sein duquel la patientèle, fidèle, vous attend. Le potentiel de dev. est présent et ne tient qu'à votre désir de vous implanter dans cette charmante petite ville historique. Exclu. *Hippocrate Transactions*. Audit dispo.
Tél. : 07 85 89 03 22
@ : contact@hippocrate-transactions.fr
3w : hippocrate-transactions.fr/17-cede-tre...

2019-07-23-1 / 20 - VENTISERI

Cède cabinet plaine orientale Corse (*base militaire*), cause retraite. Patientèle agréable et nombreuse. Prévoir renouvellement fauteuil (*avantage fiscal 30 %*), bon chiffre et résultat. Prix raisonnable.
Tél. : 04 95 57 81 86
@ : jeancharleshatt@hotmail.fr

2019-08-29-9 / 22 - SAINT-BRIEUC

Au centre de cette ville dynamique, ce praticien désire céder sa patientèle et son très beau plateau technique en rez-de-chaussée. 2 fauteuils, 1 bloc opératoire et 1 panoramique. Patientèle nombreuse et peu de concurrence. Implantologie et omnipratique. Départ en retraite. Exclu. *Hippocrate Transactions*. Audit dispo.
Tél. : 07 85 89 03 22
@ : contact@hippocrate-transactions.fr
3w : hippocrate-transactions.fr/cabinet-dentaire-a-vendre-dans-le-centre-de-saint-brieuc

2019-08-29-10 / 29 - QUIMPER

À Quimper, ce cabinet d'ortho. exclu. vous attend. Vous y exercerez votre spécialité dans un cadre *ad hoc*. Vous entretenez et développerez une patientèle à la recherche d'un successeur compétent. Une excellente rentabilité. Exclu. *Hippocrate Transactions*. Audit dispo.
Tél. : 07 85 89 03 22
@ : contact@hippocrate-transactions.fr
3w : hippocrate-transactions.fr/cabinet-dort...

2019-07-17-2 / 29 - QUIMPER

Au centre de cette petite ville, ce cabinet dentaire présente un plateau technique très complet : 4 fauteuils, *cone beam*, *Cerec*, microscope paro, laser etc. Tous les actes y sont réalisés hormis l'orthodontie. Le C.A. hors norme et la proximité maritime vous permettront d'apprécier un cadre de vie à la hauteur de vos aspirations. Le praticien pourra vous assister en qualité de collab. pendant plusieurs mois si vous le désirez. Exclu. *Hippocrate Transactions*. Audit dispo.
Tél. : 07 85 89 03 22
@ : contact@hippocrate-transactions.fr
3w : hippocrate-transactions.fr/29-cabinet...

2018-06-06-1 / 31 - TOULOUSE

Vends cabinet dentaire Métropole Toulouse, 1 poste. Faibles charges. Informatisé, climatisé. Pas de personnel. Prix : 30 000 €
Tél. : 06 37 54 35 89
@ : cabinetdentaire31@laposte.net
@ : docteur.claudepedrosa@wanadoo.fr

2019-08-29-11 / 31 - TOULOUSE

Dans le centre de Toulouse proche d'un musée classé, vous aurez l'opportunité de bénéficier d'un emplacement recherché avec vue sur jardins pour une patientèle captée et demandeuse de soins de qualité. La structure de deux fauteuils, d'un bloc opératoire, d'une salle de consultation et d'un plateau technique à la pointe vous assurera un exercice serein dans ces locaux lumineux à l'ergonomie parfaite. Exclu. *Hippocrate Transactions*. Audit dispo.
Tél. : 07 85 89 03 22
@ : contact@hippocrate-transactions.fr
3w : hippocrate-transactions.fr/31-cede-tres-belle-activite-toulouse-centre

2019-08-28-1 / 32 - AUCH

Cause départ retraite, cède cabinet ODF exclusive. Centre-ville, surface de 170 m², locaux agréables, lumineux, climatisés. Grande salle de soins, 2 fauteuils *Planmeca*, salle de radio *Planmeca*, laboratoire. Grande salle d'attente. Informatique *Arakis*. Possibilité collaboration quelques mois.
@ : rochecarrere.nicole@orange.fr

2019-06-26-4

33 - PROXIMITÉ BORDEAUX

Au cœur de la Communauté urbaine de Bordeaux, ce cabinet dentaire, après quelques travaux de rénovation, vous apportera un exercice complet alliant l'implantologie et la prothèse. Situé dans une commune en expansion et de bonne facture, la patientèle est demandeuse de soins de qualité. C.A. et rentabilité élevés. Audit dispo.
Tél. : 07 85 89 03 22
@ : contact@hippocrate-transactions.fr
3w : hippocrate-transactions.fr/vend...

2019-07-13-1

34 - MONTFERRIER-SUR-LEZ

Vends cabinet dentaire, cause retraite, dans village de caractère à 5 min de Montpellier. Équipement complet et récent. Locaux excellent état. Possibilité implantation d'un second fauteuil.
Tél. : 06 76 70 16 38
@ : dominespoulous@gmail.com

dentoscope
Journal + Internet
Rendez-vous sur :
edp-dentaire.fr/petites-annonces
pour connaître toutes les modalités !

2019-04-21-1 / 36 - ÉCUEILLÉ

Vds cabinet en Val-de-Loire (proximité zoo de Beauval). Créé en 2012, 225 k€. Situé en ZRR et zone sous-dotée dans maison de santé pluridisciplinaire de 9 praticiens (médecins, kinésithérapeute, podologue, infirmiers, orthophoniste, diététicienne, ostéopathe). Déco design, très bien équipé (CBCT, laser, réseau informatique, logiciel Julie, rotation continue X-Smart Plus Protaper/Wave-One, etc.). Secrétaire et assistante. Potentiel à développer. Cause vente : mutation conjoint début 2019.
Tél. : 06 60 27 83 45
@ : 170sho03@gmail.com

2019-08-29-12 / 37 - PROX. TOURS

À proximité de Tours, un très beau plateau technique associé à une très belle activité. 1 h de Paris, 2 h de la mer, au cœur de la France et des Châteaux de la Loire. Une région dynamique. Le praticien a installé un superbe cabinet dentaire dans un pôle médical. L'organisation mise en place ne nécessite plus que votre venue. Tout est fait pour un exercice agréable et rémunérateur. 2 fauteuils, 1 panoramique. Stérilisation aux normes. Aucun travaux. Exclu. Hippocrate Transactions. Audit dispo.
Tél. : 07 85 89 03 22
@ : contact@hippocrate-transactions.fr
3w : hippocrate-transactions.fr/a-proximité...

2019-04-11-6 / 38 - CLAIR

Votre futur cabinet dentaire dans un cadre majestueux à Clair (Isère). Ce confrère cède sa part de l'association avec deux autres praticiens. Plus de trente ans après l'avoir créé, il est à même d'assurer la transmission d'un très bel outil de travail. La quiétude de l'environnement, alliée à la sérénité qui règne dans ce cabinet vous assurera un exercice de qualité. La patientèle est nombreuse et fidèle au cabinet. Le centre de Grenoble est à 20 minutes. Audit dispo.
Tél. : 07 85 89 03 22
@ : contact@hippocrate-transactions.fr
3w : hippocrate-transactions.fr/cabinet-dent...

2019-04-11-5 / 38 - GRENOBLE SUD

Dans un très beau cabinet, vous exercerez au sein d'une association de deux praticiens. Cadre de vie et de travail exceptionnels. C.A. élevé pour une très bonne rentabilité. Exclu. Hippocrate Transactions. Audit dispo.
Tél. : 07 85 89 03 22
@ : contact@hippocrate-transactions.fr
3w : hippocrate-transactions.fr/tres-belle-a...

2019-04-22-1 / 38 - GRENOBLE

À Grenoble, ce cabinet tenu depuis 40 ans est très bien organisé. Le résultat comptable est à la hauteur de la qualité des soins dispensés. Tout est prêt pour votre exercice dans d'excellentes conditions de travail.
Tél. : 07 85 89 03 22
@ : contact@hippocrate-transactions.fr
3w : hippocrate-transactions.fr/cabinet-dent...

2019-09-14-1 / 38 - GRENOBLE

Consœur cherche successeurs, cabinet 84 m², climatisé, vue sur parc et montagne (Belledonne), tenu 42 ans, 3 fauteuils. Patientèle fidélisée, en attente de soins de qualité, 2 assistantes polyvalentes. Plan de traitement global (endodontie, implantologie, prothèse). Bon potentiel de développement. Réseau informatique Julie. Bacs cassettes (thermodésinfecteur, autoclave classe B) traçabilité mise en place depuis 10 ans - microscope. Parking gratuit et arrêt de tramway à proximité. Bon C.A. - 32 h/semaine, 16 semaines de congés. Possibilité d'accomp. et de présentation à la patientèle. Prix à débattre.
@ : cablehmann@gmail.com

dentoscope

Journal + Internet
la formule gagnante
de toutes vos annonces

2019-06-15-2 / 42 - SAINT-ÉTIENNE

Départ à la retraite. Cherche repreneur pour cabinet dentaire, centre-ville, 2 salles de soins, 1 bloc dédié avec matériel chirurgical important. Patientèle paro, implanto, prothèse, esthétique. Bon C.A. Prix attractif.
Tél. : 06 07 65 06 83
@ : ducoin.jean-pierre@wanadoo.fr

2019-08-29-13 / 44 - NANTES

Dans l'hypercentre de Nantes, vous aurez l'opportunité de développer votre activité dentaire, notamment implantaire. La structure de deux fauteuils et d'une radio panoramique peut être développée dans ces vastes locaux. Patientèle exigeante et demandeuse de soins de qualité. Exclu. Hippocrate Transactions. Audit dispo.
Tél. : 07 85 89 03 22
@ : contact@hippocrate-transactions.fr
3w : http://www.hippocrate-transactions.fr/votre-future-structure-dentaire-dans-le-centre-de-nantes

2019-07-03-1 / 44 - NANTES

Cède très beau cabinet d'orthodontie à Nantes ouest en zone franche urbaine. Cette structure très claire de 2 fauteuils vous garantira un exercice serein à la rentabilité élevée. Exclu. Hippocrate Transactions. Audit dispo.
Tél. : 07 85 89 03 22
@ : contact@hippocrate-transactions.fr
3w : hippocrate-transactions.fr/cede-cabine...

2019-04-30-5 / 44 - SAVENAY

Cabinet dentaire Loire-Atlantique à vendre. Au centre de cet agréable village à 30 minutes de Nantes, vous exercerez sans concurrence. Le C.A. est élevé avec une très bonne rentabilité. Équipement : 1 fauteuil et une radio panoramique. Pas de personnel. Exclu. Hippocrate Transactions. Audit dispo.
Tél. : 07 85 89 03 22
@ : contact@hippocrate-transactions.fr
3w : hippocrate-transactions.fr/a-vendre-cabinet-dentaire-loire-atlantique

2019-07-17-1 / 47 - ENTRE BORDEAUX ET TOULOUSE

ZRR, au centre du village, ce cabinet dentaire très bien équipé attend son repreneur. Peu de concurrence, avantage fiscal, 1 h de Bordeaux et de Toulouse, cadre de vie très agréable sont les points forts de ce cabinet pour une reprise des plus fluides. C.A. à développer. Exclu. Hippocrate Transactions.
Tél. : 07 85 89 03 22
@ : contact@hippocrate-transactions.fr
3w : hippocrate-transactions.fr/47-cede-cabinet-dentaire-entre-bordeaux-et-toulouse-zrr

2019-09-08-2

51 - SAINTE-MENEHOULD

À vendre cabinet dentaire, C.A. important. Tenu pendant 40 ans. Patientèle fidèle. Gros potentiel. Équipé 2 fauteuils Sirona M1, dont un très récent acheté en 2013. Important : zone ZRR (pas d'impôts sur le revenu pendant 5 ans). Logement possible à l'étage 200 m², avec jardin et garage attenant. Location ou achat.
Tél. : 03 26 60 71 87 / 06 09 91 76 73
@ : michel.h.andre@wanadoo.fr

2019-04-20-1 / 52 - ÉCLARON-BRAUCOURT-SAINTE-LIVIÈRE

Cause départ à la retraite, cède cabinet tenu depuis 1983, locaux et matériel en bon état, peintures refaites il y a 2 ans, éclairage LED, matériel Planmeca de 2012, entretien réalisé régulièrement, informatique et capteur Julie récent, local climatisé. Patientèle

fidèle, chiffre à développer. Pas de personnel à reprendre, murs en location (500 €) ou à la vente, projet de maison médicale en cours. Proche Lac du Der, idéal pour chasseur, pêcheur ou amateur de bateau, proche de Saint-Dizier (9 km).
Tél. : 03 25 04 12 49 - @ : pfriry001@orange.fr

2019-07-26-2 / 53 - CHANGÉ

Cause retraite 2 confrères, vend cabinet dentaire de plain-pied, 150 m², tenu 40 ans, situé proche de Laval. Bon C.A. 3 salles de soins équipées, 1 salle de stérilisation, 1 accueilli avec standard. Informatique 4 postes en réseau équipés Visident. Patientèle fidèle. Idéal couple ou associés. Ouvert à toutes propositions.
Tél. : 02 43 56 21 21 - @ : scmleport@lerss.fr

2019-04-11-9

56 - PROXIMITÉ PONTIVY

À 30 minutes du bord de mer, dans le département du Morbihan, vous exercerez au sein d'un village sans concurrence directe. L'implantologie est à développer. La structure permet l'installation d'un 2^e fauteuil, ainsi que d'une radio panoramique. Idéal pour un chirurgien-dentiste désireux d'un exercice serein. Exclu. Hippocrate Transactions. Audit dispo.
Tél. : 07 85 89 03 22
@ : contact@hippocrate-transactions.fr
3w : http://www.hippocrate-transactions.fr/proximité-po...

2019-08-29-15 / 56 - VANNES

Une structure dentaire à la hauteur de vos attentes. Un exercice de centre-ville au sein d'une préfecture bretonne à taille humaine. Le bord de mer à proximité, un cabinet rentable et des patients en attente de soins globaux. N'hésitez plus ! Exclu. Hippocrate Transactions. Audit dispo.
Tél. : 07 85 89 03 22
@ : contact@hippocrate-transactions.fr
3w : http://www.hippocrate-transactions.fr/au-cour-de-v...

2019-08-29-14 / 56 - MORBIHAN

Belle structure pour ce cabinet d'ortho. Au cœur du golfe du Morbihan, dans ce microclimat reconnu, à 2 h 30 de Paris en TGV. Le cabinet a été aménagé pour deux praticiens. Le C.A. est dans la moyenne des cabinets d'orthodontie quand la rentabilité est au-dessus de la norme. 4 fauteuils, une radio et un laboratoire. Un appartement attenant est disponible. Belle affaire. Exclu. Hippocrate Transactions. Audit dispo.
Tél. : 07 85 89 03 22
@ : contact@hippocrate-transactions.fr
3w : hippocrate-transactions.fr/superbe-cab...

► les petites annonces

ÉCHANGES ENTRE PROFESSIONNELS

2019-09-01-1 / 57 - RURANGE-LÈS-THIONVILLE

Cause santé et retraite, cède cabinet dentaire dans maison médicale avec grand parking gratuit, 120 m² rez-de-chaussée. Matériel de qualité, 2 fauteuils dont un ambidextre, panoramique. Patientèle agréable. Proximité Luxembourg. J'étudie toute proposition.

Tél. : 06 09 90 58 58

@ : martineadamy@gmail.com

2019-04-08-1 60 - SAINT-JUST-EN-CHAUSSEE

La communauté de communes du plateau picard a créé au sein d'une maison de santé pluridisciplinaire un cabinet dentaire entièrement neuf et totalement équipé. Fauteuil AEC 300, instrumentation dynamique Smax M65, instrumentation rotative NSK, radio murale Dürr Dental Dental, imagerie panoramique C5 8100 Carestream, autoclave E9 Next... Nous recherchons un(e) praticien(ne). Possibilité de logement sur place T3. La commune accompagne financièrement l'installation du chirurgien-dentiste. Location à prix attractif. Saint-Just-en-Chaussée est à 1 h de Paris, 1 h d'Amiens, ½ h de Beauvais, ½ h de Compiègne. Sur place 1 seul dentiste et 3 pharmacies.

Contact : M^{me} Virginie Deman.

Tél. : 03 44 50 87 12.

@ : msvacoordination@gmail.com

2019-05-19-1 / 62 - DESVRES

Proximité Boulogne-sur-Mer, cède cabinet dentaire tenu 32 ans. Fauteuil Sirona C4+ (garage) révisé annuellement. Instruments Sirona et WH. Logiciel Julie 2 postes. RVG et Pano 2D Owanday. Quicksleeper. Assistina+ DAC. Patientèle agréable et bon potentiel.

Tél. : 06 87 09 65 58

@ : gdesaintsteban@orange.fr

2019-09-24-1 68 - ALTKIRCH

Cause départ en retraite juin 2020, vend cabinet dentaire, cadre très agréable, 85 m², salle de soins : fauteuil Planmeca, régulièrement entretenu, salle radio panoramique, dérogation accessibilité handicapés, bon C.A. sur 3 jours et demi, assistante très qualifiée. Possibilité présentation patientèle.

Tél. : 03 89 08 89 69

@ : pehumbert@wanadoo.fr

2019-05-27-3 / 68 - COLMAR

Cause retraite, vendons cabinet dentaire avec ou sans les murs, 117 m², omnipratique, implantologie à développer. 2 salles de soins climatisées. Stérilisation chaîne Gammasonic, 2 stérilisateur Melag. Logiciel Julie en réseau. Compresseur et climatisation en sous-sol. Accueil, salle de repos vestiaire et toilettes individuels pour le personnel. 2 garages en sous-sol, parking extérieur. Matériel bien entretenu. Normes handic. Patientèle agréable, demandeuse de soins de qualité.

Tél. : 06 25 91 26 47

@ : christineroess68@gmail.com

2019-06-26-2 / 68 - COLMAR

À proximité du centre-ville, ce beau cabinet au calme vous apportera un exercice serein au sein duquel la patientèle, fidèle, vous attend. Possibilité de créer un bloc opératoire ou d'installer un troisième fauteuil. Exclu. Hippocrate Transactions. Audit dispo.

Tél. : 07 85 89 03 22

@ : contact@hippocrate-transactions.fr

3w : hippocrate-transactions.fr/68-cede-cabinet-dentaire-en-association-a-colmar

2019-08-22-1 / 68 - COLMAR

Cause retraite début 2020 cède cabinet dentaire centre-ville, 85 m² environ, rez-de-chaussée, climatisé. Fauteuil Planmeca, 2 autoclaves, informatique Logos, Imagerie Digora, possibilité 2^e fauteuil et OTP. Jeune assistante dynamique. Parking patients, garage praticien. Dérogation d'accessibilité préfectorale acquise.

@ : cabdentaire.colmar@gmail.com

2019-05-05-1 / 69 - LYON

Cause retraite, vend cabinet à Lyon, plateau de St-Rambert idéalement situé au centre du Plateau de St-Rambert. À proximité de nombreux parkings, de la poste, de la banque, de deux écoles primaires et de tous les commerces du plateau, j'exerce depuis 25 ans dans ce cadre verdoyant et animé. Le cabinet est clair, lumineux, climatisé et le matériel relativement récent (fauteuil Planmeca, radio panoramique Planmeca, informatique Lenovo, Julie). La présence d'un bureau de 11 m² permet la création très facile d'une deuxième salle de soins. C.A. : 230 k€ et bon potentiel de dév. Cette « pépite » serait disponible en octobre 2019 (je saurai m'adapter !).

Tél. : 04 78 64 25 29

@ : gilbert.verdier@wanadoo.fr

2019-08-29-16 / 71 - CŒUR BRESSE BOURGUIGNONNE

Une association dentaire au ong terme. Venez exercer dans un cabinet dentaire proposant des soins de haute qualification. Situé en ZRR, cette très belle structure en association vous apportera une qualité de vie, ainsi qu'un revenu très confortable. Les patients demandeurs de soins de qualité attendent un(e) associé(e) soucieux(se) de leur bien-être. Praticien(ne) expérimenté(e) de préférence. Exclu. Hippocrate Transactions. Audit dispo.

Tél. : 07 85 89 03 22

@ : contact@hippocrate-transactions.fr

3w : hippocrate-transactions.fr/au-cour-de-la-bourgogne-une-association-dentaire-au-long-terme

2019-05-22-1 / 73 - CHAMBÉRY

Urgent, vend cabinet à Chambéry avec ou sans murs, pour raison de santé.

Tél. : 06 80 70 69 70

@ : cdt381@yahoo.fr

2019-09-10-1 / 75 - PARIS 9^e

Cède cabinet dentaire d'omnipratique à Paris 9^e, Chaussée d'Antin, bien situé, patientèle agréable, locaux très lumineux et de bon standing, partagé avec médecins et paramédicaux. Pas de SCM. Loyer raisonnable. Prix de cession très modéré.

Tél. : 06 66 63 74 92

@ : willy.mangel@gmail.com

2019-04-15-1 / 75 - PARIS 16^e

Dans l'ouest parisien, ce cabinet d'orthodontie aménagé par un architecte vous séduira par son organisation. L'activité y est bien développée, et le volet adulte est à développer totalement. 2 fauteuils et une radio panoramique et téléradio. Opportunité rare à saisir. Exclu. Hippocrate Transactions. Audit dispo.

Tél. : 07 85 89 03 22

@ : contact@hippocrate-transactions.fr

3w : hippocrate-transactions.fr/a-paris-ouest-intramuros-cede-cabinet-orthodontie

2019-07-15-1 / 78 - SAINT-RÉMY-LÈS-CHEVREUSE

Cession cabinet sud-ouest parisien, tenu 30 ans, cause retraite, dans résidence neuve, 61 m². Équipement neuf. C.A. moyen 140 000 €. 3 jours par semaine.

@ : legrandmarie675@gmail.com

2019-04-16-1 / 83 - BARJOLS

Cède cabinet créée en 1977, gros potentiel prothèse, jamais d'implanto. Possibilité 2^e fauteuil, installation prête. Idéal pour couple dont un ou une ortho (pas d'ortho sur la commune). 200 k€ sur 3,5 jours. Possibilité achat murs. Rez-de-chaussée sur rue principale (pas de travaux pour accès handicapés), parking privatif. Cessation d'activité fin juin 2019.

Tél. : 06 89 80 67 07

@ : nikita1504@hotmail.fr

2019-09-04-3 / 83 - RAMATUELLE

Urgent, cède cabinet situation (bord de mer) et conditions de travail exceptionnelles, C.A. sur 3,5 j. Deuxième salle opératoire aménageable, convient semi-retraite, qualité de vie. Clientèle facile, agréable et en partie étrangère. Négociable.

Tél. : 04 94 79 28 59

@ : frjams@gmail.com

dentoscope

Journal + Internet
la formule gagnante
de toutes vos annonces

2019-05-15-1

85 - BRETIGNOLLES-SUR-MER

Vend, cause départ en retraite, cabinet de standing, de 200 m², situé en plein centre bourg, avec parking à proximité. 2 salles de soins équipées, fauteuils et unit Adec, Cerec et unité d'usinage, laser Lokki, cone beam, thermodésinfecteur Miele et autoclave Melag. Équipe parfaitement autonome (2 assistantes clinique et 1 secrétaire), formée à l'organisation Binhas. Possibilité d'agencement d'une salle d'implantologie. Patientèle fidèle et agréable.

Tél. : 02 51 33 75 10

@ : secretariatbourouaha@orange.fr

2019-08-29-18 / 85 - VENDÉE

Une station balnéaire, peu de concurrence, une activité diversifiée, des patients fidèles, un C.A. et une rentabilité élevés. Ce cabinet dentaire très bien équipé vous attend : 1 fauteuil, 1 bloc, 1 panoramique. Cadre de vie de bord de mer idéal pour une recherche d'activités marines. Exclu. Hippocrate Transactions. Audit dispo.

@ : contact@hippocrate-transactions.fr

3w : http://www.hippocrate-transactions.fr/bord-de-mer...

► les petites annonces

ÉCHANGES ENTRE PROFESSIONNELS

2019-05-01-1

86 - CHÂTELLERAULT

Cède gros cabinet à Châtellerault. Le plateau tech. de ce cabinet vous permettra d'exercer l'omni. Vous pourrez aisément dév. l'implanto. ou/et l'ortho. 1 h 30 de Paris en TGV, 45 min de Poitiers en voiture. Matériel en bon état et personnel dévoué. Très beau C.A. et rentabilité. Cabinet idéal pour deux praticiens. Exclu. *Hippocrate Transactions*. Audit dispo. Tél. : 07 85 89 03 22

@ : contact@hippocrate-transactions.fr
3w : hippocrate-transactions.fr/cede-gros-c...

2019-06-26-1 / 86 - VIENNES

Au-dessus de Poitiers cède cabinet. Au centre du village, ce cabinet vous apportera un exercice serein mais avec un fort potentiel de patients demandeurs de soins. Pas de confrère à proximité. 2 fauteuils, 1 microscope opératoire, DAC, etc. Implantologie et omnipratique. Exclu. *Hippocrate Transactions*. Audit dispo. Tél. : 07 85 89 03 22

@ : contact@hippocrate-transactions.fr
3w : hippocrate-transactions.fr/dans-la-vie...

2019-08-21-3 / 86 - POITIERS

Au cœur du centre-ville, à 5 min de la gare (Paris à 1 h 40, La Rochelle à 1 h 30), parkings à proximité. Cause retraite fin 2019 vend cabinet récemment rénové. Fort potentiel. Un 2^e fauteuil installé peut être remis en service. Possibilité d'acquisition des murs. Tél. : 06 81 80 70 84 ou 05 49 41 14 32

@ : mhbercher@hotmail.fr

2019-04-30-4 / 87 - LIMOGES

Au centre de Limoges, votre futur cabinet vous apportera un exercice au sein duquel la patientèle, fidèle, vous attend. Le potentiel de développement est présent et ne tient qu'à votre désir de vous implanter dans cette ville. Exclu. *Hippocrate Transactions*. Audit dispo. Tél. : 07 85 89 03 22

@ : contact@hippocrate-transactions.fr
3w : hippocrate-transactions.fr/a-vendre-ca...

2019-08-27-1 / 91 - ÎLE-DE-FRANCE

À proximité d'Étampes et du Parc naturel régional du Gâtinais, le potentiel de développement de ce cabinet est bien présent et ne tient qu'à votre désir de vous implanter dans ce charmant village. Exclu. *Hippocrate Transactions*. Audit dispo. Tél. : 07 85 89 03 22

@ : contact@hippocrate-transactions.fr
3w : hippocrate-transactions.fr/91-cede-cabinet-dentaire-en-ile-de-france

2019-06-26-3 / 91 - ESSONNE

Ce cabinet d'omni. à la situation idéale près de la gare de Massy vous apportera un exercice serein au sein duquel la patientèle, fidèle, vous attend. Son plateau technique complet vous assurera un potentiel de développement certain. Exclu. *Hippocrate Transactions*. Audit dispo. Tél. : 07 85 89 03 22

@ : contact@hippocrate-transactions.fr
3w : hippocrate-transactions.fr/91-cede-cab...

2019-08-29-1

91 - VALLÉE-DE-CHEVREUSE

Cède beau cabinet Vallée de la Chevreuse à Orsay. Situé en centre-ville, ce cabinet bien agencé vous apportera un exercice serein au sein duquel vous serez bien entouré avec une patientèle fidèle. Le potentiel de dév. est présent et ne tient qu'à votre désir de vous implanter dans cette charmante ville du sud-ouest parisien. Exclu.

Hippocrate Transactions. Audit dispo. Tél. : 07 85 89 03 22
@ : contact@hippocrate-transactions.fr
3w : hippocrate-transactions.fr/91-cede-beau-cabinet-dentaire-vallee-de-la-chevreuse

2019-09-03-2

92 - SUD-OUEST PARIS

Idéalement situé à proximité du futur tramway, ce cabinet qui comprend deux fauteuils et un équipement implantaire vous apportera un exercice au sein duquel la patientèle, fidèle, vous attend. Le potentiel de développement est présent et ne tient qu'à votre désir de vous implanter dans cette ville à proximité de Paris. Exclu. *Hippocrate Transactions*. Audit dispo. Tél. : 07 85 89 03 22

@ : contact@hippocrate-transactions.fr
3w : hippocrate-transactions.fr/cede-cabinet-dentaire-sud-ouest-parisien

2019-08-29-17

92 - PARIS NORD-OUEST

Dans des locaux parfaitement aménagés, ce cabinet offre un C.A. élevé, associé à un très bon résultat et à un exercice diversifié de haute qualité. Possibilité de réinstaller un deuxième fauteuil. *Cerec* et *Laser*. Exclu. *Hippocrate Transactions*. Audit dispo. Tél. : 07 85 89 03 22

@ : contact@hippocrate-transactions.fr
3w : hippocrate-transactions.fr/paris-nord...

dentoscope

Journal + Internet
la formule gagnante
de toutes vos annonces

2019-06-10-1

94 - SAINT-MAUR-DES-FOSSÉS

Cause retraite vend cabinet 90 m², parking, 2 fauteuils bien équipés avec compresseur en sous-sol et climatisation dans chacune des salles de soins. Cabinet à céder avec ou sans les murs. Rez-de-chaussée. 4 postes informatiques sous *Logos* et *Vistascan*. Bonne rentabilité. Travail de qualité : omnipratique, implanto et paro. Avec ou sans personnel. Cession pendant le 2^e semestre 2019.

@ : bruxomane94@gmail.com

2019-08-29-2

95 - NORD PARIS

À proximité du centre-ville d'Argenteuil, à 10 km des portes de Paris, ce cabinet idéalement situé dans une maison entourée d'un jardin comprend un fauteuil, un bloc opératoire et la possibilité de créer deux autres salles de soins. Exercice serein et bon potentiel de développement pour lesquels la patientèle, fidèle, vous attend. Exclu. *Hippocrate Transactions*. Audit dispo. Tél. : 07 85 89 03 22

@ : contact@hippocrate-transactions.fr
3w : hippocrate-transactions.fr/95-cede-cab...

2019-05-30-1

95 - DOMONT

Cessation d'activité. Bon C.A. Patientèle agréable. Équipement informatique à jour avec nouveau logiciel. Télétransmission et TPE. Équipement *Kavo* entretenu et révisé. *Laser Kavo*. Assistante fauteuil avec bonne connaissance de la patientèle. Accès handicapé. Locaux récents et adaptés. Prix de cession : matériel à évaluer...

Tél. : 06 85 91 54 05
@ : jcgomo@orange.fr

2019-07-25-1

97 - SAINT-BARTHÉLEMY (Guadeloupe)

Changez de cadre de travail. Exceptionnel ! Vends cabinet dentaire à St-Barth créé il y a 25 ans dans galerie commerciale très passante avec parking. Cabinet moderne clé en main, pas de frais à prévoir : 2 salles de soins, fauteuils *A-dec*, informatique réseau *Julie*, 3D *Planmeca*, matériel bien entretenu. Cabinet d'omnipratique avec activité implantaire et orthodontie. Patientèle sympathique et aisée. 2 assistantes, 1 collaborateur pour un exercice serein. Qualité de vie incomparable ! Avantages fiscaux. Renseignements et photos sur demande. @ : dimredon@me.com

2019-05-23-1 / 98 - NOUMÉA

(Nouvelle-Calédonie)

À vendre cabinet libéral (cause retraite) en plein centre de Nouméa : patientèle fidèle et motivée, matériel récent, laser, rx panoramique, 30 h / semaine, bon revenu avec peu de charges sociales cadre de vie très agréable. Tél. : 00 687 27 69 55

@ : drbernardchapier@outlook.com

2019-08-17-1 / 98 - NOUMÉA

(Nouvelle-Calédonie)

Urgent, cause santé cède cabinet de chirurgie orale sur Nouméa. Tenu depuis 33 ans dans centre médical très bien situé et dans la nouvelle clinique privée du Territoire. Conditions intéressantes dans zone de régulation des conventionnements.

@ : jpmilliane@mls.nc

MATÉRIEL DIVERS Achat

2019-09-06-1 / 59 - LILLE

Achète mobilier médical des années 1900-1970 en bois ou métal et mobilier de maison des années 30 à 70. Recherche meuble ou vitrine médicale en métal, fonte ou bois, avec portes vitrées, nombreux tiroirs et plateau en marbre. Meubles ronds avec plateau en opaline, lampe scialytique sur pied. Ancien sujet anatomique (écorché), crâne ou squelette d'étude. Tout mobilier design ou vintage de maison ou de salle d'attente des années 30 à 80, luminaires (lampes, appliques ou lampadaires articulés ou à balancier/contrepois) et objets de décoration (tableau, céramique...), instruments de musique anciens (violin, violoncelle, contrebasse, saxophone, harpe...).

Achat dans toute la France. Tél. : 06 82 43 78 10

@ : huet1972@gmail.com

Ventes

2019-09-23-1 / 28 - CHARTRES

Vds ensemble 6 ans radio rétro-alvéolaire, *Progeny-Dental*, *Vistascan*, ordinateur pro., mémoire 4 Go 1600 Mhz DDR3 avec écran, clavier, logiciel *Julie*, télétrans, boîtier, logiciel *DBSWIN*, radio numérique, *Microsoft World Starter 2010 etc.* Prix : 4 500 €. Vds fauteuil *Planmeca Compact i 2008 TBE*. Prix : 3 500 €. Tél. : 02 37 28 15 47

@ : fabcanac@gmail.com

VistaVox S : 3D avec champ anatomique.

plus de **50 ANS**
TECHNOLOGIE DES RAYONS X

Dose de rayonnement réduite grâce au volume adapté à l'anatomie du patient

Excellente qualité d'image en 2D et 3D grâce au capteur CsI haute résolution avec une taille de pixel de 49,5 µm

Flux de travail simplifié et intuitif

Volume d'acquisition 3D idéal de la forme de la mâchoire (Ø 130 x 85 mm)

FoV de la forme de la mâchoire

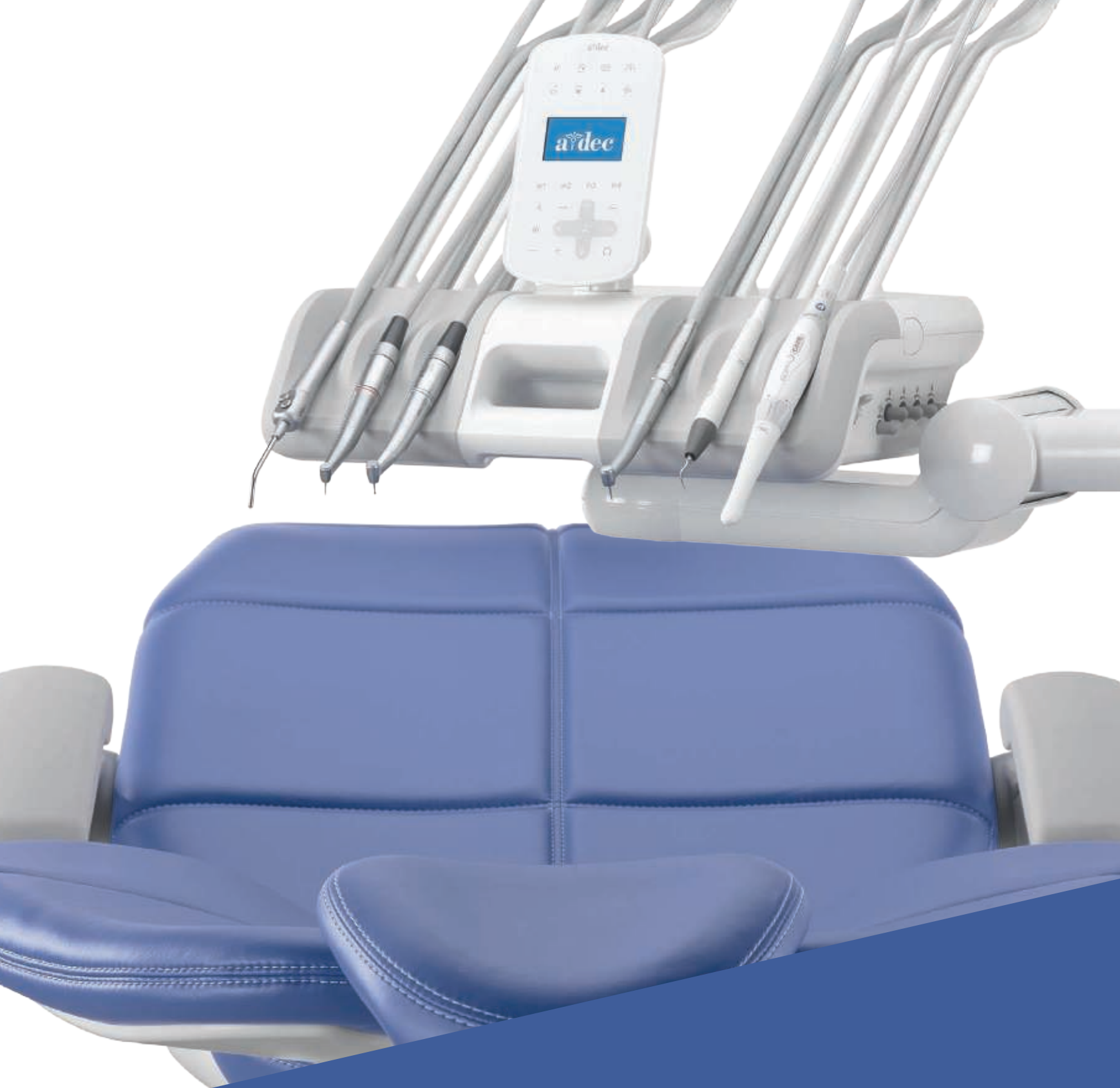Volume de Ø 50 x 50 mm en résolution jusqu'à 80 µm

Made
in
Germany

Pour en savoir plus, rendez-vous sur
www.duerrdental.com/vistavox

Dispositif Médical de classe IIB CE0297. Nous vous invitons à lire attentivement les instructions figurant sur les notices. Produits non remboursés par les organismes de santé.

**DÜRR
DENTAL**
LE MEILLEUR, TOUT UN SYSTÈME



N O U V E L
A-dec 500
l'évolution d'une légende


reliablecreativesolutions™

Venez découvrir la gamme A-dec chez votre concessionnaire, sur le site www.a-dec.com ou par téléphone au 0148133738