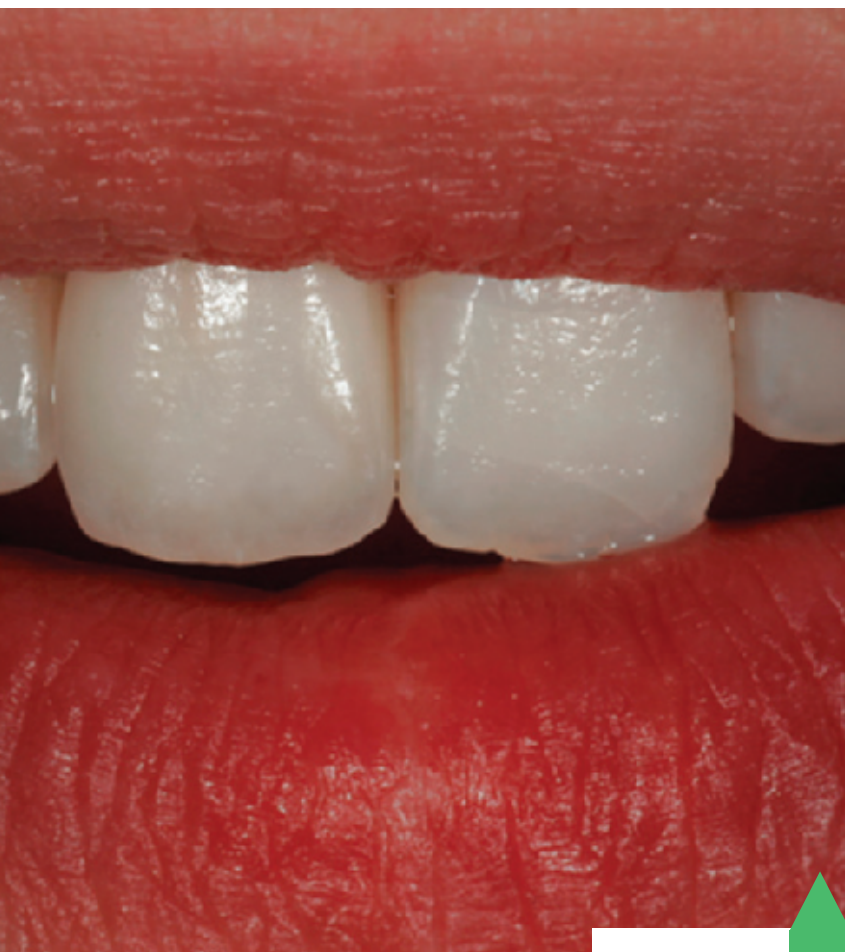

DENTOSCOPE

L'actualité clinique et pratique des cabinets dentaires



Clinique **10**

Couronne antérieure en céramique après une fracture de la partie coronaire de la dent

Pr Juergen Manhart

gamme produits

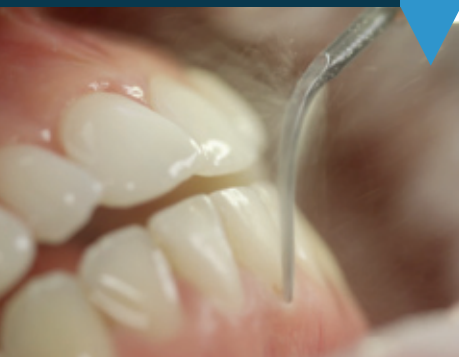Un traitement prophylactique confortable et efficace

44

événement

Congrès International Digital Days

28



afopi campus
association française
des omnipraticiens
pratiquant l'implantologie

&

AUI

Association Universitaire d'Implantologie
Faculté de Chirurgie Dentaire
5 rue Garancière - 75006 - Paris

Dr. Jean-Louis ZADIKIAN

Dr. Patrick MISSIKA

vous proposent des

Formations en Implantologie Orale
Unique en Europe

1 journée offerte pour découvrir nos programmes et nos structures d'accueil

Cursus de Spécialisation |
Chirurgie Avancée | Chirurgie Complexe
Tous les détails sur Afopi.com ou au 06 07 42 04 09

Prot i Lab

en partenariat avec
LYRA

Prot i Lab s'associe
à LYRA pour vous offrir
le meilleur du numérique

DÉMO SUR NOTRE STAND

ADF
2019
STAND
1114
27 > 30 NOV. 2019



3Shape TRIOS® 4 : équipez-vous d'un scanner dernière génération et économisez près de 3 000€ grâce à l'offre réservée Prot i Lab*.

Envoyez vos travaux numériques à Prot i Lab et bénéficiez de -10% sur nos tarifs catalogue, cumulables avec nos avantages fidélité !

* Économie réalisée sur une location longue durée d'un TRIOS® 4 Pod wireless + PC + Licence 5 ans + préparation, transport, installation et formation initiale (loyer 978€ TTC/mois sur 60 mois), 3 premiers mois de loyers offerts sur présentation de factures d'achat de prothèses auprès de Prot i Lab pour les mois correspondants (sans minimum d'achat).

Laboratoire de Prothèse Dentaire
www.prot ilab.com
5 rue Georgette Agutte - 75018 PARIS

0 800 81 81 19 Service à clients

MON
CHOIX
ITENA
#CFAO

NUMERYS GF

Blocs CFAO en composite fibres de verre

RETROUVEZ-NOUS
À L'ADF
STAND
1N17

LE SEUL INLAY-CORE QUI A LA FIBRE !

Prenez une longueur d'avance avec le 1^{er} bloc en fibres de verre dédié à l'usinage d'inlay-cores

- Une composition optimisée pour des **inlay-cores sans métal** : 80% de fibres de verre radio-opaques unidirectionnelles et 20% de résine époxy
- **Réduction du risque de fracture** grâce à un module d'élasticité comparable à celui de la dentine
- Une meilleure résistance mécanique que les systèmes traditionnels (tenon + core build-up)
- Un rendu esthétique optimal, ne nécessitant pas d'opacification de la structure

DISPONIBLE EN
VERSION DISQUE
POUR LES
LABORATOIRES.



COMPOSITION
BREVETÉE



Retrouvez-nous sur www.itena-clinical.com

ITENA[®]
CLINICAL PRODUCTS



De l'amour, un art de vivre...

L'amour aura été au cours des siècles le moteur de l'humain et reste ce qui occupe la plus grande partie de notre existence. C'est un sujet d'éternels questionnements et il devenait de plus en plus nécessaire d'organiser un grand événement autour de ce vaste sujet. Le Palais de la découverte l'a fait et décortique l'Amour dans une grande exposition à découvrir jusqu'à la fin du mois d'août 2020. Cette exposition permet de passer du désir à l'attachement, par les preuves d'amour et l'amour sur Internet... Le musée nous dévoile tout ce qui se passe derrière ce sentiment universel. Partant de grandes

questions presque philosophiques comme : « Qu'est-ce que l'amour ? L'empathie ? L'attachement ? », l'exposition nous entraîne dans l'étude des sciences affectives, qui s'intéressent depuis les années 2000 aux émotions et aux autres phénomènes affectifs grâce à une étude pluridisciplinaire.

Comme toujours au Palais de la découverte, l'exposition nous offre des dizaines d'expériences pour comprendre ce qui se passe dans notre cerveau lorsque l'on est attiré par une personne ou que l'on ressent de l'attachement pour cette personne. Cependant, « De l'amour » est une exposition scientifique, et s'adresse plus particulièrement à une population d'au moins 15 ans, et plus, bien sûr. On commence la visite par une galerie des attachements avec des objets, des poèmes, des citations, des images, tous analysés au prisme de quatre mots grecs : *érôs*, le désir, la passion charnelle, *storgê*, l'amour familial, *agapê*, l'amour désintéressé et *philia*, l'amitié, le lien social. Puis, direction la galerie des sciences, où l'on décortique les phénomènes physiques, hormonaux, qui viennent jouer sur les sentiments. Le Palais de la découverte promet de nous en dire plus sur l'amour, le rassurant attachement, l'empathie, et d'expliquer l'évolution de l'amour à l'heure des sites de rencontre. Évidemment, une partie de l'exposition s'intéresse à la sexualité, qui est propre à chacun. Le choix de cette programmation est pour Bruno Maquart (le président du Palais de la découverte) « l'occasion également d'une déclaration d'amour à

nos visiteurs », juste avant sa fermeture pour travaux en 2020.

L'amour, c'est aussi le moteur de notre profession, amour de notre métier, amour de l'humain, amour de la qualité de vie, amour des relations humaines au sein du cabinet, de la famille et avec la société qui nous entoure, amour du travail bien fait, amour de la connaissance, amour des sciences, amour du futur, amour de l'amour pour tout ce qu'il apporte comme sentiments, bouleversements, plaisirs... À l'heure où la relation humaine cède du terrain au numérique, la vigilance devrait être encore plus grande. On risque de vivre des temps où il n'y aura plus de place pour la chaleur humaine et l'empathie pour son prochain. On le constate de plus en plus avec la transformation numérique de la relation avec les services. Pour exemple, les caisses de Sécurité sociale avec les assurés, et force est de constater que l'offre de télé-services demeure incomplète.

Les assurés recourent encore beaucoup aux modes traditionnels de contact. Il serait bon de préserver l'accompagnement et d'alléger les démarches. Tout un travail de fond où l'amour de son prochain semble en voie de disparition. Nous restons, dans notre profession, parmi les derniers lieux où le respect de l'autre est total et reste à visage humain. Alors plus que jamais, l'amour au sens large risque de devenir la vraie denrée rare, à moins que des résistants, de-ci, de-là, en fassent un véritable art de vivre... ☺

▼ L'HUMOUR DE RENAUD ▼

pour en savoir plus, rendez-vous à la page 6.



UNE PROTHÈSE DENTAIRE POUR UN LYNX

DENTOSCOPE N° 214 est édité par PARRESIA

(SAS au capital de 1 100 000 € - RCS Paris 837 734 318)

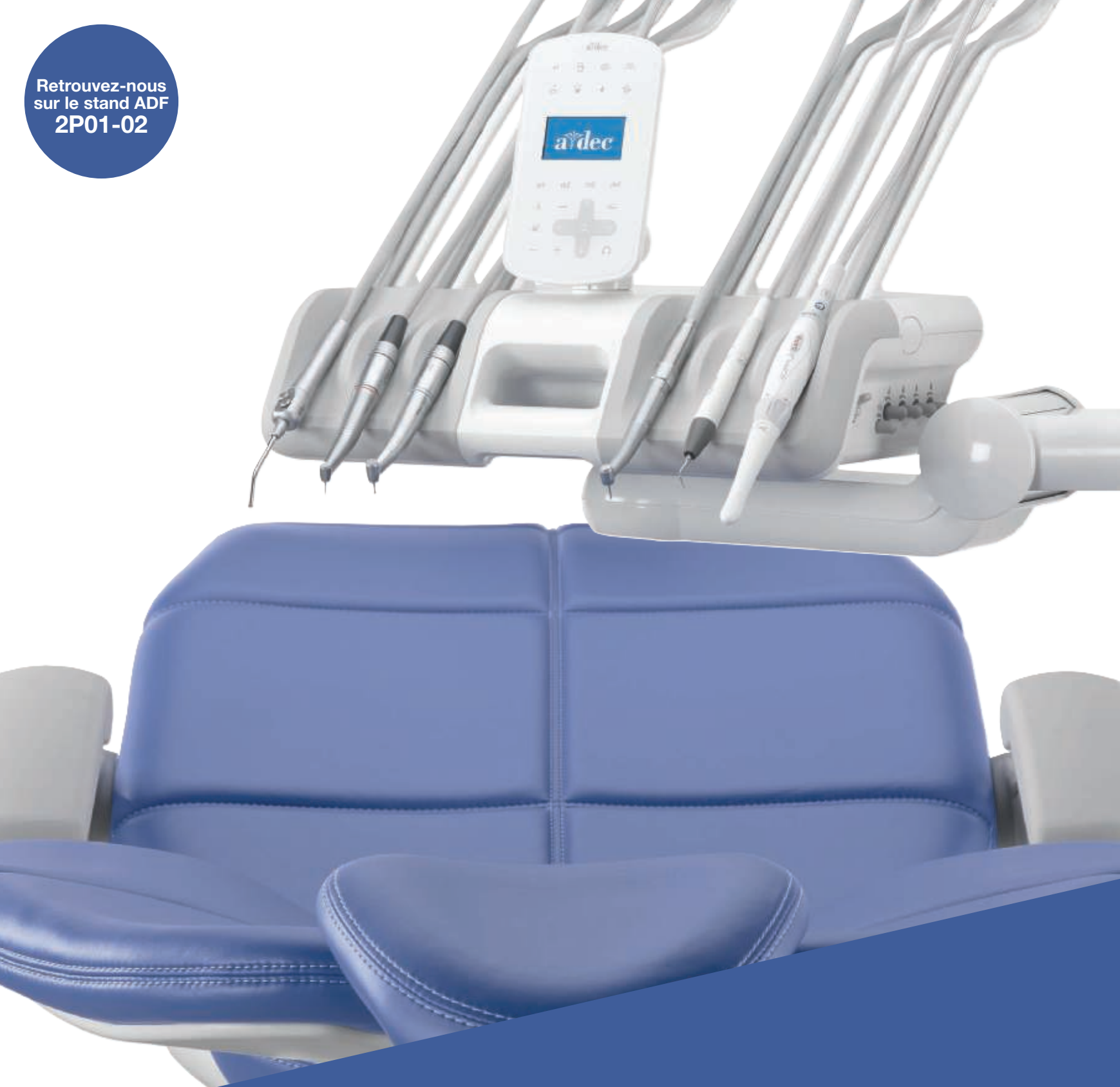109-111 avenue Aristide Briand - CS80068 - 92541 Montrouge Cedex

- Directeur de publication : Patrick BERGOT.
- Rédacteur en chef : Dr Paul AZOULAY.
- Rédactrice en chef adjointe : Agnès TAUPIN (agnes.taupin@parresia.fr).
- Rédacteurs : Dr Paul AZOULAY et Agnès TAUPIN. Ont également participé à la rédaction : Pr Juergen MANHART, Drs Alexis GEVREY et Francois LABORDE.
- Rédacteur graphiste, création et maquette : Cyril GIRAUD.

- Correction : Martine LARUCHE (06 73 85 58 29 - contact.edp-dentaire@parresia.fr).
- Illustration Édito : Renaud CHAMMAS. Photos d'ambiance : iStock Getty Images.
- Agenda : Laetitia LAVERDURE (agenda-dentaire@parresia.fr).
- Publicité : Angeline CUREL : directrice de la publicité dentaire (06 31 34 69 27 - angeline.curel@parresia.fr); Myriam BOUCHET : chef de publicité (06 07 07 33 41 - myriam.bouchet@parresia.fr); Solenne DIRRIG : chef de publicité (06 80 53 63 33 - solenne.dirrig@parresia.fr) et Ruth IBARA : chef de publicité junior (Tél. : 01 49 85 60 56 - ruth.ibara@parresia.fr).
- Diffusion / Petites annonces : Martine LARUCHE (06 73 85 58 29 - contact.edp-dentaire@parresia.fr).
- Encarts du numéro : Bien-Air, EMS et Hager & Werken.



Retrouvez-nous
sur le stand ADF
2P01-02



N O U V E L
A - d e c 5 0 0
l'évolution d'une légende


a dec[®]
reliablecreativesolutions[™]

Venez découvrir la gamme A-dec chez votre concessionnaire, sur le site www.a-dec.com ou par téléphone au 0148133738



actualités,
produits et
échanges
d'expériences

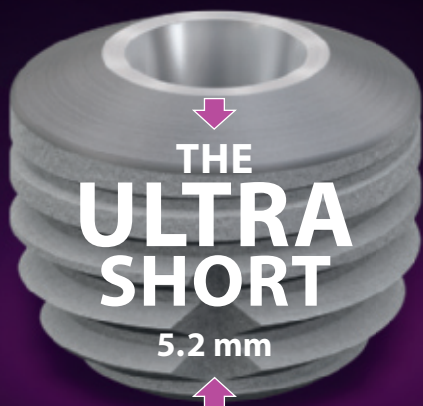l'édito	p. 3
les news Brèves, courriers, annonces et autres « potins »	p. 6
quoi de neuf docteur ? Seront-ils pour vous ?	p. 22
l'avis des utilisateurs <i>Quicksleeper</i> de Dental Hi Tec	p. 26
gamme de produits <i>Airflow Prophylaxis Master</i> d'EMS	p. 44

cas cliniques
et pratique
quotidienne

cliniques Couronne antérieure en céramique après une fracture de la partie coronaire de la dent	p. 10
Étanchéification d'un traitement endodontique et réalisation d'un <i>overlay</i> céramique	p. 38
protocole Réhabilitation esthétique dans le secteur antérieur	p. 36

vie dentaire

événement Tour d'horizon de la dentisterie digitale	p. 28
l'agenda Les formations et les événements incontournables	p. 32
les petites annonces Échanges entre professionnels	p. 46



Nouvelles options!



L'implant ultra-court pour tirer profit au maximum des tissus osseux en place

| Stabilité primaire | Précis | Physiologique
Le système implantaire SKY®



► les news

BRÈVES, COURRIERS, ANNONCES, ET AUTRES « POTINS »

► INDUSTRIE

La Société des Cendres fête ses 160 ans

LE GROUPE SDC A CÉLÉBRÉ SON ANNIVERSAIRE À SON SIÈGE SOCIAL, À SAINT-AVERTIN, LE 21 SEPTEMBRE DERNIER.

Le groupe SDC avait convié ses clients, collaborateurs, fournisseurs et la presse pour fêter son 160^e anniversaire dans une ambiance festive à son siège social, à Saint-Avertin (37). La Société des Cendres est née en plein Second empire. Un groupe de bijoutiers, joailliers, orfèvres et horlogers du quartier du Marais à Paris décide de fonder une société afin de procéder à la récupération des métaux précieux contenus dans les cendres. C'est ainsi que naît le 19 septembre 1859 la Société des Cendres. Le terme de « cendres » désigne tous les résidus et balayures d'atelier ayant subi une première préparation (*brûlage puis broyage et tamisage*) dont on extrait ensuite les métaux précieux après certaines opérations complexes de traitement et d'affinage.

En 2010, la SDC tient à restaurer et reconvertir son patrimoine en dépit du plan de sauvegarde du Marais qui vise à détruire les ouvrages postérieurs au XVIII^e siècle situés dans les cœurs d'îlots du quartier. Les premiers locaux de la SDC restent parmi les derniers témoins du patrimoine industriel parisien. Avec sa façade classique d'immeuble du XIX^e siècle et sa cheminée de 30 mètres de haut, le bâtiment, aujourd'hui classé au patrimoine, est visitable toute



l'année. Un espace dédié à l'histoire de l'usine a été conservé, comprenant une scénographie et présentant les machines et outillages utilisés à l'époque.

Dès la fin du XIX^e siècle, les professionnels dentaires demandent la création d'un département odontologie qui se développe de façon très importante au fil des années puisqu'il amène la société à la fabrication de métaux précieux spécifiques, de pièces de précision (*pivots, ancrages etc.*), de matériel de chirurgie maxillo-faciale et de produits d'orthodontie.

UNE GAMME DENTAIRE COMPLÈTE

Le groupe Société des Cendres s'est profondément transformé ces dernières années pour proposer une gamme complète aux professionnels du dentaire. En 2015, la fusion avec *Flamarc*, acteur français réputé dans le domaine de la prothèse dentaire, permet à SDC de renforcer son positionnement sur le marché de la fourniture de produits à destination des prothésistes. En 2017, *C'Dentaire* rejoint à son tour la SDC. Ce rapprochement

permet au groupe de proposer aux cabinets dentaires un large éventail de produits techniques et innovants.

SDC propose une offre complète dans les trois grands domaines du dentaire. Tout d'abord, la prothèse avec les produits *Flamarc*, les fours *Shenpaz*, les céramiques *Shofu* et l'instrumentation *Smile Line*. Elle développe aussi l'activité d'orthodontie avec les gammes SDC et les instruments *Ixon*, et le cabinet dentaire, avec un réseau de partenaires : la gamme de loupes *Orascoptic*, les composites de restauration en bouche *Shofu*, les caméras *Futudent* et les produits de désinfection *Mycrilium*.

SDC, ce sont trois équipes commerciales spécialisées, dédiées chacune à l'un de ces métiers. C'est aussi un réseau de professionnels à l'écoute des praticiens pour apporter des réponses à leurs questions techniques, ou leur permettre de participer à des événements tels que des formations ou des stages animés par des professionnels de haut niveau.

SYMPOSIUM ANTHOGRY SUR LE NUMÉRIQUE

LE FABRICANT D'IMPLANTS ORGANISE DES CONFÉRENCES À L'ADF SUR LA CHIRURGIE GUIDÉE ET LA DENTISTERIE NUMÉRIQUE. Le recours aux nouvelles technologies transforme les pratiques dentaires. Anthogry propose un symposium sur le numérique, au congrès de l'ADF, le jeudi 28 novembre, présidé par le Dr Harmik Minassian. Les avantages offerts par l'utilisation du flux digital seront présentés : simplification, sécurisation de la pratique médicale et amélioration du confort des patients. « Pourquoi la chirurgie guidée ? » est le thème de la première conférence animée par les Drs Dominique Dupont et Jonatan Beley. Les Drs Patrice Margossian, Adrien Sette et Stevie Pasquier répondront ensuite à la question : « Pourquoi la dentisterie numérique a changé notre quotidien ? ».

Jeudi 28 novembre, 18 h 30, congrès ADF, amphithéâtre Havane. Renseignements : www.anthogry.fr

UNE CAGNOTTE POUR FINANCER UNE PROTHÈSE DENTAIRE À UN LYNX

Mona, une jeune femelle lynx, a été victime en juin dernier d'un accident de la route, dans l'Ain, près d'Oyonnax. Le centre Athénas de Lons-le-Saunier (Jura) l'a prise en charge et l'a soignée. Elle a eu la mâchoire fracturée, avec la perte d'un croc inférieur « indispensable pour qu'elle puisse chasser », précise le magazine *Géo*. L'objectif est de poser une prothèse sur la racine encore présente. « Cela a déjà été fait sur des chiens de mordant, comme les chiens policiers, mais à ma connaissance pas sur un animal sauvage, explique au magazine Gilles Moyne, directeur du centre de sauvegarde de la faune sauvage. On est donc en train de rechercher un vétérinaire spécialiste en dentisterie. » Afin de financer les soins de l'animal, le centre Athénas a lancé une cagnotte.

UNE PAUSE À MOTO AUX USA

Dans un quotidien professionnel très rempli, il est important de se ménager des pauses pour couper totalement avec son métier. C'est ce que propose aux dentistes-motards, l'agence All Ways On Wheels. Elle organise, parmi près de trente circuits aux États-Unis, la découverte de la mythique route 66, avec en complément la visite du musée Harley. Une proposition de voyage tentante pour les chirurgiens-dentistes, qu'ils pratiquent la moto pendant leurs loisirs ou pour se rendre à leur cabinet...

3w : allwaysonwheels.com

► IMPLANTOLOGIE

Congrès EAO à Lisbonne

L'ASSOCIATION EUROPÉENNE D'OSTÉO-INTÉGRATION (EAO) A RASSEMBLÉ PLUS DE 4 500 PARTICIPANTS LORS DE SON CONGRÈS ANNUEL.

Le congrès annuel de l'European association for osseointegration (EAO) a accueilli plus de 4 500 participants de 88 pays à Lisbonne, le 28 septembre dernier. L'EAO a délégué à cette occasion sept prix scientifiques européens. Le prix de recherche fondamentale en implantologie a été attribué à Gabriel Magrin (Brésil). Le prix de la recherche

clinique en chirurgie a été décerné à Elise Zuiderveld (Pays-Bas). Sven Mühlemann (Suisse) a reçu le prix de la recherche clinique en prothèse, Myroslav Solonko (Espagne), le prix de la recherche clinique sur la biologie péri-implantaire. Gian Maria Ragucci (Espagne) a reçu le prix de la recherche en implantologie dans la catégorie pré-

sentation de poster, Simone Cortellini (Belgique) le prix de l'innovation clinique et Georg Mailath-Pokorny Jr. (Autriche) le prix de la vidéo clinique. Quatre praticiens ont reçu le certificat de traitement implantaire de l'EAO : Junya Hamaguchi et Noboru Katayama (Japon) et Edoardo Magnanelli et Andrea Simoes (Espagne).



► FISCALITÉ

Aligneurs orthodontiques et TVA

LA TVA S'APPLIQUERAIT, SUR CES DISPOSITIFS ORTHODONTIQUES, AUX SOCIÉTÉS QUI LES COMMERCIALISENT.

Selon une lecture stricte du code général des impôts (CGI), la TVA (taxe sur la valeur ajoutée) s'appliquerait à une société commerciale sur les aligneurs orthodontiques qu'elle réalise à partir d'empreintes du patient.

Les fournitures de prothèses, ou éléments de prothèses dentaires, effectuées par les chirurgiens-dentistes et les prothésistes sont exonérées de TVA, selon l'article 261 du CGI (1, 4) et l'article 132 de la directive TVA n°2006/112/CE du 28 novembre 2006.

Selon la réglementation communautaire (sixième directive, article 13, A, paragraphe 1, e), les États membres exonèrent de la TVA « les prestations de services effectuées dans le cadre de leur profession par les mécaniciens-dentistes, ainsi que les fournitures de pro-

thèses dentaires effectuées par les dentistes et les mécaniciens-dentistes ». La cour de justice de l'Union européenne (CJUE), dans son arrêt du 14 décembre 2006 dans l'affaire VDP Dental Laboratory (Pays-Bas), a stipulé que, conformément à cette directive, l'exonération de TVA ne s'applique pas aux livraisons de prothèses dentaires réalisées par un intermédiaire « qui n'a pas la qualité de dentiste ou de mécanicien-dentiste, mais qui a acquis de telles prothèses auprès d'un mécanicien-dentiste ».



► WEB

Plateformes de rendez-vous et respect de la déontologie

L'ORDRE NATIONAL DES CHIRURGIENS-DENTISTES A RELEVÉ DES « DÉCLARATIONS INAPPROPRIÉES » SUR LES PLATEFORMES NUMÉRIQUES.

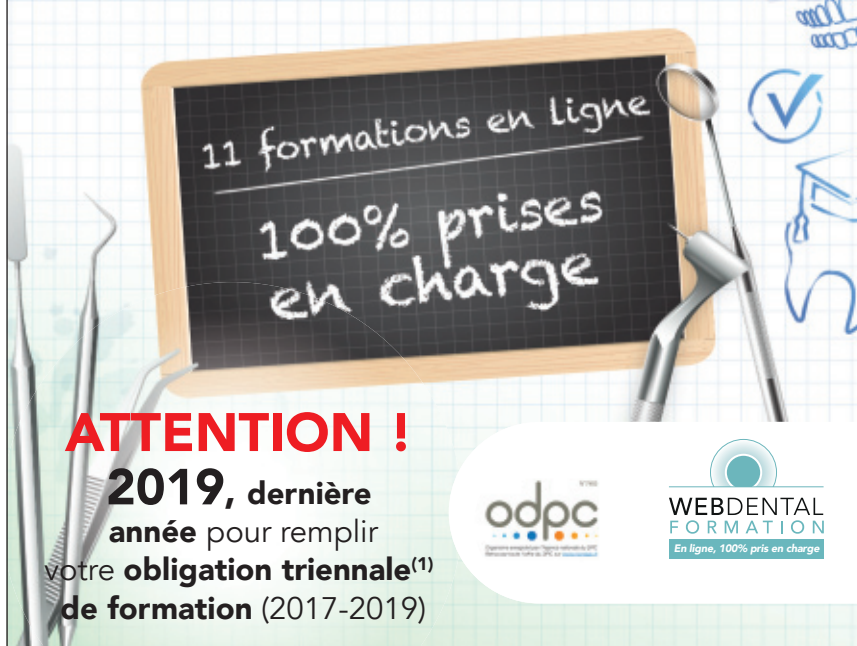Les plateformes de rendez-vous ne peuvent s'affranchir de la déontologie. Sur certaines, l'Ordre national des chirurgiens-dentistes (ONCD) a relevé des « déclarations inappropriées voire inexacts de praticiens, de nature à semer la confusion auprès du public ». L'ONCD explique que des omnipraticiens ou des praticiens ayant un exercice exclusif « se déclarent spécialistes sans l'être ». L'instance ordinaire précise qu'elle ne reconnaît pas

les mentions « spécialistes en esthétique dentaire » ou « experts en implantologie ». L'ONCD souligne que les plateformes doivent transmettre une information conforme à la charte ordinaire de communication du chirurgien-dentiste. Il rappelle dans un communiqué l'existence de trois spécialités et neuf orientations pour les omnipraticiens. Le praticien doit d'autre part pouvoir apporter la preuve de ce qu'il communique.

COLLOQUE SUR L'HOMÉOPATHIE

À la suite d'une tribune co-signée par des députés, et parue le 20 juillet dernier dans le Journal du dimanche, des parlementaires ont invité des spécialistes de l'homéopathie dans le cadre d'un colloque à l'Assemblée nationale, le jeudi 28 novembre. Intitulé « L'homéopathie, une solution en santé publique », ce colloque, placé sous la présidence des députés Yves Daniel et Paul Molac, est organisé par les Drs Daniel Scimeca et Dominique Eraud. Il rassemblera des chercheurs, scientifiques, universitaires, médecins, vétérinaires et pharmaciens homéopathes. Des chirurgiens-dentistes seront aussi présents, parmi lesquels le Dr Florine Boukhobza.

9 h à 13 h. Inscription gratuite : colloquean2019@gmail.com



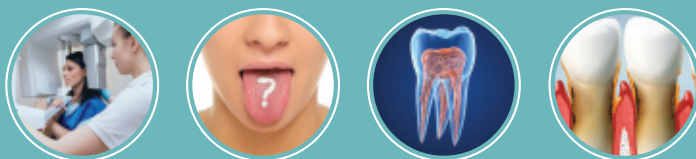
ATTENTION !

2019, dernière année pour remplir votre **obligation triennale⁽¹⁾ de formation (2017-2019)**



FORMEZ-VOUS OÙ VOUS VOULEZ, QUAND VOUS VOULEZ

Grâce à nos formations E-LEARNING, 100% prises en charge ⁽²⁾



DENTISTERIE NUMÉRIQUE

- CONE BEAM
- CONE BEAM ORTHO
- EMPREINTE OPTIQUE
- MIEUX SOIGNER AVEC LE NUMÉRIQUE

MÉDECINE BUCCO-DENTAIRE

- DERMATOLOGIE BUCCALE
- PRESCRIRE EFFICACEMENT
- PATIENTS À RISQUE

PRATIQUES CLINIQUES

- ENDODONTIE
- MALADIES PARODONTALES
- MALADIES PÉRI-IMPLANTAIRES
- RESTAURATION DE LA DENT DÉPULPÉE

100% pris en charge


Nos formations en ligne sont agréées par l'Agence nationale du DPC

(1) Le DPC (Développement Professionnel Continu) est le dispositif de formation réglementé dédié aux professionnels de santé
(2) Sous réserve de la disponibilité de vos droits.

► ENTRETIEN

Péri-implantites : « Un véritable défi pour tout praticien »

AMANDINE PARA SOULIGNE LA NÉCESSITÉ D'UNE MAINTENANCE ET DE MESURES DE PRÉVENTION DES MALADIES PÉRI-IMPLANTAIRES.



Le traitement des péri-implantites occupe une part grandissante de votre activité de parodontiste. Comment expliquez-vous cette prévalence ?

Dr Amandine Para : On estime la prévalence moyenne des péri-implantites à environ 20 %, soit 1 implant sur 5, plus ou moins importante selon le délai de mise en fonction. En supposant que le nombre de nouveaux implants posés dans le monde reste stable chaque année, le nombre global d'implants présents en bouche dans la population ne peut qu'augmenter. Le nombre d'implants susceptibles d'être atteints par la maladie péri-implantaire augmente donc inexorablement, faisant de la prise en charge des maladies péri-implantaires une préoccupation grandissante de notre pratique clinique. Cette observation met en évidence la nécessité absolue de la maintenance et des mesures de prévention des maladies péri-implantaires, avec un impact à moyen terme supérieur au traitement de la maladie elle-même.

Vous venez de faire paraître un ouvrage sur les péri-implantites. Est-ce un sujet réservé aux implantologues ?

A. P. : Le livre ⁽¹⁾ s'adresse aux confrères omnipraticiens, spécialistes et étudiants. Il a été pensé pour couvrir un éventail représentatif des situations-types que chacun de nous retrouve dans sa pratique clinique. Omnipraticiens et spécialistes pourront entrer dans cet ouvrage par n'importe quelle porte, et y trouver des suggestions de prise en charge de leurs patients, à tous les stades de cette pathologie.

Toute la première partie du livre est une approche diagnostique. Elle est proposée comme un guide de consultation et fournit des éléments de réponse aux questions que le patient nous pose en général sur le pourquoi du comment. Comment diagnostiquer la pathologie ? Pourquoi cette pathologie s'est-elle développée ? On y retrouve ainsi les trois premiers chapitres du livre sur le diagnostic, la classification et les facteurs de risque/pathogénie de la péri-implantite.

La seconde partie est une approche thérapeutique. Elle est exposée comme un atlas et propose un protocole de traitement selon le type de péri-implantite. La troisième partie comprend un chapitre sur la « prévention et maintenance ». Il aborde la conduite à tenir pour limiter l'apparition d'une péri-implantite initiale ou d'une récurrence de péri-implantite chez les patients déjà traités.

Pour vous, le laser est l'outil absolument indispensable au traitement des péri-implantites ?

A. P. : Il n'y a pas de protocole thérapeutique standardisé pour le traitement des péri-implantites : le traitement répond à une approche personnalisée, et satisfait à un objectif principal de décontamination du site péri-implantaire.

L'efficacité clinique des lasers de la famille des Erbium tels que Er : YAG est plus documentée que celle des autres types de lasers. Le laser Erbium YAG permet une décontamination efficace de la surface implantaire, l'élimination du tissu de granulation par effet photo-ablatif, et ceci sans endommager l'implant lorsqu'il est réglé sur une puissance adaptée.

Il apparaît comme un laser indispensable à l'efficacité du traitement. L'objectif du traitement de la péri-implantite est de conserver l'implant en fonction (*mastication et esthétique*) et de prévenir la récurrence de la maladie. Ce traitement reste un véritable défi pour tout praticien.

Dans votre ouvrage vous décrivez un protocole de traitement laser-assisté des péri-implantites. Quelles en sont les principales étapes ?

A. P. : Je décris quatre approches thérapeutiques qui intègrent l'utilisation du laser Erbium YAG et d'autres types de lasers (*selon les possibilités d'investissement du praticien*). Il s'agit d'une approche « détoxifiante » seule, d'une approche « booster » pour stimuler la cicatrisation osseuse, d'une approche « régénérative » pour une régénération tissulaire muqueuse et enfin d'une approche « renaissance » dans les situations plus complexes de régénération tissulaire muqueuse et osseuse.

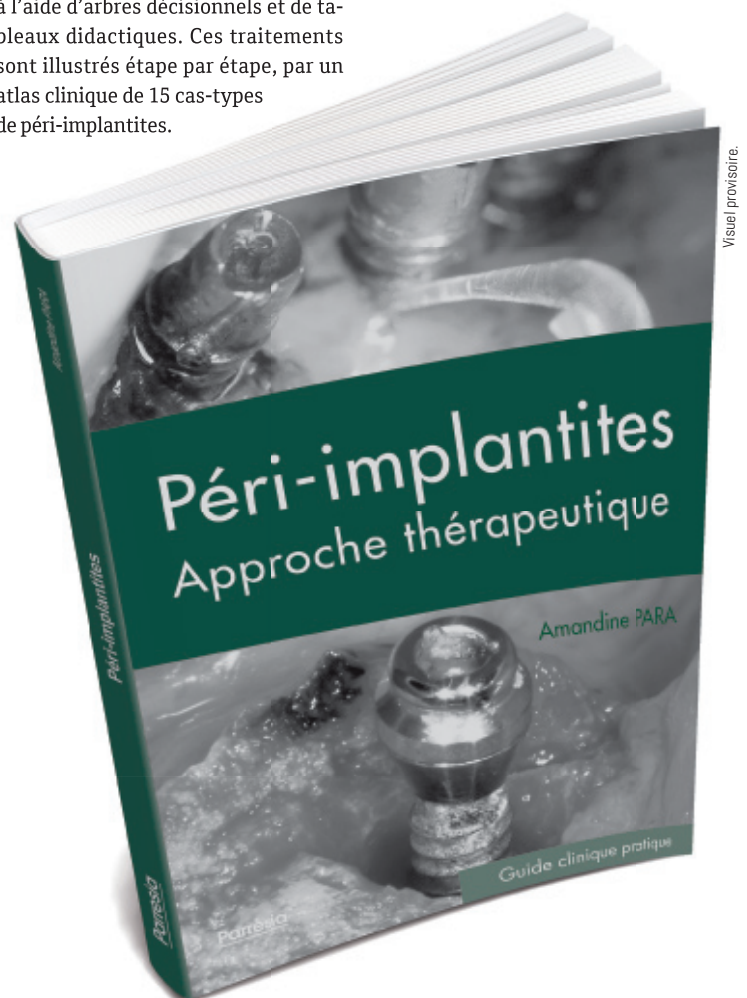
Les principales étapes communes à chaque approche sont le nettoyage photo-ablatif de l'os et de l'implant au laser Erbium : YAG, l'homogénéisation de la surface implantaire à la brosseuse titane et la détoxification du site à l'eau oxygénée laissée sur site deux minutes. En fonction de la situation, des étapes complémentaires de greffe muco-gingivale ou ROG sont décrites. Toutes les situations sont expliquées dans le livre, à l'aide d'arbres décisionnels et de tableaux didactiques. Ces traitements sont illustrés étape par étape, par un atlas clinique de 15 cas-types de péri-implantites.

Comment avez-vous dégagé une classification diagnostique et thérapeutique des maladies péri-implantaires ?

A. P. : J'ai dégagé une classification à la fois diagnostique (*basée sur l'observation clinique et radiographique*) et thérapeutique à la lumière de mon recul clinique de cinq ans à ce jour sur le traitement en pratique privée de près de 200 implants atteints de péri-implantites.

Cette classification dénommée APARA (*Assessment of Peri-implantitis Appearance and Repairing Approach*) est articulée autour de quatre évaluations : la situation osseuse PA (*Peri-implantitis Appearance*), la situation gingivale GA (*Gingival Appearance*), l'approche thérapeutique RA (*Repairing Approach*), le degré de difficulté du cas (*dégradés 1 à 5*). Elle tient compte du nombre d'implants adjacents atteints, de l'anatomie du défaut et de sa sévérité.

⁽¹⁾ Péri-implantites. Approche thérapeutique. Amandine Para. Éditions Parresia, 2019, 212 pages.





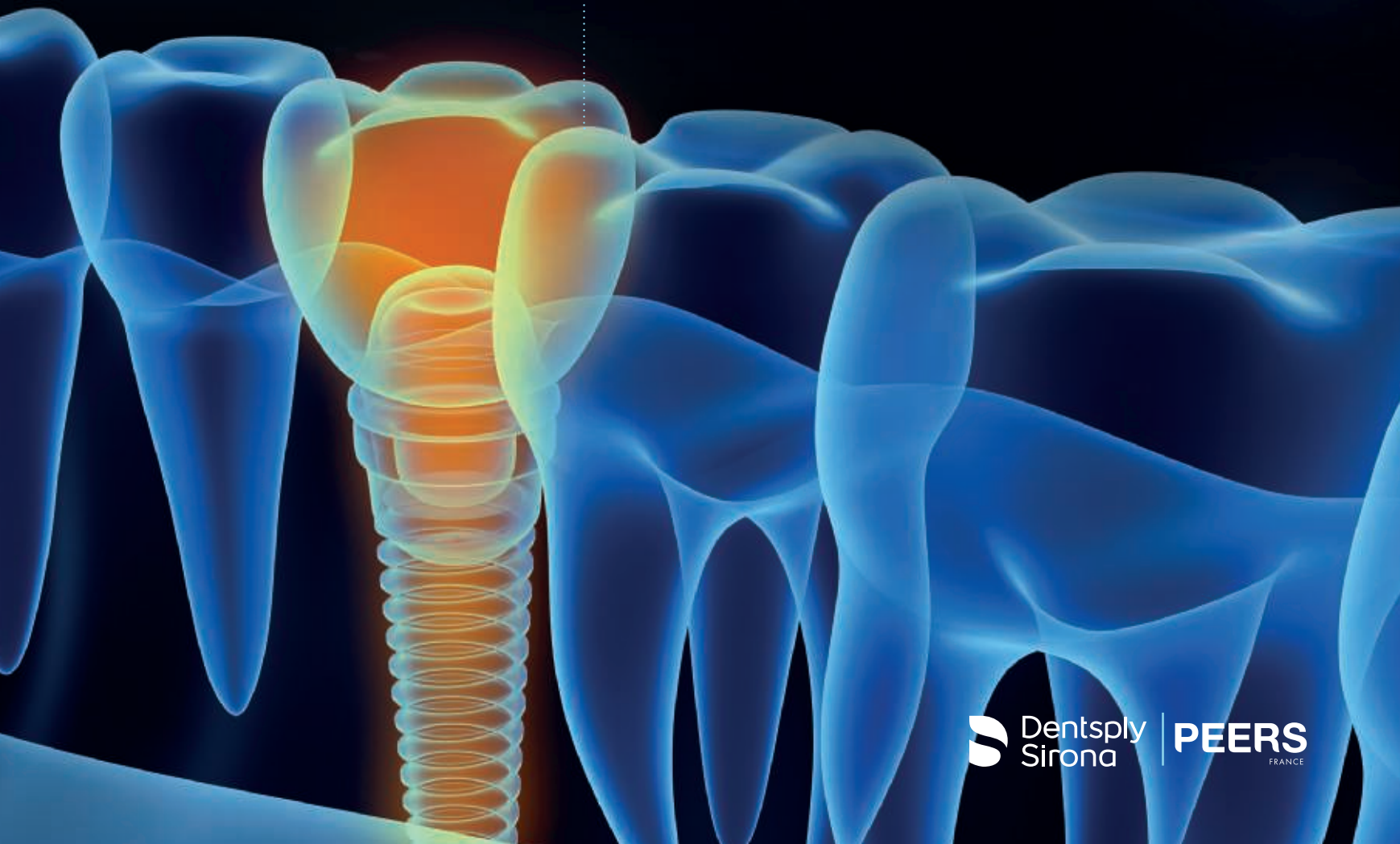
Sommet Universitaire en Implantologie

L'innovation en implantologie à l'ère du numérique

Chamonix - Hôtel Mercure les Bossons - 24 & 25 janvier 2020

www.sui-ds.com

BORDEAUX
CLERMONT FERRAND
CORTE
LILLE
LYON
MARSEILLE
MONTPELLIER
NANCY
NANTES
NICE
PARIS 5
PARIS 6 ET PARIS 7
PARIS 7
STRASBOURG
TOULOUSE



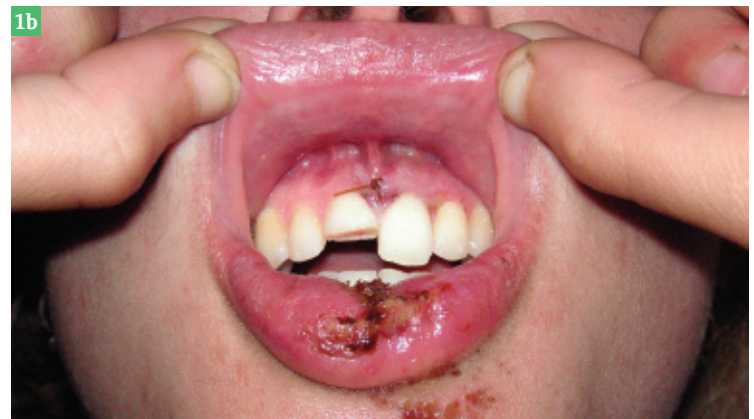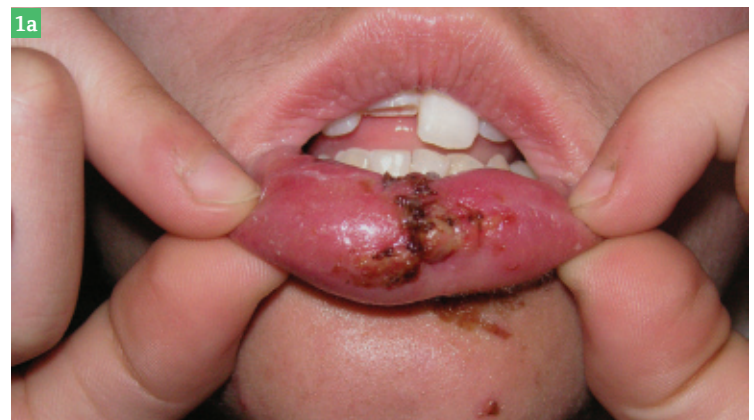Couronne antérieure en céramique après une fracture de la partie coronaire de la dent

Les couronnes tout céramique sont une option thérapeutique fiable et éprouvée pour reconstituer la fonction et l'esthétique.

L'intégrité des dents antérieures est d'une importance primordiale pour la plupart des patients en raison de leur visibilité. L'affaiblissement des dents dans la zone esthétique antérieure par des défauts carieux, éclats, fissures ou fractures, des obturations trop visibles, des décolorations, des anomalies dans la forme, l'alignement et la position dans l'arc dentaire entraînent souvent des soucis considérables pour les patients. Par conséquent, les chirurgiens-dentistes doivent prendre en compte tous les aspects du traitement, avec si nécessaire une équipe de différents spécialistes, afin de préserver ou de restaurer la dentition naturelle. Aujourd'hui, la gamme de thérapies de la dentisterie moderne offre une variété de méthodes pour restaurer ou optimiser la fonction et l'esthétique des dents dans la région antérieure. Il s'agit notamment (selon la situation initiale et selon le degré de destruction des dents individuelles) de restaurations composites directes polychromes multicouches, de facettes composites fabriquées au laboratoire de prothèse ou industriellement, de facettes en céramique, de restaurations partielles (supplémentaires), de couronnes trois-quarts, ou couronnes complètes

(céramo-métalliques, céramiques) et de traitements orthodontiques [1-3].

La majorité des patients demande aujourd'hui des restaurations esthétiques et des alternatives sans métal par rapport aux approches prothétiques traditionnelles. Les restaurations tout céramique ont gagné en popularité au cours des trente dernières années pour un certain nombre de raisons, particulièrement leurs propriétés optiques favorables, leur excellent aspect esthétique et durable, leur résistance à l'usure, leur stabilité de teinte, leur inertie chimique et leur durabilité, leur biocompatibilité et le renforcement de la structure dentaire résiduelle lorsqu'elles sont collées avec un système adhésif [4-17]. Cette tendance a été privilégiée en grande partie par le nombre croissant de patients demandant des restaurations esthétiques et des alternatives sans métal par rapport aux approches prothétiques traditionnelles [18]. Au cours des trois dernières décennies, de nombreux systèmes entièrement céramiques ont été introduits dans la profession dentaire [19]. Les céramiques dentaires peuvent être classées en fonction de leur composition matérielle, du flux de travail de fabrication (par exemple



poudre-liquide-barbotine, céramique coulée à chaud, céramique pressée, CAD/CAM - usinable - ou selon les indications cliniques) [20-22]. De nos jours, les indications cliniques les plus courantes pour les restaurations entièrement céramiques sont essentiellement des inlays, des onlays, des restaurations partielles, des couronnes pleines, des ponts, des facettes, des table-tops

Fig.1a et b : Situation initiale.

Patiente de 24 ans après trauma. En plus de la dent fracturée 11, on note des blessures étendues à la lèvre inférieure. Le premier traitement de la blessure aux tissus mous a été réalisé sur les lieux de l'accident à l'étranger.

résumé

Dans la région antérieure maxillaire, l'intégrité des dents est d'une grande importance pour beaucoup de gens. En cas de dommages, la restauration d'un sourire attrayant est par conséquent un grand besoin pour les patients. Selon la taille du défaut et sa configuration, diverses options thérapeutiques directes et indirectes cliniquement prouvées sont disponibles. Pour les dents antérieures fortement endommagées, les couronnes tout céramique sont une option thérapeutique fiable et éprouvée pour reconstituer la fonction et l'esthétique.

mots-clés

- Restaurations entièrement céramiques,
- céramique en verre,
- céramique en disilicate de lithium,
- technique adhésive, esthétique.

occlusaux postérieurs (*restaurations de protection cuspidienne postérieure*), des piliers d'implants et des implants [23-36]. Ces restaurations présentent une option de traitements permanents scientifiquement prouvés et de haute qualité pour les régions postérieures, antérieures et porteuses de charge, surtout si les indications et les limites des systèmes céramiques respectifs sont respectées, et si une procédure appropriée d'assemblage est employée ; leur fiabilité a été documentée dans la littérature [18, 32, 37-56]. Les restaurations entièrement céramiques sont utilisées dorénavant de manière courante dans la dentisterie de tous les jours.

Pour les restaurations unitaires, la céramique de verre en disilicate de lithium (LS2) est le matériau de choix pour de nombreux chirurgiens-dentistes en raison de sa bonne résistance mécanique (*IPS e.max Press: 470 Mpa, moyenne de la force biaxiale en flexion*), de ses excellentes propriétés esthétiques et de sa polyvalence. Ce matériau peut être utilisé sous forme monolithique, lorsque la résistance maximale est nécessaire (*par exemple, restaurations occlusales pour augmenter la dimension verticale de l'occlusion ou pour des couronnes postérieures*), ou bien encore sous une forme pressée LS2 face à la porcelaine (*comme une facette supplémentaire*) lorsque l'esthétique est de la plus haute importance. Les couronnes LS2 unitaires montrent une excellente longévité pour les dents antérieures [57-59] et postérieures [56-59], comparables au taux de survie des couronnes métal-céramique [60, 61]. Ce rapport clinique illustre la restauration d'une incisive centrale maxillaire très affaiblie par une fracture compliquée de sa partie coronaire et restaurée avec une couronne céramique en disilicate de lithium après une thérapie endodontique.

les auteurs

Pr Juergen MANHART



- Professeur au département de dentisterie restauratrice de l'école dentaire de l'université LMU (*université de Munich, Allemagne*)
- Séminaires et ateliers pratiques en dentisterie restauratrice esthétique (*restaurations composites directes, facettes, restaurations entièrement céramiques, traitement post-endodontique, prise en charge de la dentition sévèrement usée et planification du traitement en dentisterie esthétique*)
- @ : manhart@manhart.com
- www.manhart.com
- www.dental.education.ch
- Pr Juergen Manhart - DDS Department of Restorative Dentistry Dental School of the Ludwig-Maximilians-University Goethe Street 70 80336 Munich (Germany)

M. Hubert Schenk

- Prothésiste
- Hubert Schenk - CDT Dentalplattform - Goethe Street 47 80336 Munich
- @ : Hubert.Schenk@t-online.de
- www.hubertschenk.de

RAPPORT D'UN CAS CLINIQUE

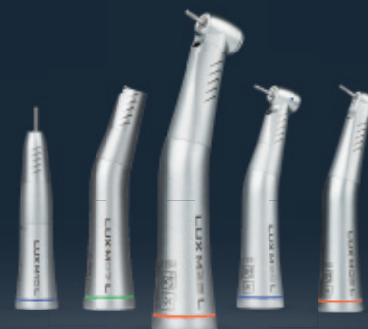Situation initiale

Une patiente de 24 ans se présente dans notre cabinet avec une incisive centrale maxillaire droite fracturée consécutivement à un traumatisme. L'accident s'est produit une semaine plus tôt à l'étranger, où la patiente (*étudiante en médecine*) se retrouvait dans le cadre d'un stage clinique. Depuis cet accident qui s'est produit dans un pays en voie de développement avec des conditions de soins médicaux et dentaires ne correspondant pas aux normes actuelles, la patiente a décidé après le

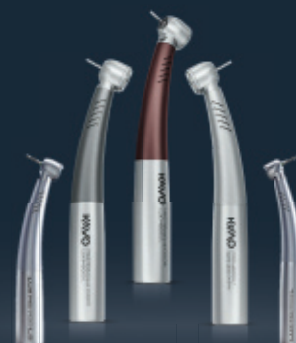Pack Liberté KaVo

Avec notre Pack Liberté, profitez de 3 instruments haut de gamme à un prix irrésistible !

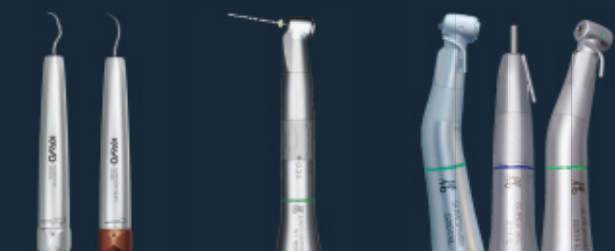3 Instruments* à 3 090 €



Gamme MASTERmatic



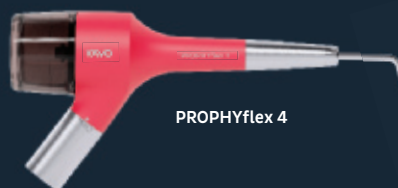Gamme MASTERtorque



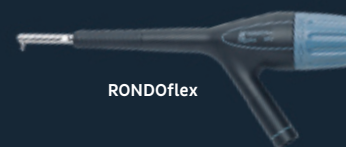SONICflex

ENDOadvance

SURGmatic



PROPHYflex 4



RONDOflex

KA VO

Validité : du 16 Septembre au 18 Décembre 2019

*Cette offre se limite à : 1 PROPHYflex 4 ou 1 RONDOflex ou 1 SONICflex (sans inserts) ou 1 ENDOadvance parmi les 3

► clinique : Pr Juergen MANHART

RESTAURATION

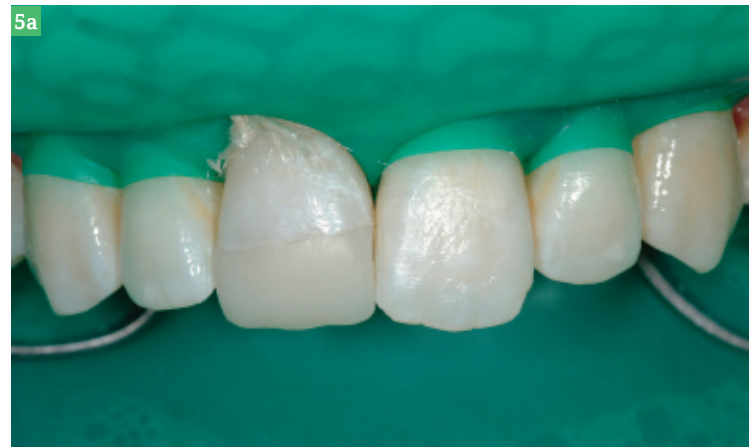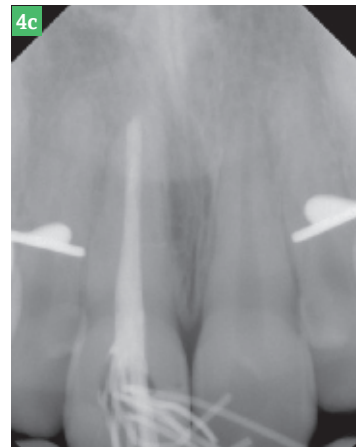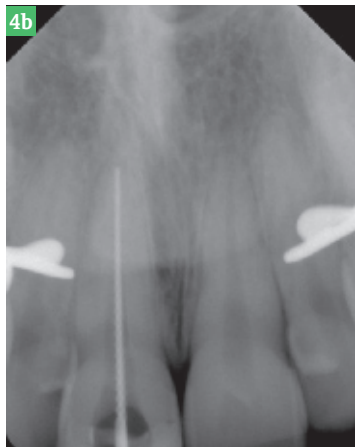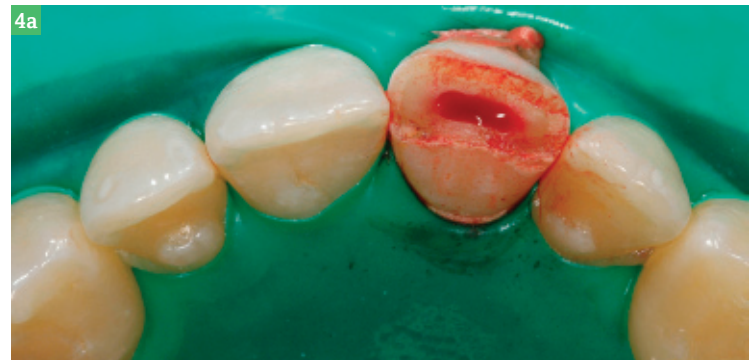


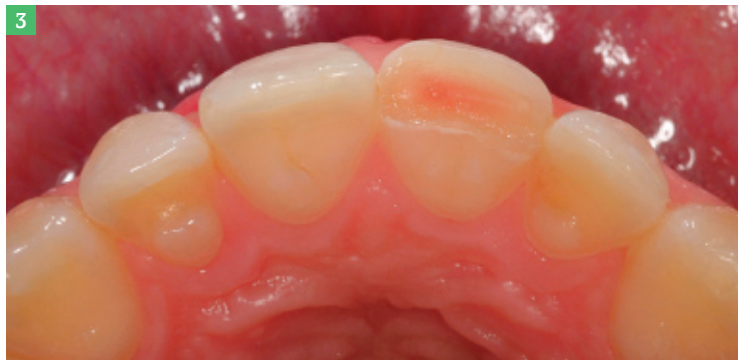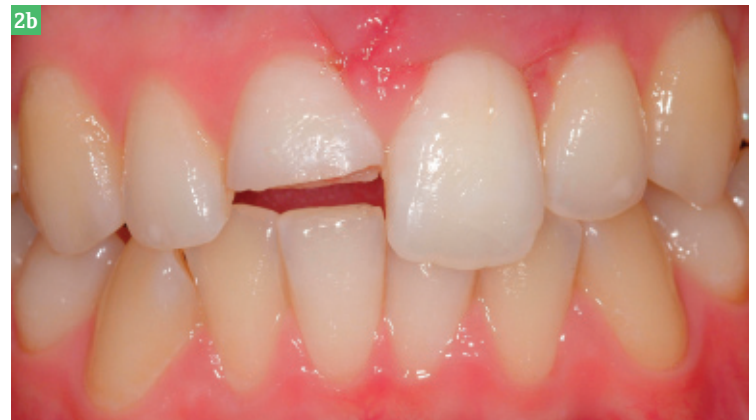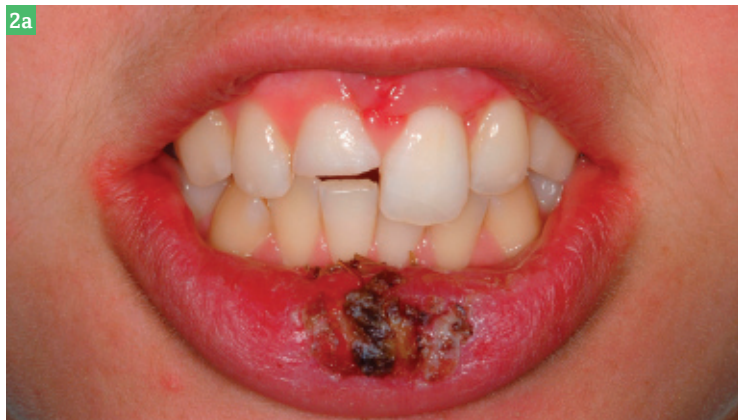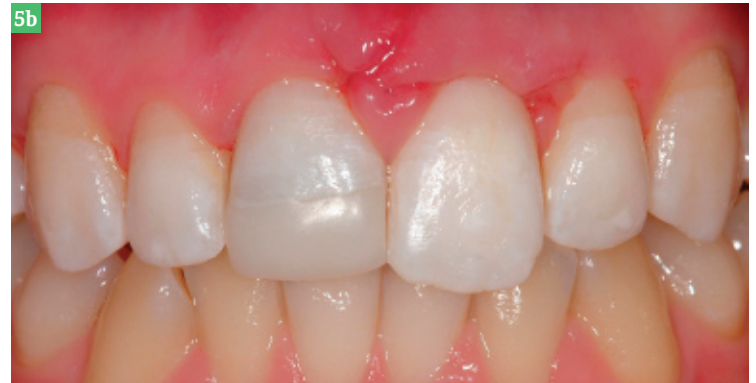Fig.2a : Une semaine plus tard, la patiente consulte dans notre cabinet dentaire. La dent 11 a eu une fracture compliquée de couronne anatomique avec l'exposition pulpaire. Fig.2b : La moitié incisale de la couronne clinique de la dent 11 s'est trouvée fracturée horizontalement. Fig.3 : L'exposition de la pulpe a été diagnostiquée du côté mésial du site de la fracture. Fig.4a : Le traitement endodontique a été entrepris, puisque la pulpe avait déjà été exposée à l'environnement de cavité buccale pendant une semaine. Fig.4b : Radiographie périapicale pour déterminer la durée de travail. Fig.4c : Radiographie de contrôle du canal radiculaire obturé selon la technique de condensation latérale. Fig.5a : Restauration coronaire à long terme sur 11 avec une restauration composite directe et prothèse provisoire. Fig.5b : La restauration composite est laissée en place jusqu'à la guérison complète des tissus mous.

traitement initial des lésions des tissus mous ; (Fig.1a et b) sur place par un collègue étudiant d'annuler le séjour à l'étranger pour faire réaliser le traitement dentaire, parce qu'elle préférerait un traitement dans un environnement familial plus propice aux soins souhaités.

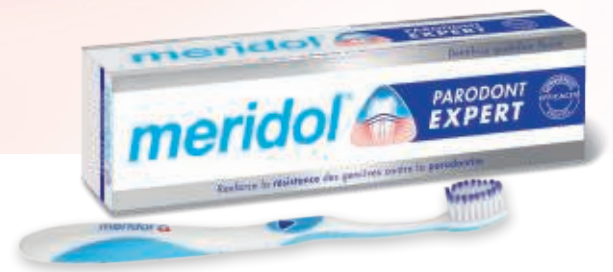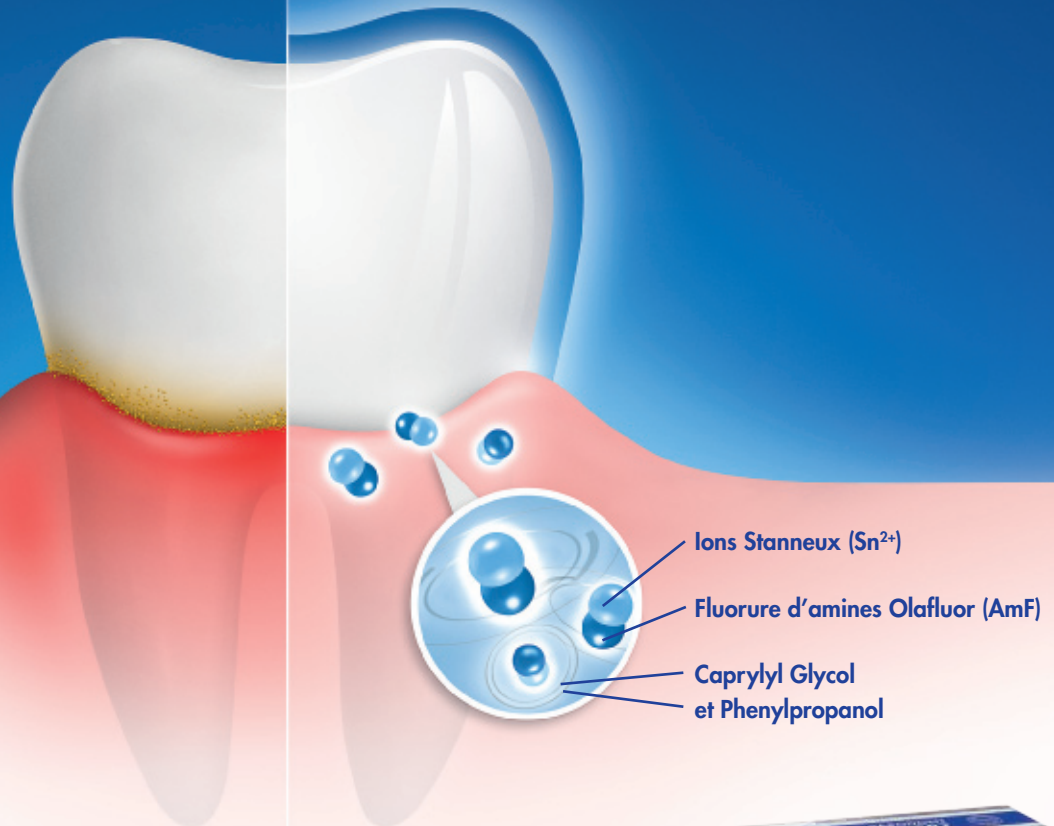
Durant l'examen dans notre clinique une semaine après l'accident, la patiente présente une incisive centrale supérieure droite blessée par trauma non encore traitée ; (Fig.2a et b). L'observation clinique montre une fracture compliquée de la couronne naturelle avec exposition



pulpaire ; (Fig.3), plus de la moitié incisale de la couronne clinique a été complètement perdue [62, 63]. L'évaluation clinique de la dent de la patiente indique une réponse fortement douloureuse au

stimulus thermique froid en utilisant un jet réfrigérant et une réponse pathologique à la percussion de la dent [64]. La pulpe s'est retrouvée exposée à l'environnement de la cavité buccale pendant

Parce que les gencives sujettes au risque de parodontite ont à la fois besoin
d'une élimination efficace de la plaque dentaire
et d'une action anti-bactérienne supérieure¹



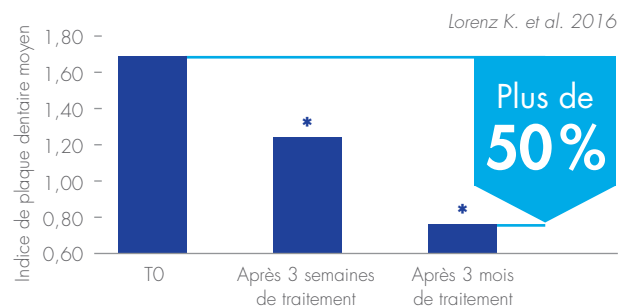
meridol® PARODONT EXPERT – efficacité cliniquement prouvée

- Réduit la plaque de plus de 50 %²
- Garantit une action anti-bactérienne supérieure et de longue durée¹
- Aide à maîtriser la réapparition du biofilm entre deux visites chez le dentiste³

Service Commercial : 02-37-51-67-59

1 Par rapport à une technologie utilisant du bicarbonate de soude (1400 ppm F⁻).
 Müller-Breitenkamp F, et al. Poster présenté au congrès DG PARO 2017 de Münster, Allemagne ; P-35.
 2 Comparaison avant et après 3 mois de traitement.
 Lorenz K, et al. Poster présenté au congrès DG PARO 2016 de Münster, Allemagne ; P-27.
 3 Recommandation pour les patients souffrant de parodontite: une visite chez le dentiste tous les 3 mois.

Réduction significative de la plaque dentaire



■ Dentifrice meridol® PARODONT EXPERT

* p < 0,001 par rapport à TO Seules les données pertinentes sont représentées



► clinique : Pr Juergen MANHART

RESTAURATION

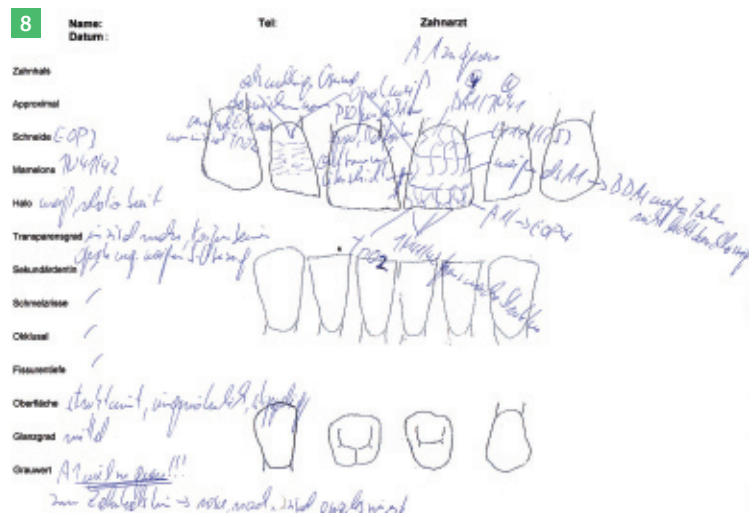
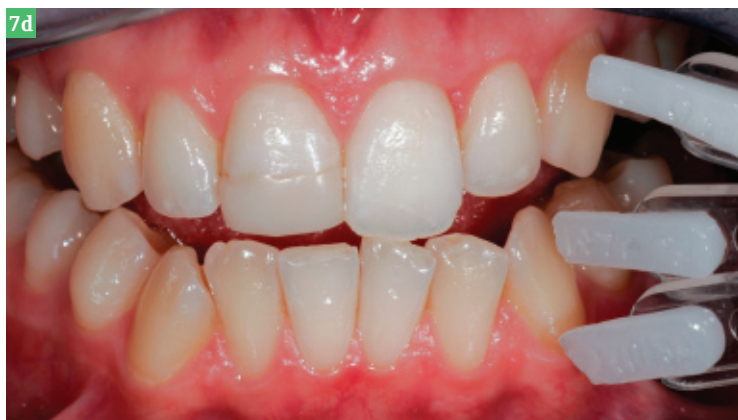
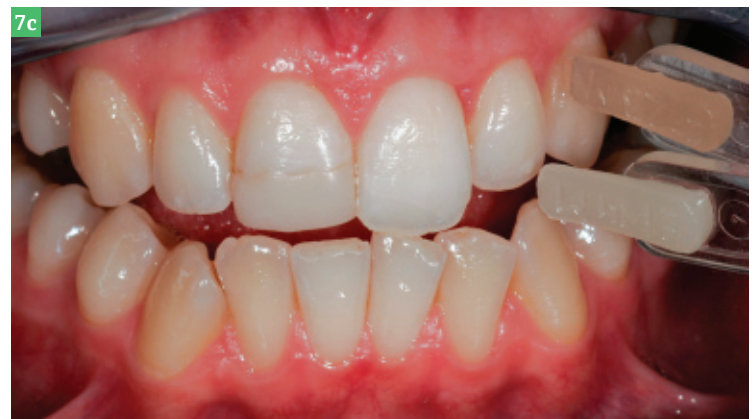
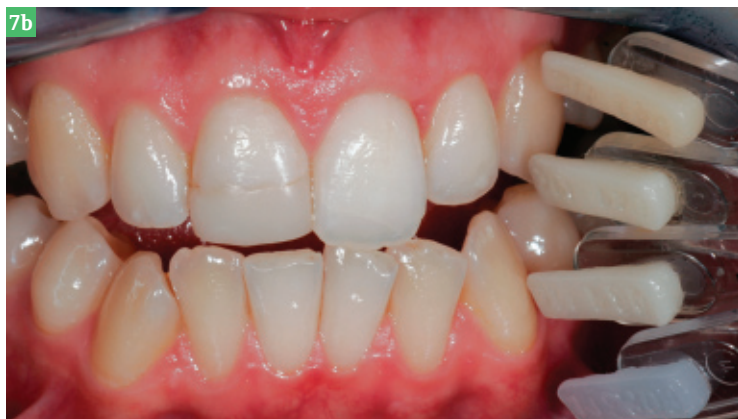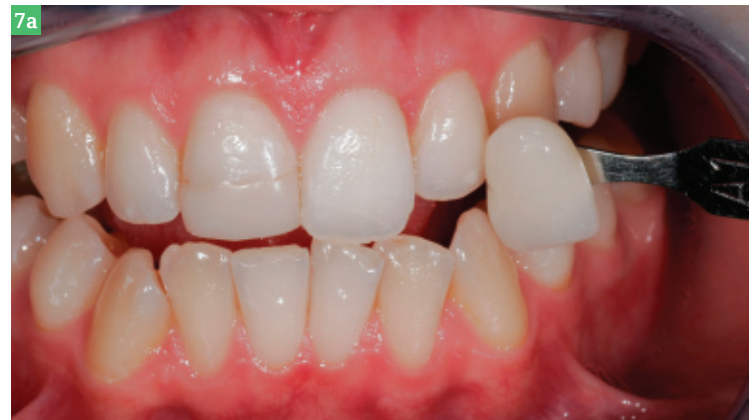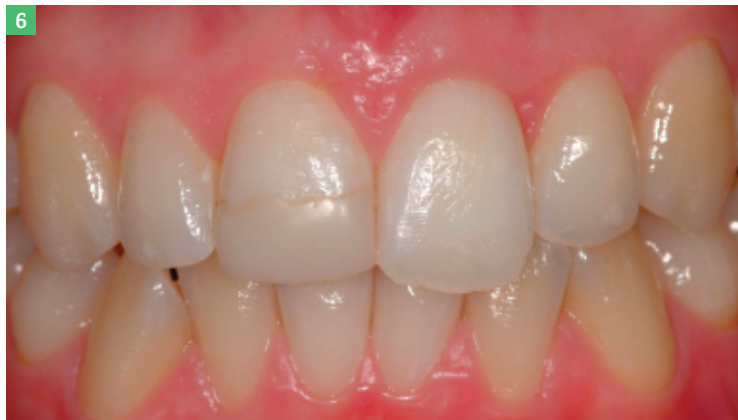Fig.6 : Après 3 mois, la cicatrisation des tissus mous est tout à fait parfaite. Fig.7a à d : Analyse esthétique par le technicien dentaire. La répartition des différentes nuances et des zones translucides ou opaques de la dent dans la zone à restaurer est déterminée. Fig.8 : Concept de superposition des couches en céramique à la suite de l'analyse esthétique dentaire.

toute une semaine, la dent montre des symptômes non provoqués de douleur et la croissance de racine est complète ; ainsi, nous décidons en commun accord avec la patiente, d'enlever complètement la pulpe infectée et de procéder à un traitement radiculaire complet du canal ; (Fig.4a à c). La patiente est informée des diverses approches thérapeutiques (restauration composite directe, facette en céramique, couronne en céramique complète, couronne céramo-métallique) y compris des avantages et inconvénients respectifs

et des coûts associés. La patiente se décide en faveur d'une couronne en céramique avec un collage adhésif fabriquée en disilicate de lithium. Ce type de restauration peut être recommandé comme traitement basé sur des preuves dans la région antérieure [65]. Dans la littérature, les taux de survie varient entre 93,8 % et 96,8 % sur des périodes d'observation de 5, 8 ou 10 ans [57-59].

Après la réalisation du traitement endodontique, une prothèse provisoire en

composite direct à long terme est mise en place ; (Fig.5 a et b) afin de permettre une cicatrisation complète des tissus mous avant la préparation terminale et les empreintes. Après une période d'attente de 3 mois, un nouvel examen clinique est effectué, dans lequel la 11 et ses dents adjacentes, y compris les antagonistes dans la mâchoire inférieure, sont vérifiées ; (Fig.6). On demande aussi à la patiente de se présenter le lendemain pour la détermination de la teinte et d'une manière générale pour une analyse esthétique dentaire complète au laboratoire de prothèse dentaire [66]. Une exigence

de base pour la détermination précise des teintes est que les dents ne soient pas déshydratées, sinon elles semblent plus claires et plus opaques [67-69].

Dans le cadre de l'analyse esthétique par le technicien de laboratoire, la distribution des différentes nuances de teintes et des zones de translucidité ou d'opacité dans la zone à restaurer est déterminée ; (Fig.7a à d). La conception adaptée à l'âge de la patiente avec les caractéristiques individuelles correspondantes (par exemple fissures d'émail, taches blanches, mamelons, effet de halo), la texture de surface

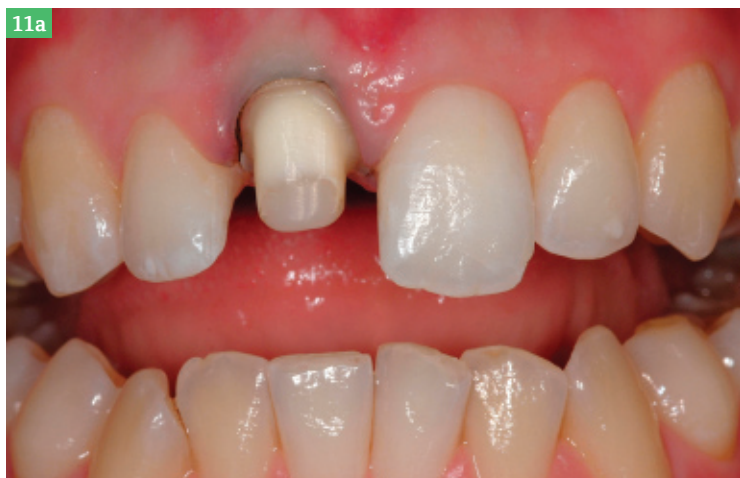
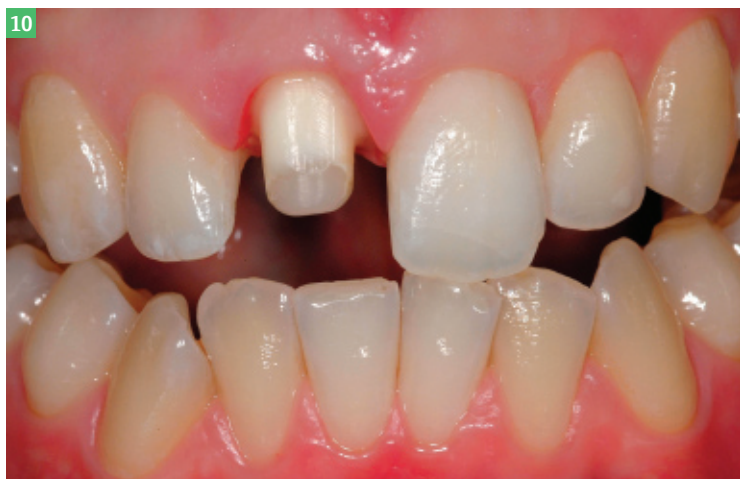
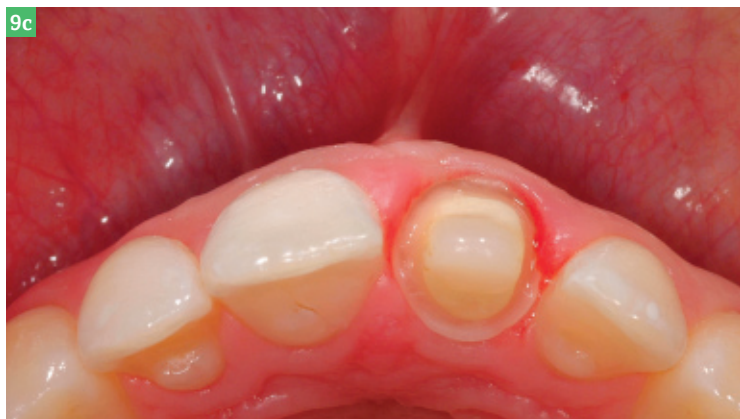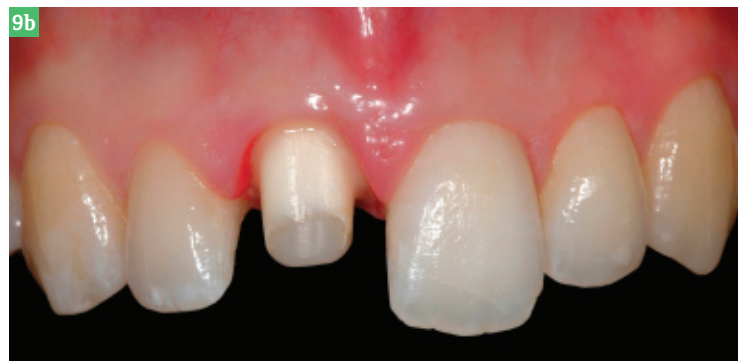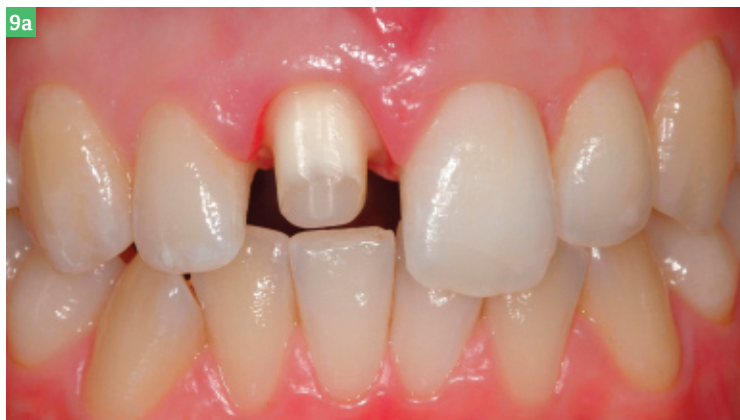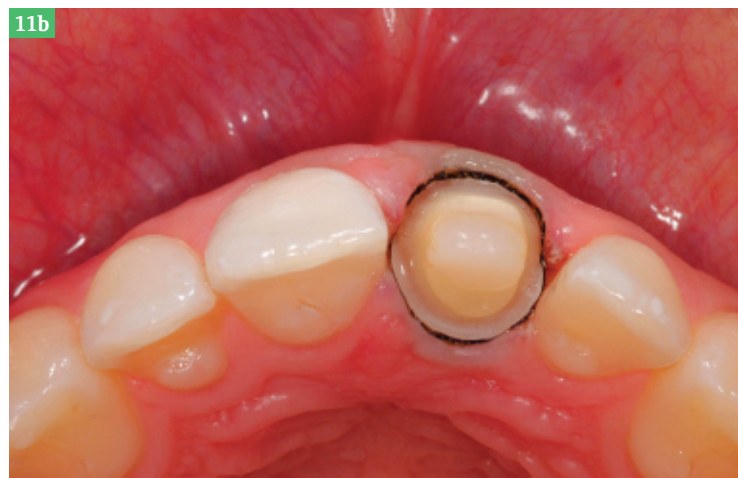Fig.9a et b : La dent 11 est préparée pour supporter une couronne en céramique avec un épaulement circonférentiel et des bords intérieurs arrondis. Fig.9c: Vue incisale de la préparation finale avec un épaulement circonférentiel de 1 mm de profondeur. Fig.10 : L'élimination des substances dentaires a été contrôlée dans une occlusion dynamique afin d'assurer une épaisseur suffisante de la superstructure en céramique de verre. Fig.11a et b : On place un cordon de rétraction pour déplacer la gencive marginale et exposer la ligne de finition avant de prendre l'empreinte.

appropriée et le niveau de brillance correct sont également analysés. En principe, dans l'analyse esthétique dentaire, le technicien céramiste prévoit déjà une « superposition virtuelle des couches » de la restauration et la réalise, avec la détermination des masses céramiques nécessaires. Le résultat de cette « superposition virtuelle » est enregistré dans le schéma de montage de la céramique ; (Fig.8). Cette procédure est effectuée sur place dans le laboratoire dentaire, dans des conditions d'éclairage idéales qui ne sont souvent pas trouvées dans les cabinets dentaires, où le technicien céramiste achève la fabrication des restaurations. Si l'analyse de teinte est effectuée

directement par le technicien dentaire et non par le dentiste ou d'autres membres du personnel du cabinet, il n'y a généralement pas de malentendus et les responsabilités pour cet aspect important dans le processus de traitement sont clairement attribuées. Une telle procédure élimine le risque de difficultés de communication et permet de gagner un temps précieux sur cette étape parfois plus longue au fauteuil et, du point de vue du praticien, improductive. Seul le contact direct avec le patient permet au technicien dentaire de produire une couronne en céramique assortie esthétiquement parfaite. L'analyse esthétique indépendante de la situation intra-orale par le céramiste est donc une condition fondamentale du succès.

Préparation de la dent

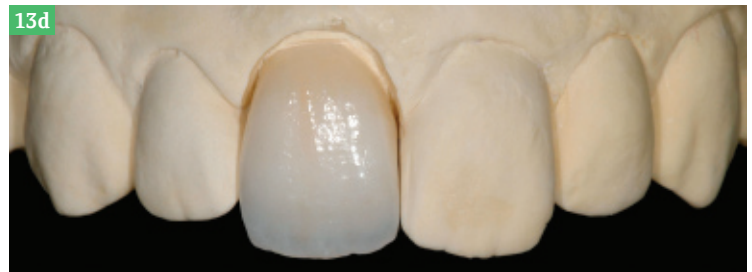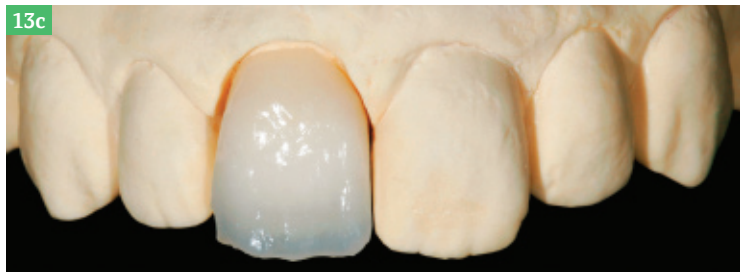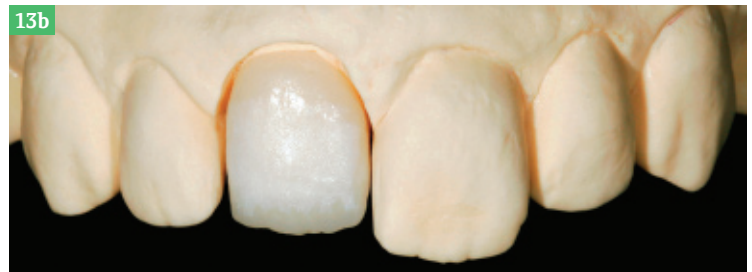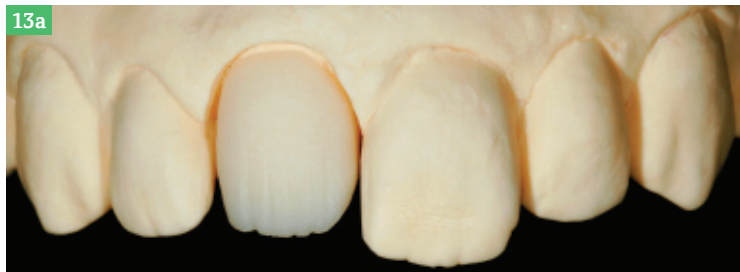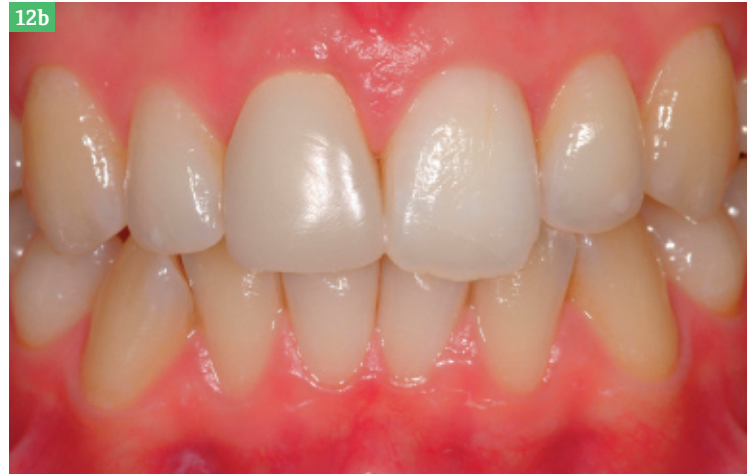Au rendez-vous suivant, la 11 est préparée pour recevoir une couronne en céramique complète permanente avec un épaulement circonférentiel avec des bords intérieurs arrondis ; (Fig.9a à c). La force des restaurations entièrement céramiques est déterminée par le type de céramique utilisée et la stabilité mécanique est inhérente au matériau céramique. En outre, la force de rupture mécanique est déterminée par la géométrie de la restauration et donc par la forme de la cavité ou de la préparation de la couronne.



► clinique : Pr Juergen MANHART

RESTAURATION

Fig.12a: Fabrication au fauteuil d'une restauration provisoire directe. Fig.12b : Le provisoire est scellé à l'aide d'un ciment temporaire sans eugénol. Fig.13a : Suprastructure de la couronne pressée en céramique de verre haute résistance renforcée au disilicate de lithium. Fig.13b : Première cuisson de la porcelaine de recouvrement. Fig.13c : Deuxième cuisson de la porcelaine de recouvrement. Fig.13d : Couronne en céramique finalisée faite d'une structure en disilicate de lithium pressée et de ses couches de recouvrement en porcelaine. Fig.13e : La couronne en céramique présente une texture de surface naturelle et réaliste. Fig.13f : L'épaulement circulaire de 1 mm est clairement détectable. Fig.13g : Face palatine de la couronne en céramique.



Le principe de base de la conception de la préparation pour les restaurations entièrement céramiques est d'éviter autant que possible les contraintes de tension dans le matériau et d'effectuer la restauration principalement en mode compression avec une géométrie de préparation adéquate [70, 71]. La résistance de rupture des restaurations est déterminée par la taille, le volume, la forme et les caractéristiques de surface du matériau céramique et en outre par les inhomogénéités structurelles introduites pendant le processus de fabrication [72]. Le dentiste doit être conscient du fait que la forme et la finition de la préparation dentaire ont un impact majeur sur le succès clinique et la longévité des restaurations entièrement céramiques [73-75].

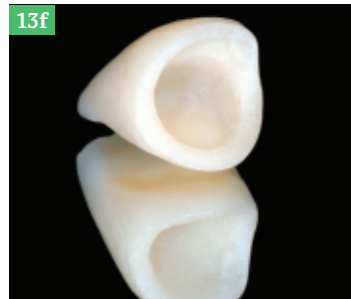La préparation doit présenter une forme de rétention et une forme de résistance optimales pour une couronne en céramique [73, 76, 77]:

• hauteur de la dent préparée (hauteur du pilier) minimum de 4 mm,



- angle de convergence occlusal entre 6 et 10 degrés,
- ligne de finition : épaulement circulaire avec bords intérieurs arrondis et un chanfrein profond d'une largeur d'au moins 1 mm,
- au niveau du bord libre, une réduction incisale de 1,5-2,0 mm (pour une couronne pleine en disilicate de lithium : minimum 1 mm),
- profondeur de réduction axiale (épaisseur de la couronne périphérique suffisante) de 1,2-1,5 mm.

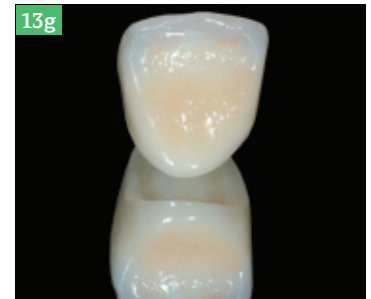Région antérieure : un bord incisif arrondi, des angles de ligne et des angles



de pointe intérieurs arrondis, une texture de surface lisse. L'élimination des substances dentaires doit être contrôlée dans toutes les dimensions. L'attention doit être portée sur la possibilité d'une épaisseur palatine suffisante de la couche de contour de la couronne à produire, dans les mêmes positions que la dent et en plus de l'occlusion statique, dans l'occlusion dynamique ; (Fig.10).

APRÈS LA PRÉPARATION DE LA DENT

Lors de la fabrication de restaurations hautement esthétiques, l'influence de la



teinte de la dent préparée sur le résultat final reste un point décisif. La teinte de la dent préparée a été documentée par le dentiste avec une photo numérique se référant à un échantillon d'un teintier spécifique (IPS Natural guide de teinte Vivadent, Liechtenstein). Le fichier d'image a ensuite été électroniquement mis à la disposition du laboratoire dentaire. Cela permet au technicien, qui autrement n'a aucune information sur la teinte de base de la dent naturelle, de fabriquer un modèle de teinte similaire à la préparation de la dent du patient, sur la base de laquelle la teinte correcte, la translucidité

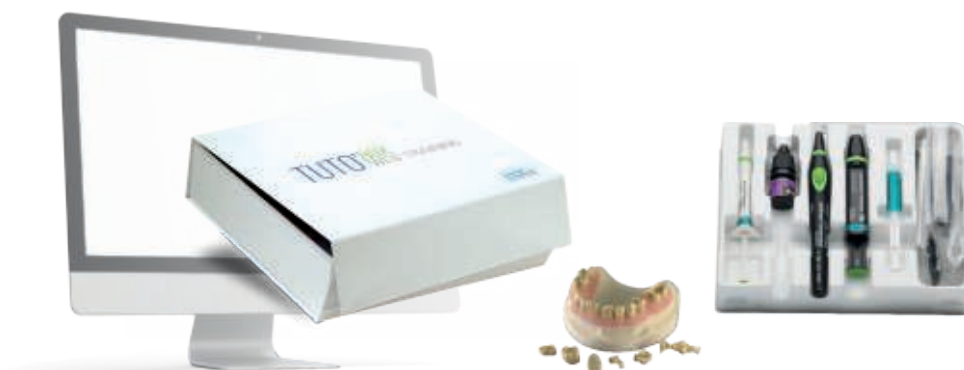TP Live

TUTO'BOX

WEB TRAINING

**NOUVEAU
CONCEPT**

**Connectez-vous
et adhérez au collage**
avec Dr Camille Laulan
ou Dr Ali Salehi



Formez-vous en ligne

depuis votre
cabinet dentaire

**avec
travaux pratiques**
grâce au kit
Tuto'Box

3 étapes simples pour participer



Inscription en ligne

Sélectionnez une date de session
et inscrivez-vous en ligne. Les
inscriptions sont clôturées 7 jours
avant la date du TP Live.



Livraison de la Tuto'Box

Le kit de TP Tuto'Box vous sera
livré à votre cabinet dentaire
au plus tard 3 jours avant la
date du TP Live.



Formation en direct

Le jour du TP Live, connectez-vous
et profitez de la formation en direct
depuis votre ordinateur et dans le
confort de votre cabinet dentaire !

Inscrivez-vous dès aujourd'hui à la prochaine session !

www.ivoclarvivadent.fr - Onglet «Formation» puis «TP Live»

mercredi 06 novembre	12H - 14H
jeudi 07 novembre	18H - 20H
jeudi 14 novembre	12H - 14H
mercredi 20 novembre	12H - 14H
jeudi 21 novembre	18H - 20H
mercredi 04 décembre	12H - 14H
lundi 09 décembre	18H - 20H

www.ivoclarvivadent.com

Ivoclar Vivadent SAS

B.P. 118 | 74410 Saint-Jorioz | France | Tel. +33 4 50 88 64 00 | Fax +33 4 50 68 91 52

CONGRÈS
ADF
2019
Stand 1M24

ivoclar
vivadent
passion vision innovation

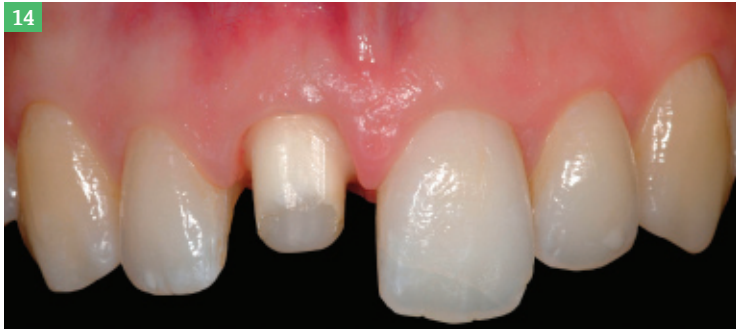

Fig.14 : Situation après retrait de la restauration provisoire. La gencive marginale se présente en parfait état. Fig.15 : On place un cordon de rétraction pour exposer la ligne de finition avant la procédure de collage adhésif. Fig.16 : Mordançage de la surface intérieure de la couronne en céramique de verre en disilicate de lithium avec de l'acide hydrofluoridrique pendant 20 secondes. Fig.17 : L'intrados de la couronne en céramique de verre est traité avec un silane. Fig.18 : Mordançage des surfaces de la dent avec de l'acide phosphorique à 37 %.

et les valeurs de luminosité de la restauration tout céramique peuvent être sélectionnées. Afin d'obtenir une bonne impression, la gencive marginale a été déplacée avec un cordon de rétraction ; (Fig.11a et b). Après avoir pris les empreintes de la dent préparée et de la dentition antagoniste, un protocole d'occlusion avec du papier d'aluminium *Shimstock* a été réalisé, l'enregistrement intermaxillaire a été effectué, la fabrication d'un enregistrement inter-occlusal dans la position intercuspidienne maximale et un enregistrement de l'arc facial ont été réalisés [78]. Un modèle diagnostique fabriqué à partir d'une cire analytique sur un modèle en plâtre et à l'aide d'une matrice transparente en polyéthylène permet la fabrication d'une restauration provisoire directe avec des dimensions et une occlusion correctes ; (Fig.12a). Le provisoire a été mis en place à l'aide d'un ciment temporaire sans eugénol ; (Fig.12b).

Travail au laboratoire

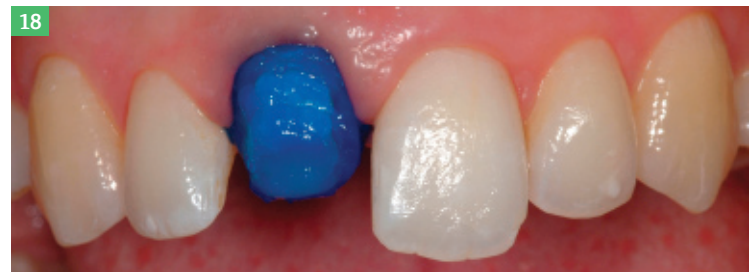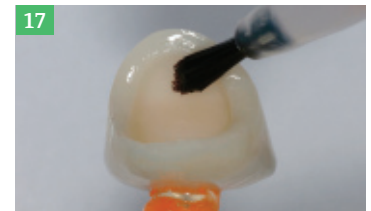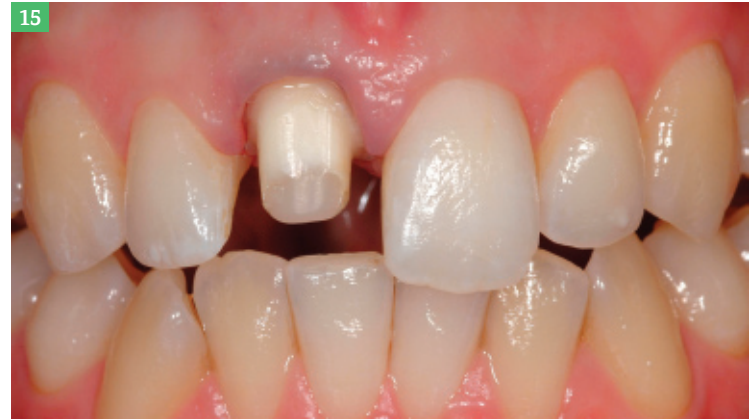Au laboratoire dentaire, la couronne en céramique pour la 11 a été réalisée. À cette fin, une armature, correspondant à la forme anatomiquement correcte de la dent, faite de céramique en verre à haute résistance renforcée au disilicate de lithium a été pressée ; (Fig.13a). Et l'adaptation a ensuite été finalisée par la mise en place de couches de porcelaine superposées (*press-layer technique*) ; (Fig.13b à g).

Procédure de try-in (essai clinique) et d'assemblage adhésif

Une semaine après l'empreinte, le rendez-vous final a eu lieu. Après la dépose de la restauration provisoire et du nettoyage de la dent support avec une

brosse rotative et une pâte prophylactique sans fluorure, la gencive s'est présentée en bon état ; (Fig.14). À l'aide de pâtes colorées à base de glycérine, on peut procéder à l'essai esthétique de la couronne en céramique ainsi vérifiée par voie intraorale en référence aux dents adjacentes hydratées et la teinte correcte de la résine d'assemblage a été déterminée [79-81]. Par la suite, l'ajustement précis de la couronne sur la dent préparée et la qualité des contacts proximaux ont été vérifiés avant que des interférences fonctionnelles mineures et de latéralité aient été éliminées.

L'assemblage de la couronne sur la dent préparée a été fait par collage adhésif, par opposition au scellement conventionnel [36]. Parmi ceux-ci on trouve des porcelaines feldspathiques et des céramiques en leucite renforcée qui doivent obligatoirement être collées à l'aide d'agents de liaison et de résines de collage. En raison du lien adhésif entre la restauration de céramique et l'émail ou la dentine, une augmentation considérable de la force peut être obtenue parce que la surface intérieure de la restauration en céramique n'agit plus comme une ligne de démarcation mécanique dont la rupture cause des fissures en raison de contraintes de tension [82].



Avant la procédure de collage, la gencive marginale a été déplacée à l'aide d'un cordon de rétraction pour exposer complètement l'épaulement ; (Fig.15). Ensuite, les surfaces intérieures de la couronne en céramique en disilicate de lithium ont été mordancées avec de l'acide fluorhydrique pendant 20 s ; (Fig.16). Après un rinçage et un séchage complet de la couronne, les surfaces mordancées ont été silanisées ; (Fig.17) [83-86]. Après un prétraitement adhésif de la dent préparée en conditionnant l'émail et la dentine avec un acide phosphorique à 37 % ; (Fig.18) et en appliquant un adhésif auto-mordant ; (Fig.19a et b), la couronne en céramique a été collée à l'aide d'un ciment résine *dual* ; (Fig.20a à d).

Deux semaines après la mise en place, la restauration montre une intégration fonctionnelle et esthétique optimale avec les dents voisines ; (Fig.21 a et b). Un éclairage arrière démontre l'excellente capacité de transmission de la lumière de la couronne en céramique de verre. Ce qui impressionne, c'est que l'on a pratiquement les mêmes propriétés optiques que la dentition naturelle environnante ; (Fig.22). La

lumière ultraviolette active les propriétés inhérentes à la fluorescence de la restauration qui sont égales à la structure naturelle des dents ; (Fig.23). Les céramiques en disilicate présentent des effets de translucidité et des propriétés optiques qui sont comparables à la substance des tissus durs de la dent, les rendant idéales pour fabriquer des restaurations qui doivent répondre aux exigences esthétiques les plus élevées. La diffusion de la lumière de la céramique disilicate permet également une apparence vitale naturelle de la gencive adjacente. La différence avec cette « esthétique rose » devient évidente par rapport aux restaurations supportées par le métal qui bloquent cette conduction légère vers le tissu mou marginal et provoquent souvent un ombrage grisâtre sur la gencive marginale [87, 88]. À la fin du traitement que l'on peut qualifier de réussi, le sourire de la patiente n'était plus compromis ; (Fig.24). Cinq ans après le collage adhésif de la couronne en céramique, il y a toujours une excellente intégration avec les dents environnantes, tant dans l'intercuspidation que dans la dynamique articulaire ; (Fig.25a à e). La couronne s'harmonise parfaitement avec les lèvres ; (Fig.26).

CONSEILLEZ À VOS PATIENTS LISTERINE® UN BAIN DE BOUCHE À USAGE QUOTIDIEN

UNE FORMULE UNIQUE AUX 4 HUILES ESSENTIELLES



Eucalyptol

+



Menthol

+



Thymol

+



Salicylate de méthyle

LES UTILISATEURS DE BAINS DE BOUCHE QUOTIDIENS AUX HUILES ESSENTIELLES ONT



56,3% DE PLAQUE EN MOINS
PAR RAPPORT AU BROSSAGE MÉCANIQUE
ALLIÉ À L'UTILISATION DE FIL DENTAIRE¹



COMBAT LES BACTÉRIES DE
LA PLAQUE DENTAIRE^{2,3,4}



RESPECT DE L'ÉQUILIBRE
DE LA FLORE⁵

UNE FORMULE SANS ALCOOL,
ADAPTÉE À TOUTE LA FAMILLE.

Pour en savoir plus consultez : www.gamme-listerine.fr/pro

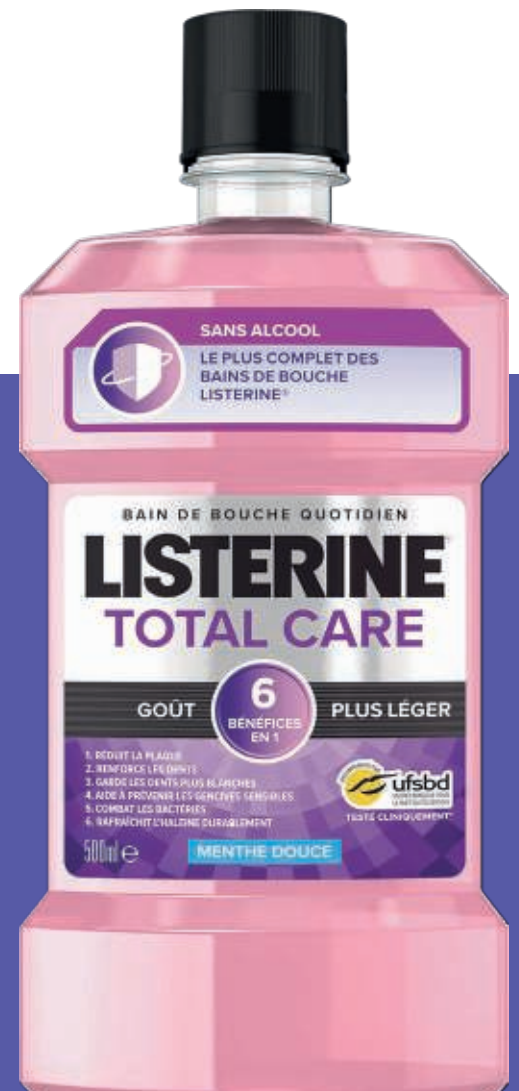

En complément du brossage et du
nettoyage interdentaire, matin et soir



1. Charles CH et al. Comparative efficacy of an antiseptic mouthrinse and an antiplaque/antigingivitis dentifrice. JADA 2001; Vol 132 May.
2. Fine DH et al. Comparative antimicrobial activities of antiseptic mouthrinses against isogenic planktonic and biofilm forms of Actinobacillus actinomycetemcomitans J Clin Periodontol; 2001; 28 (7): 697-700.
3. Sharma N et al. Adjunctive benefit of an essential oil-containing mouthrinse in reducing plaque and gingivitis in patients who brush and floss regularly: a six-month study. J Am Dent Assoc . 2004; 135: 496-504.
4. Pan et al. In vitro evidence for efficacy of antimicrobial mouthrinses; J Dent. 2010 June; 38(Suppl 1): S16-S20.
5. Minah et al. Effects of 6 months use of an antiseptic mouthrinse on supragingival dental plaque microflora. J. Clin. Periodont. 1989; 16: 347-352.

➤ Retrouvez-nous à l'ADF au stand 4L25.



► clinique : Pr Juergen MANHART

RESTAURATION

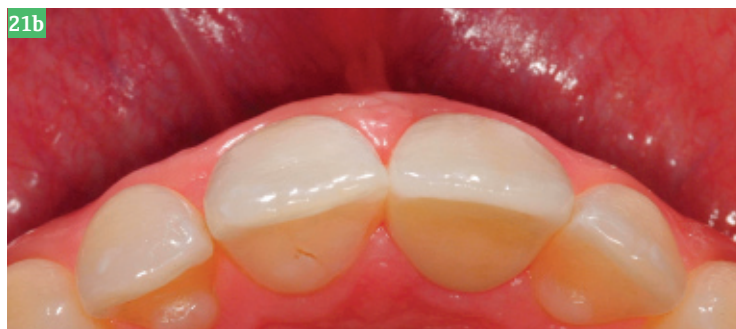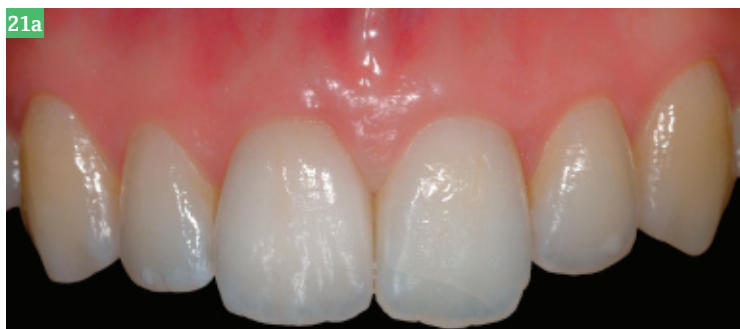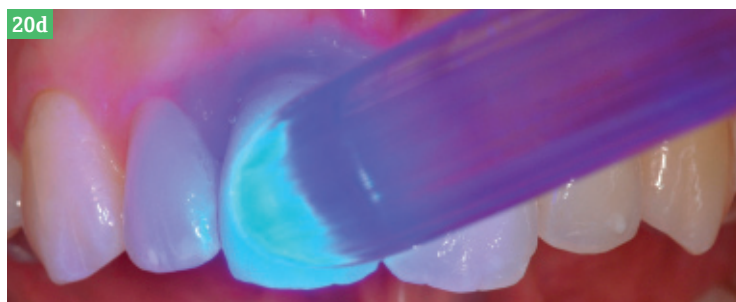


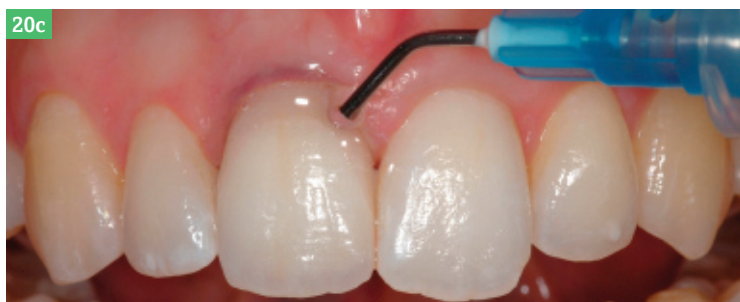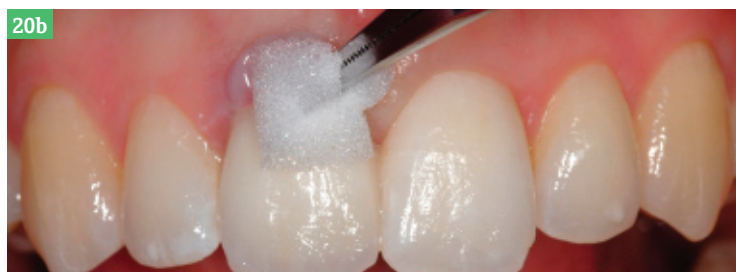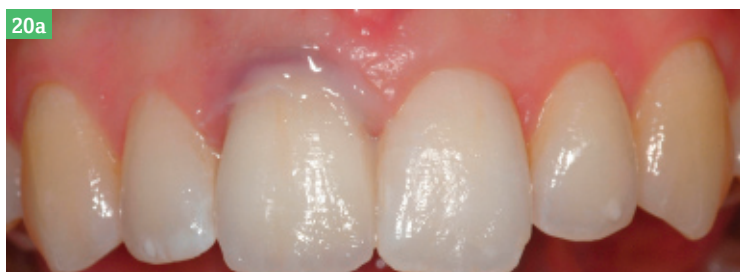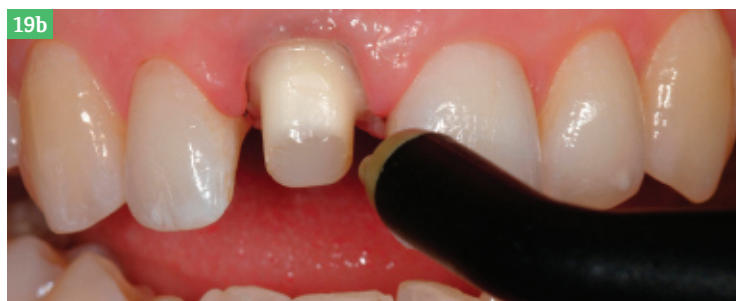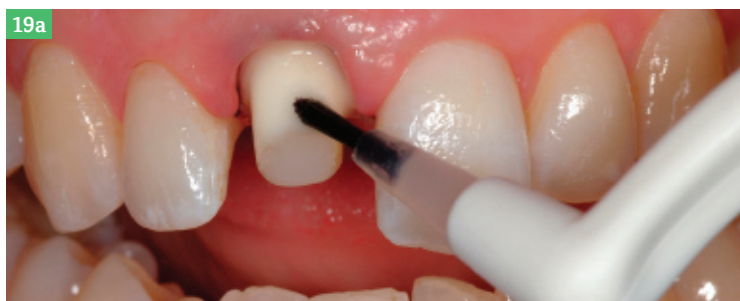Fig.19a : Application d'un adhésif auto-mordant. Fig.19b : Affinage de la couche d'adhésif avec un jet d'air comprimé. Fig.20a : La couronne en céramique est positionnée sur la dent avec un composite résine de collage *dual*. Fig.20b : L'excès de ciment résine est soigneusement retiré à l'aide d'une boulette en mousse. Fig.20c : On place un gel de glycérine sur la limite de collage pour éviter la formation d'une couche composite superficielle oxygénée. Fig.20d : Polymérisation légère du ciment résine *dual*. Fig.21a : La restauration de la céramique présente une intégration fonctionnelle et esthétique parfaite avec les dents voisines. Fig.21b : La vue incisale montre une copie de l'incisive centrale naturelle.

la biblio'

La bibliographie complète est disponible en ligne sur :
www.edp-dentaire.fr/dentoscope - rubrique clinique.

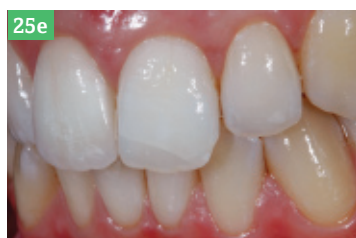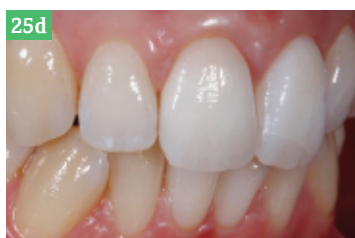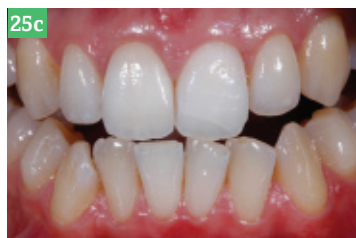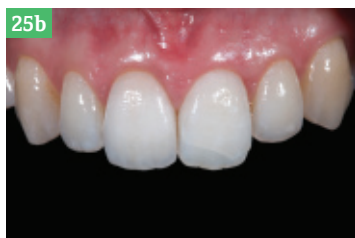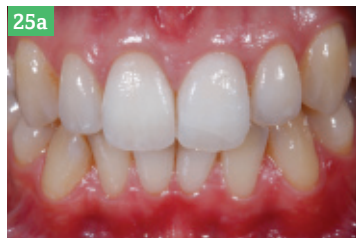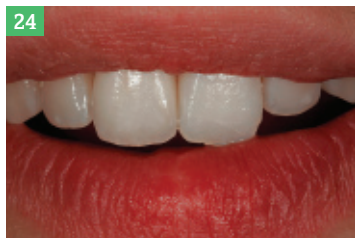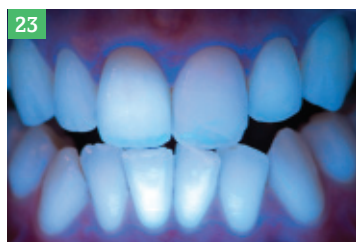
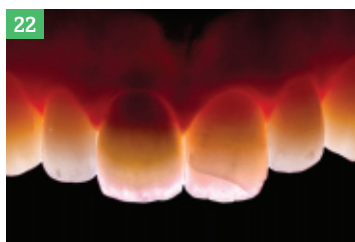- [1] CELIK C AND GEMALMAZ D : Comparison of marginal integrity of ceramic and composite veneer restorations luted with two different resin agents: an in vitro study. *Int J Prosthodont*, 2002, 15(1): p. 59-64.
- [2] MAGNE P : Noninvasive bilaminar CAD/CAM composite resin veneers: a semi(in) direct approach. *Int J Esthet Dent*, 2017, 12(2): p. 134-154.
- [3] HAJMASY A AND SCHORN H : Maximaler

- Substanzerhalt bei maximaler Ästhetik. *Quintessenz Zahntech*, 2010, 36(3): p. 352-356.
- [4] EDELHOFF D : Vollkeramische Restaurationen. *wissen kompakt*, 2015, 9(4): p. 149-160.
- [5] MANHART J : Vollkeramikrestaurationen in der restaurativen Zahnmedizin. Was ist machbar? *wissen kompakt*, 2007, 1(4): p. 3-14.

- [6] MIYAZAKI T ET AL. : A review of dental CAD/CAM: current status and future perspectives from 20 years of experience. *Dent Mater J*, 2009, 28(1): p. 44-56.
- [7] HÖLAND W ET AL. : Bioceramics and their application for dental restoration. *Advances in Applied Ceramics: Structural, Functional and Bioceramics*, 2009, 108(6): p. 373380.
- [8] HÖLAND W ET AL. : Ceramics as

- biomaterials for dental restoration. *Expert Rev Med Devices*, 2008, 5(6): p. 729-45.
- [9] DENRY I AND HOLLOWAY JA : Ceramics for Dental Applications: A Review. *Materials*, 2010, 2(1): p. 351-368.
- [10] RITZBERGER C ET AL. : Properties and Clinical Application of Three Types of Dental Glass-Ceramics and Ceramics for CAD-CAM Technologies. *Materials*, 2010, 3(6): p. 3700-3713.

UNE GAMME PREMIUM POUR UNE NOUVELLE APPROCHE DES PATHOLOGIES BUCCALES, DANS LE CADRE DE SOINS DENTAIRES



CONCLUSION

Les restaurations entièrement céramiques ont atteint une excellente qualité et sont un moyen thérapeutique devenu indispensable pour les procédures modernes de traitement dentaire conservateur et prothétique [89]. Esthétique et biocompatibilité caractérisent ces restaurations. Dans le même temps, ce type de restauration s'assure l'acceptation parfaite des patients. Les essais cliniques présentent une excellente longévité pour les restaurations

Fig.22 : Excellente capacité de transmission de la lumière de la couronne en céramique, indiscernable de la dentition voisine.

Fig.23 : La lumière ultraviolette active les propriétés inhérentes à la fluorescence de la restauration en céramique de verre, ce qui équivaut aux structures dentaires naturelles.

Fig.24 : La couronne en céramique montre une parfaite harmonie avec l'architecture des lèvres. Fig.25a à c : Cinq ans après la mise en place, il y a encore une excellente intégration de la couronne avec la dentition voisine.

Fig.25d et e : Dans les vues latérales droite et gauche, la couronne reste toujours très discrète. Fig.26 : La patiente est pleinement satisfaite du résultat et nous sourit chaleureusement, ce qui nous récompense pour le traitement accompli.

entièrement céramiques si une indication correcte est posée et si des limitations liées aux matériaux et aux patients sont observées [90, 91]. ↻

Traduction et interprétation
Dr Paul Azoulay.

BUCCOFilm®

BIOFILM & SANTÉ BUCCALE

L'innovation pour préserver
le biofilm et l'écosystème buccal



BUCCOFilm® COMPLEXE 19

Complexe phyto-nutritionnel pour maintenir l'écosystème buccal

BUCCOFilm® DENTIFRICE MICROBIOTIQUE

Pour préserver l'environnement buccal

BUCCOFilm® PROBIORegul®

Complexe symbiotique pour moduler le microbiote buccal

FORMULÉS SPÉCIFIQUEMENT POUR LES DENTISTES ET LES PROFESSIONNELS SPÉCIALISÉS
EN PARODONTIE, DANS LE CADRE DE SOINS BUCCO-DENTAIRES ASSOCIÉS.

PARTENAIRE
SFPIO

BUCCOFilm®
BIOFILM & SANTÉ BUCCALE

Laboratoire Nutravance - 26, Grande Rue - 39210 VOITEUR - Tél. 03 84 24 97 50 - contact@buccofilm.fr
medical.nutravance.fr - buccofilm.fr

► quoi de neuf docteur ?

AMÉLIORERONT-ILS VOTRE PRATIQUE ?

► PHOT-X II S TOUCH PAR BELMONT

Une grande interface tactile intelligente

La société Belmont présente son nouvel appareil de radiographie intra-orale *Phot-XII S Touch*. Le générateur est à la base de tout cliché intraoral de qualité. Avec l'interface tactile la plus grande du marché, vous aurez accès aux données et à l'historique des patients que vous pourrez facilement exporter grâce à son port USB intégré. Son utilisation est simple, rapide et sûre. Ses différentes installations possibles (*murale, statif fixe ou mobile*) et ses 5 longueurs de bras en font le choix naturel pour toutes sortes d'implantation dans les cabinets dentaires.



Belmont

Tél. : 01 42 42 66 28
@ : info@belmont.fr
3w : belmont.fr

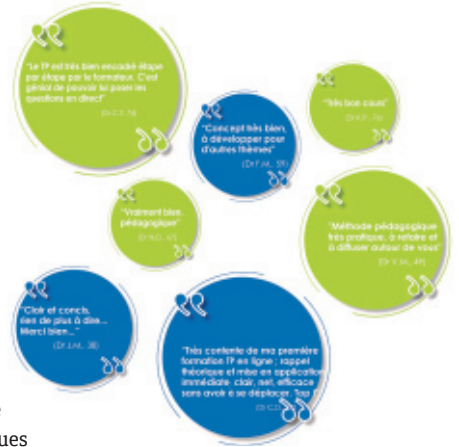► TP LIVE TUTO'BOX PAR IVOCLAR VIVADENT

Adhérez au collage

Comment participer à une formation pratique sans vous déplacer et sans perturber votre emploi du temps ?

Ivoclar Vivadent lance un nouveau concept de formation en ligne sur l'adhésion et le collage d'une durée de 2 h, intégrant des travaux pratiques. Il vous suffit de vous connecter devant un ordinateur, dans le confort de votre cabinet dentaire. Vous serez guidés en direct par les explications et les vidéos des formateurs, *Dr Camille Laulan* ou *Dr Ali Salehi*. Vous pourrez ainsi mettre en pratique simultanément les techniques présentées grâce au kit de *TP Tuto'Box* que vous

avez reçu au préalable. Vous apprendrez à choisir le matériau d'assemblage adapté à chaque matériau prothétique et à chaque forme de préparation dentaire. Vous comprendrez les principes de fonctionnement des adhésifs universels et des conditionneurs d'intrados (*avec à la clé un TP*). Des trucs et astuces cliniques seront délivrés pour simplifier le collage et l'utilisation des matériaux et du matériel. Des clés seront données pour maîtriser un protocole de collage simple et reproductible pour les vitrocéramiques (*un TP associé est également prévu*). L'inscription se réalise en ligne (www.ivoclarvivadent.fr, onglet Formation, puis « TP Live »).



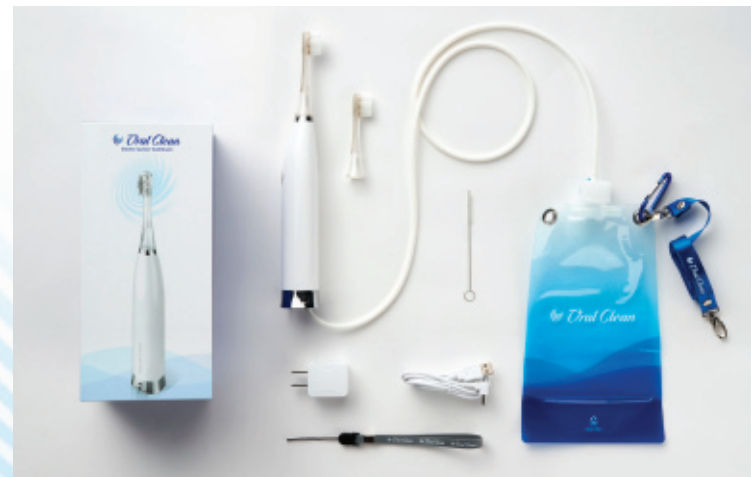Ivoclar Vivadent

Tél. : 04 50 88 64 00
@ : info-france@ivoclarvivadent.com
3w : ivoclarvivadent.fr

► ORALCLEAN G100 PAR ORAL CLEAN

La première brosse à dents électrique au monde à aspiration

OralClean G100 présente une solution de soins bucco-dentaires simple mais efficace pour les personnes qui ont de la difficulté à se brosser les dents par eux-mêmes, en raison de la maladie, de l'invalidité ou tout simplement de l'incapacité à le faire. En tant que première brosse à dents à aspiration électrique pratique au monde, elle peut être utilisée dans divers contextes par les soignants à la maison, comme dans les établissements, ou à l'hôpital. L'eau à l'intérieur de la bouche est aspirée à travers les trous situés sur le dessus de la tête de la brosse, puis à travers un tube, jusqu'à une bouteille pliable. Le système de « sonic vibration » (*14 000 fois par minute*) offre un nettoyage efficace tout en protégeant les gencives sensibles. La lumière de la tête transparente de la brosse à dents est transmise à la cavité buccale. Les poils souples et antibactériens de la brosse aident les soignants à fournir des soins bucco-dentaires hygiéniques. Les soignants peuvent remplacer les têtes de brosse. La bouteille pliable peut être facilement lavée.



Bluereo - 3w : bluereo.com



LA SOLUTION INVISIBLE
D'ALIGNEMENT DENTAIRE



LES TRAITEMENTS SUR MESURE
PAR GOUTTIÈRES TRANSPARENTES !



NOUVEAU

**2 FORMULES
vous sont
désormais
proposées :**



LA FORMULE
"Canines"

déplacement de
Canines à Canines



LA FORMULE
"Prémolaires"

déplacement de la seconde
prémolaire à la seconde prémolaire

LOGICIEL GRATUIT accès sans installation
Plan de traitement & VISUALISATION 3D inclus

www.ealigner.com
02 41 46 93 78 - contact@ealigner.com

► quoi de neuf docteur ?

AMÉLIORERONT-ILS VOTRE PRATIQUE ?

► MB ULTRAFINS DE MICROBRUSH PAR YOUNG INNOVATION

Une application précise et économique grâce à l'ultrafinesse

Les nouveaux applicateurs *MB* ultrafins de *Microbrush* facilitent l'application précise et économique des solutions dentaires. Ils sont flexibles et restent dans la position souhaitée sans se redresser. Les fibres non-absorbantes retiennent et libèrent parfaitement la solution souhaitée. La tête de l'applicateur, au diamètre de 0,5 mm seulement, est parfaitement adaptée à l'application ciblée de solutions. Les couleurs orange et bleu pétrole permettent d'organiser les instruments pour les procédures en plusieurs étapes.

Young Dental

Tél. : +49 (0)6221 434 544 2
@ : info@youngdental.eu
3w : youngdental.eu



► GAMME BLUEM TECHNOLOGIE PAR PROPARO

Innovation dans le soin des dents et des implants

Cette gamme a été développée par une équipe de chirurgiens-dentistes spécialisés en implantologie et chirurgie maxillo-faciale. Elle offre une formulation unique avec une forte concentration d'oxygène naturel et de miel (avec ses propriétés antibactériennes et anti-inflammatoires). On peut la découvrir sur le site du fabricant (www.proparo.fr/dentifrices/8-bluem-pate-dentifrice.html). Les principales caractéristiques et bienfaits de cette gamme sont l'élimination des bactéries, la protection optimale pour les dents et les implants, un soin puissant pour l'haleine, la prévention et le traitement des maladies parodontales et des péri-implantites. La gamme se compose d'un dentifrice (75 ml et 15 ml), d'un bain de bouche (500 ml et 50 ml), d'un kit de voyage avec un petit dentifrice et un petit bain de bouche, d'un gel buccal qui favorise la cicatrisation des gencives et des plaies. Elle comprend aussi un *spray* buccal idéal pour un rafraîchissement instantané de la bouche, un set de trois brosses à dents, une mousse orale pour le nettoyage des aligneurs

ou des prothèses amovibles et un complément alimentaire.



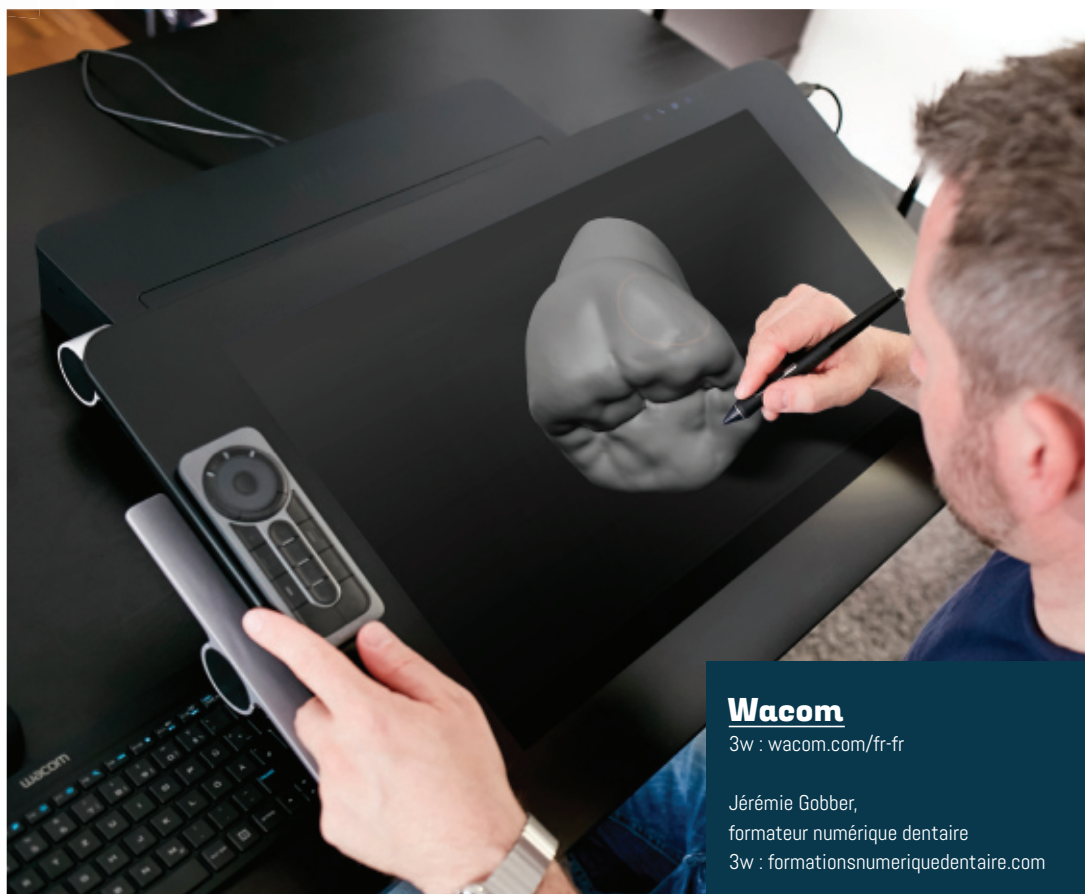Proparo

Tél. : 01 83 64 06 35
@ : contact@proparo.fr
3w : proparo.fr

► TABLETTE GRAPHIQUE À STYLET WACOM

La magie du stylet

Le nouvel ordinateur à stylet *Wacom MobileStudio Pro* combine la puissance informatique, au stylet de précision *Pro Pen 2* qui a fait la réputation de la marque en matière de productivité, contrôle et optimisation du processus de création numérique. Combiné à l'un des nombreux logiciels dentaires disponibles sur le marché, et notamment *Exocad*, les praticiens seront assurés d'optimiser leur flux de production de bout en bout, et ce numériquement. À la clé, gains de temps et efficacité assurés. Grâce au stylet, les empreintes numériques sont traitées avec une précision ultime, les lignes et les courbes sont plus fluides, et les gestes naturels. Sans oublier la possibilité de cibler instantanément la zone d'intérêt, même la plus difficilement lisible sur les scans d'empreintes. L'intégration possible d'une caméra intraorale à l'ordinateur *MobileStudio Pro* permet de réaliser l'intégralité du flux de travail sur un seul et même appareil dont la mobilité permet de continuer le processus en déplacement. Des professionnels du secteur utilisent déjà cet appareil et peuvent accompagner les praticiens dans leur transition au numérique.



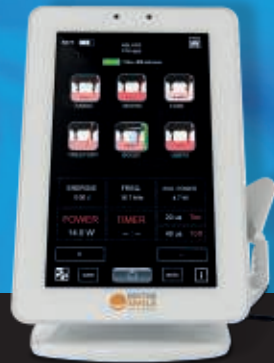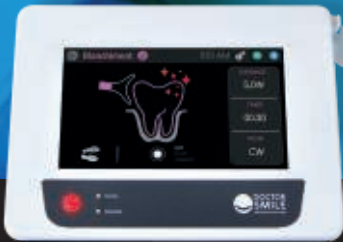Wacom

3w : wacom.com/fr-fr

Jérémie Gobber,
formateur numérique dentaire
3w : formationsnumeriquedentaire.com

INNOVEZ AVEC KAE LUX !

NOUVEAUX LASERS GAMME EXPERT



FORMEZ-VOUS AU LASER AVEC KAE LUX !

Cours, applications, bénéfiques, protocoles et travaux pratiques

SAVE THE DATE

2019

ANGOULEME - 7 novembre
SPECIALE ENDODONTIE

PARIS - 12 décembre

2020

PARIS - 23 janvier
SPECIALE ERBIUM YAG

NANTES - 19 mars

PARIS - 7 mai
SPECIALE ERBIUM YAG

CORSE - 25 juin

PARIS - 24 septembre

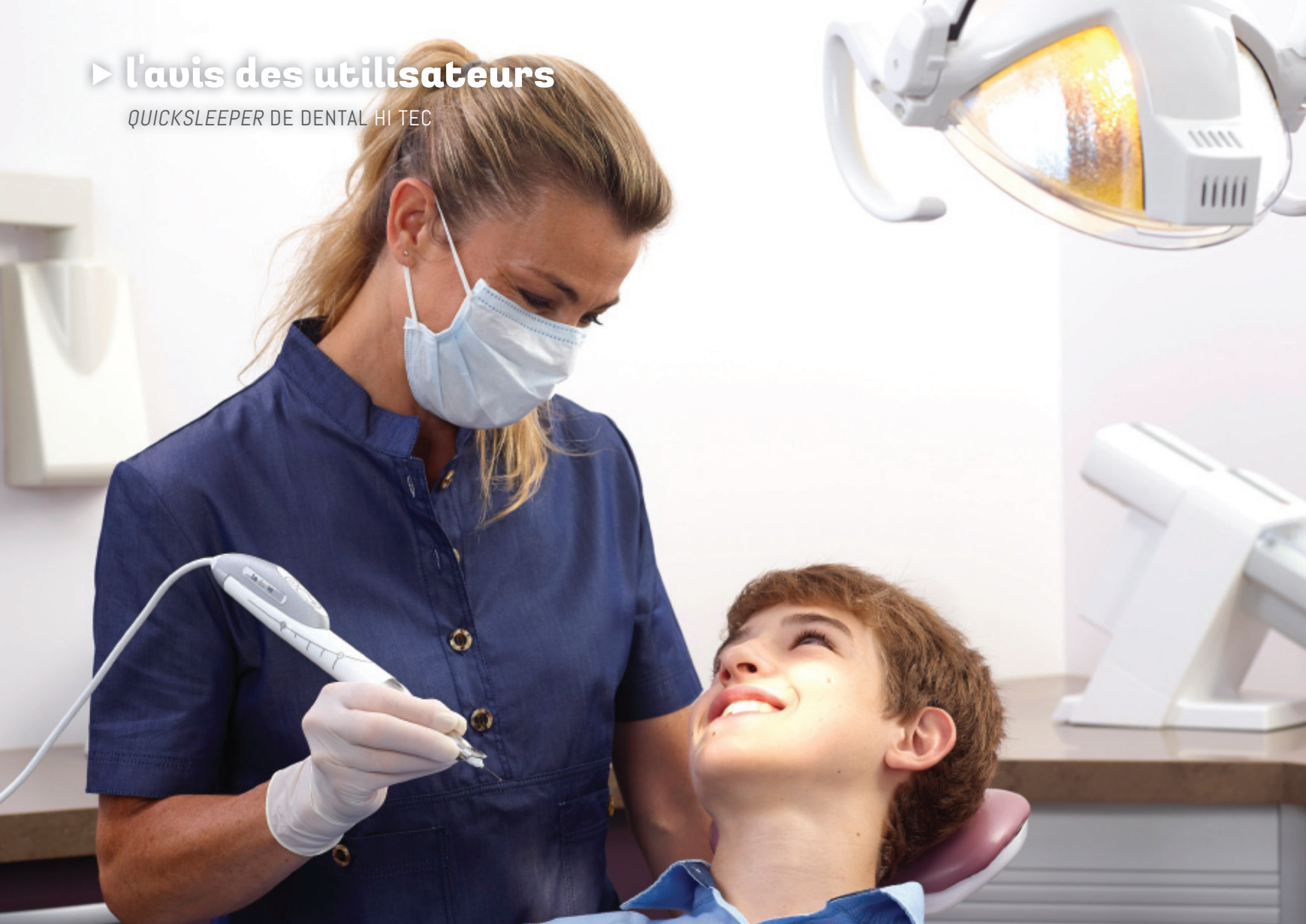MONTPELLIER - 5 novembre

Formations assurées en totale liberté scientifique par le Docteur Gérard Rey
Diplômé de la faculté de Médecine - Docteur en chirurgie Dentaire - Diplômé en Expertise Bucco-Dentaire - Expert in Oral Implantology DGOI - AFI
Directeur d'Enseignement sur les Lasers Médicaux - Paris Garancière - Milan Bicocca Montpellier UFR - Professeur A.C. Université Milan Bicocca
Formations Lasers : 300 € (Cours, TP, et déjeuner inclus).



► l'avis des utilisateurs

QUICKSLEEPER DE DENTAL HI TEC



Pour une anesthésie sereine

Ce stylo électronique permet de réaliser toutes les anesthésies plus efficacement et confortablement.

QuickSleeper 5 dispose de trois modes d'injection pour réaliser tous les types d'anesthésie et notamment l'anesthésie ostéocentrale apte à remplacer avantageusement les autres techniques dans la très grande majorité des cas. L'injection est gérée électroniquement pour un confort maximal. L'appareil adapte automatiquement la vitesse d'injection pour l'anesthésie muqueuse ou l'injection ostéocentrale.

Avec l'ostéocentrale, l'anesthésie est immédiate, sans échec, même sur des molaires en pulpites. Les anesthésies sont indolores et sans engourdissement.

Il n'est pas nécessaire de réaliser un rappel lingual ou palatin, même pour une extraction. Il n'y a pas de suites opératoires (arthrite, nécrose...). Chez les enfants, les anesthésies sont indolores et sans risque de morsure.

PLUSIEURS SECTEURS EN UN SEUL RENDEZ-VOUS

Le praticien travaille sur plusieurs secteurs en un seul rendez-vous, sans stress ou effort musculaire, sans torsion d'aiguille ni de fuites à l'injection. Une seule injection permet d'anesthésier jusqu'à 8 dents. La pénétration de l'aiguille est aisée et les suites postopératoires réduites.

La mise en rotation de l'aiguille, par simple appui sur la pédale, permet de traverser facilement la corticale osseuse : le praticien peut accéder simplement et rapidement à l'anesthésie ostéocentrale et tous ses avantages. La vitesse de rotation est contrôlée électroniquement pour maîtriser l'avancée de l'aiguille, sans échauffement. La pièce à main se manipule comme un stylo pour maîtriser parfaitement le mouvement de l'aiguille. Les commandes se font à l'aide d'une pédale sans fil et sans pile pour une précision et un contrôle maximum. Les aiguilles DHT au biseau spécifique breveté assurent des anesthésies muqueuses indolores et une traversée

de la corticale aisée. En parallèle, QuickSleeper permet de réaliser des intraligamentaires sans effort musculaire et dispose d'un système d'aspiration au cas où le praticien souhaiterait réaliser une tronculaire, pour disposer d'un engourdissement long, par exemple. ↩

Dental Hi Tec

Tél. : 02 41 56 14 15
@ : serviceclient@dentalhitec.com
3w : dentalhitec.com

Témoignage du docteur Pierre-Louis Baranger



UNE ANESTHÉSIE SÛRE

Je l'emploie pour toutes mes anesthésies. Selon les cas et les secteurs, j'utilise soit l'injection para-apicale soit les injections intraosseuse ou transcorticale. Avant de m'équiper, j'utilisais beaucoup l'anesthésie tronculaire pour les soins mandibulaires postérieurs. Je ne l'utilise plus du tout depuis : l'analgésie est aussi efficace avec le QuickSleeper, sans les inconvénients (paresthésie et morsures, gêne du patient dans les heures suivant l'intervention, risque de lésion du paquet vasculo-nerveux du nerf mandibulaire, reproductibilité de l'injection, etc.).

Par rapport à une seringue classique, j'apprécie la prise en main stylo qui permet une plus grande précision pour le positionnement du point d'injection. En comparaison avec une seringue pour anesthésie intraligamentaire, l'injection motorisée évite de forcer, ce qui limite la fatigue de la main et des doigts sur le long terme.

Pour le patient, les avantages sont évidents : la garantie d'une anesthésie sûre, sans l'inconfort de l'engourdissement cutané et muqueux à la suite de l'intervention. Les patients qui sont soignés entre midi et 14 h sont ravis de pouvoir reprendre leur activité l'après-midi sans être gênés pour parler. Les patients sont satisfaits, rassurés, et le font savoir autour d'eux.

Pour le praticien, les avantages sont nombreux, mais le plus important est la garantie d'une anesthésie sûre. Le patient est plus détendu, le praticien aussi. Il permet un effet analgésique rapide lorsque l'injection intraosseuse ou transcorticale est terminée, ce qui permet de travailler immédiatement. Pour la pose du crampon de digue, une seule injection intraseptale permet l'analgésie de la dent, de la gencive vestibulaire et palatine. Pour les détartrages sensibles du bloc incisivo-canin mandibulaire, une seule injection entre 31 et 41 suffit, sans gêne postopératoire. Pour les enfants, il assure une injection indolore avec une aiguille courte (9 mm) sans l'image parfois impressionnante associée à la seringue d'anesthésie.

Dans la période actuelle où l'on essaie de limiter l'encombrement de tous les instruments satellites, le câble de raccordement au boîtier peut parfois poser problème. Son utilisation nécessite un apprentissage et une maîtrise qui peuvent décourager lors des premières injections. Passé ces premières difficultés, il est devenu un outil indispensable à ma pratique. Il me serait difficile de revenir en arrière.

Témoignage du docteur Frédéric Géhin-Roche



PAS OU PEU DE SENSATION D'ANESTHÉSIE AU NIVEAU DES LÈVRES

J'ai choisi cet appareil pour le confort des patients ayant rendez-vous en cours de journée et retournant travailler ensuite car il n'y a pas ou peu de sensation d'anesthésie au niveau des lèvres. J'apprécie l'efficacité de l'anesthésie dans les situations d'urgence et son instantanéité quelle que soit la situation. Je l'utilise systématiquement. J'ai remis toutes mes seringues à cartouches au placard. Mais il m'arrive de l'utiliser aussi autrement qu'en ostéocentral, tout simplement en para-apical.

L'appareil ne ressemble pas à une seringue d'anesthésie. J'apprécie le contrôle électronique de l'injection, qui est totalement indolore, doux et continu. L'anesthésie est instantanée, une fois qu'on pose l'instrument, on travaille. De par le peu d'effet d'anesthésie sur les joues et les lèvres, le travail dans les quatre secteurs sur une même séance est plus facilement réalisable sans que le patient ne se sente traumatisé. Si c'était possible, je souhaiterais la disparition du fil restant pour être totalement libre.



Des
anesthésies
muqueuses indolores
et une traversée
de la corticale
aisée.

Témoignage du docteur Stéphanie Theetten



JE L'UTILISE POUR TOUTES MES ANESTHÉSIES

J'ai eu l'occasion de collaborer au sein d'un cabinet qui était équipé du SleeperOne, j'ai d'abord été séduite par l'utilisation de l'injection électronique, et je me suis rapidement équipée du QuickSleeper pour faciliter les injections intraosseuses, que je pratiquais auparavant de manière plus « artisanale ». Je l'utilise pour toutes mes anesthésies : péri-apicales, intraligamentaires et intraosseuses. Je n'ai dans mon tiroir qu'une seringue classique « au cas où », que je n'ai encore jamais eu à ressortir.

J'apprécie sa maniabilité, il se tient comme un stylo. Je souhaiterais toutefois un format plus compact. La pédale sans fil est très pratique, permet un contrôle intuitif de l'injection et de garder la main en appui immobile pendant celle-ci. Par ailleurs, l'injection est silencieuse, bien qu'il faille prévenir le patient du bruit et des petites vibrations au moment de la perforation dans la technique intraosseuse.

Selon moi, son premier avantage est de « dédramatiser » l'anesthésie tant redoutée par la quasi-totalité des patients. Quel que soit le mode d'injection utilisé, la plupart des patients me demandent : « Ça y est, c'est fait ? Ça ne se fait plus avec une pique ? » Les enfants sont très rassurés d'être endormis grâce à une « baguette magique ». Son deuxième avantage, et non des moindres, est de pouvoir endormir rapidement et facilement des molaires mandibulaires (ou autres dents parfois récalcitrantes) par l'intraosseuse. Cela m'a détendue dans ma pratique car je ne redoute plus l'absence de silence opératoire. Les patients apprécient également beaucoup de ne pas avoir la sensation d'engourdissement des tissus mous.

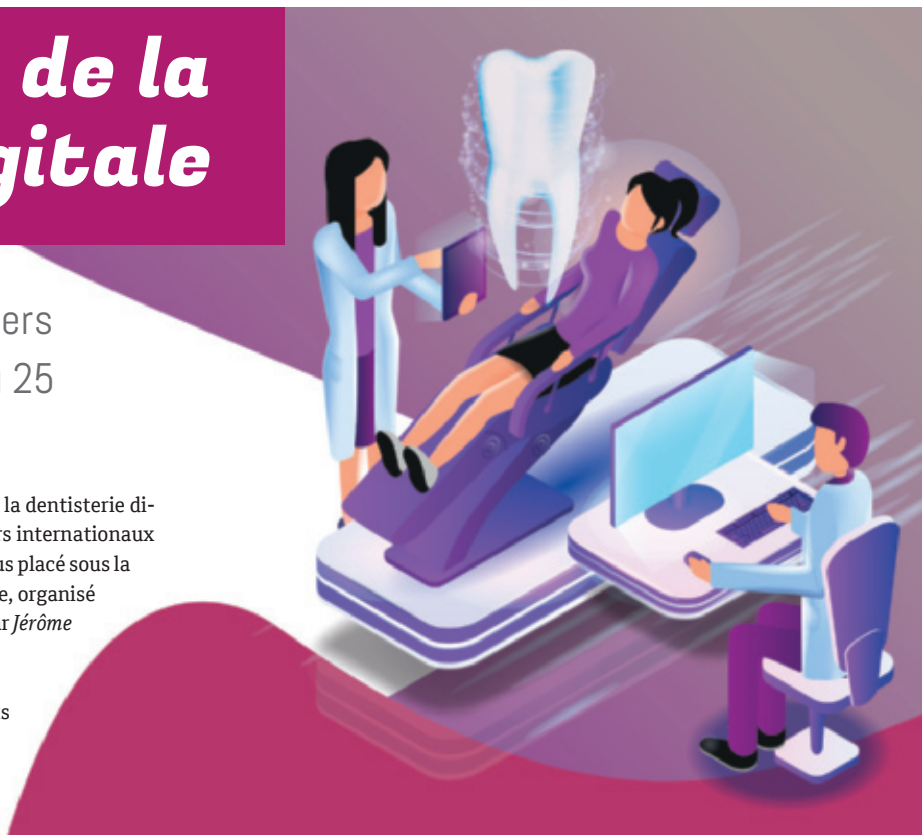Enfin, un autre avantage pour moi, c'est que je ne lutte plus pour injecter dans des zones compressives (avec les tremblements de ma main qui accompagnent la force exercée sur le piston de la seringue et qui ne mettent pas le patient en confiance).

Tour d'horizon de la dentisterie digitale

Le congrès *IDD* invite 24 conférenciers spécialistes du numérique du 23 au 25 janvier, à Paris.

Le congrès *International Digital Days (IDD)* propose une revue de la dentisterie digitale d'aujourd'hui, du 23 au 25 janvier, à Paris. 24 conférenciers internationaux présenteront des exposés cliniques dans le cadre de ce rendez-vous placé sous la présidence scientifique de *Laurent Sers*. L'événement scientifique, organisé en partenariat avec l'Académie de chirurgie guidée, est présidé par *Jérôme Lipowicz* et *Marc Baranes*.

Des séances de travaux pratiques permettront aux participants d'améliorer leurs connaissances dans plusieurs domaines de la dentisterie digitale : *Digital Smile Design*, *Cad-Cam* au cabinet ou chirurgie guidée. De nombreux représentants de l'industrie dentaire animeront l'exposition proposée lors du congrès. ↻



interview : Laurent Sers

« PRÉPARER ET ANTICIPER LES TRAITEMENTS »

Le président scientifique de l'IDD souligne l'intérêt du digital en matière de planification et de précision.

Dentoscope : Y a-t-il une révolution du digital en dentisterie et dans quels types de traitements particulièrement ?

Dr Laurent Sers : Depuis de nombreuses années, le digital se développe en dentisterie quelle que soit la spécialité. La première étape a été l'arrivée de la CFAO (*Conception et fabrication assistées par ordinateur*) dans les laboratoires de prothèse. La principale révolution du côté de la clinique est observée en orthodontie avec le traitement par aligneurs. Les logiciels permettent de simuler les mouvements orthodontiques nécessaires à l'alignement des dents et une série de gouttières est proposée au praticien. La deuxième grande révolution est le développement des imprimantes 3D qui permettent aujourd'hui de fabriquer à

moindre coût des guides, des aligneurs mais aussi des éléments provisoires.

Quel est l'avantage des technologies numériques face aux défis biologiques des traitements ?

Le principal avantage de ces technologies réside dans la préparation et l'anticipation des traitements. Il est possible de façon précise de simuler le résultat esthétique souhaité en superposant le projet prothétique sur le scan facial du patient. Des caméras 3D permettent aujourd'hui avec un simple smartphone de réaliser ces images 3D. Le prothésiste peut ainsi désigner les *wax-ups* avec l'ensemble des références esthétiques du patient. De plus, la précision de la chirurgie guidée permet d'exploiter au maximum les volumes osseux et ainsi dans certains cas

la pose d'implants angulés et d'éviter le recours aux greffes osseuses.

Quelles sont les possibilités offertes par les derniers scanners numériques ?

Les derniers scanners numériques sont de plus en plus rapides et précis. Outre le fait de réaliser les empreintes, certains scanners permettent d'enregistrer les mouvements en propulsion, diduction mais aussi de détecter des lésions carieuses débutantes. L'ergonomie des caméras s'est développée, certaines sont proposées sans fils avec batteries rechargeables.


Quel est l'intérêt fondamental de la chirurgie guidée ?

Le principal intérêt réside dans la planification implantaire. La superposition précise du CBCT et des fichiers STL (*issues des empreintes optiques*) va permettre de définir précisément le nombre, les dimensions et les axes des implants selon le projet prothétique retenu. Le guide chirurgical va permettre de positionner de façon précise les implants selon cette planification et augmenter la précision. Mais attention, le flux numérique ne tolère aucune imprécision. Chaque étape du protocole de l'acquisition du CBCT

jusqu'à l'impression du guide doit être respectée à la lettre pour garantir une haute précision. Dans certaines situations, la précision est si importante que les prothèses provisoires peuvent être réalisées en amont de l'intervention et positionnées sans correction à la fin de la phase chirurgicale.

Le digital vient à l'appui du savoir-faire et des connaissances du chirurgien-dentiste, mais y aurait-il des écueils à éviter ?

Ces nouveaux outils nécessitent une courbe d'apprentissage plus ou moins longue en fonction des praticiens. Il est nécessaire d'y consacrer de nombreuses heures au début, ce qui en décourage beaucoup. L'autre point important est que cet environnement numérique demande un investissement dans des ordinateurs ultra-puissants qu'il faut faire évoluer régulièrement car les différents logiciels nécessitent beaucoup de ressource de mémoire. ↻



Dr Laurent Sers

Propos recueillis par Agnès Taupin.

Comment la technologie fait évoluer la dentisterie et pourquoi nous devons changer

Christian Coachman : membre de l'académie brésilienne de dentisterie esthétique et fondateur du *Digital Smile Design*

La technologie et le marketing en dentisterie créent un moment disruptif chargé d'opportunités et de challenges. Intégrer des solutions digitales pour mieux promouvoir, diagnostiquer, concevoir, planifier, motiver et réaliser est essentiel pour la réussite dans le nouveau marché dentaire très compétitif qui se profile devant nous. Planifier les investissements, créer des clés de partenariats, maîtriser les courbes d'apprentissage, intégrer les flux de travail et impliquer son équipe nous permettent de nous différencier aux yeux de nos patients actuels et potentiels en devenant un cabinet moderne.

Travaux pratiques : *Smile Design et application DSD.*



Dr Christian Coachman

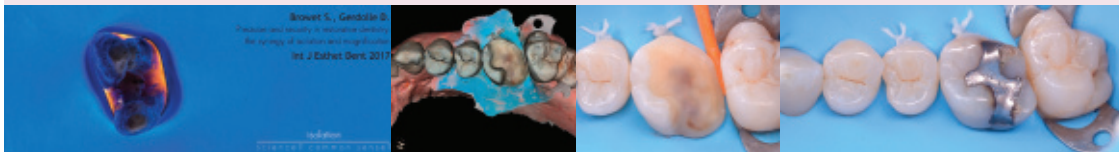
Dentisterie restaurative digitale : prêt ? partez !

David Gerdolle : spécialiste en dentisterie micro-invasive et esthétique
Enseignement postuniversitaire à l'université de Paris Garancière

Les applications numériques existent depuis plus de vingt ans en odontologie. Aussi, pourquoi la dentisterie digitale n'est-elle pas présente dans 100 % des cabinets ? Il y a trois réponses possibles à cette question : l'acquisition et la conception des systèmes n'est pas assez fiable, ou ceux-ci sont trop compliqués dans leur usage, ou trop cher, ou les trois à la fois. Cette présentation propose d'examiner ces questions sans tabous en dentisterie restauratrice, prothèse et esthétique du point de vue de l'omnipraticien, sur les étapes diagnostiques et thérapeutiques.



Dr David Gerdolle



Impression 3D en pratique clinique : quand, où, comment ?

Michael D. Scherer : enseigne à l'université Loma Linda et du Nevada (USA)
Pratique privée exclusive en prothèse et implantologie

L'impression 3D semble être la tendance la plus innovante en dentisterie mais la grande question pourrait être : est-ce une réalité clinique ou juste la dernière pointe de la mode ? Cette présentation de la littérature décrira l'utilisation de l'impression 3D et les aspects du flux de travail que les auteurs utilisent quotidiennement dans leur pratique. Du prototype aux guides chirurgicaux pour des prothèses fixes et amovibles, les auteurs présentent des cas cliniques où l'impression 3D a permis de faire des progrès dans l'amélioration des procédures cliniques. Des exemples supplémentaires d'impression 3D seront discutés, y compris des challenges cliniques.

Travaux pratiques : *impression 3D en pratique clinique (logiciel, matériel, impression et prothèse finale)*



Dr Michael D. Scherer

Reconstructions implantaires la clé de voûte pour avancer en Cad-Cam

Irena Sailer : enseigne dans le département des sciences restauratrices – centre Robert Schattner, école de médecine dentaire – Philadelphie (USA)

Les technologies digitales offrent de nombreuses options nouvelles et efficaces en matière de dentisterie restauratrice. L'empreinte optique est la première étape en dentisterie digitale. Le fichier numérique qui en résulte est utilisé pour la planification et la conception virtuelle des reconstructions qui peuvent être usinées dans des blocs préfabriqués de différents matériaux avec l'aide de systèmes de CFAO. Les systèmes digitaux actuellement disponibles offrent de nombreux avantages, tels que la précision des reconstructions. Un nombre important d'études ont démontré la précision de la fabrication soustractive actuelle. Plus récemment, les procédures additives ont été introduites. Stéréolithographie, ou impression de matériaux comme la cire, la résine ou les métaux ont montré qu'elles pouvaient être plus précises que la fabrication soustractive. Enfin, le flux digital n'est pas seulement intéressant pour la fabrication de restaurations dentaires mais également pour une meilleure communication entre le praticien et le patient.



Dr Irena Sailer

Proclinic Expert Ciment Résine Dual



x 2u.
83,90 € / u.
~~104,90€~~

OFFERT
1 seringue scellement provisoire
Proclinic Expert



Auto-mordançant et auto-adhésif en deux teintes : dentine et translucide

Des résultats durables :

Force d'adhésion de 20 Mpa l'émail et 15 Mpa sur la dentine.

Libération de fluor :

Réduction des risques carieux et de la sensibilité post-opératoire.

Grande stabilité de teinte :

Des résultats esthétiques garantis et durables.

INDICATIONS :

Scellement des inlays, onlays, des couronnes et bridges:

- Métal
- Métal-céramique
- Composites
- Céramique
- Alumine et zircono
- Matériaux CAD-CAM



Rendez vous sur notre
STAND 1S31



* Offre spéciale disponible auprès de votre distributeur régional. Les prix indiqués sont TTC et donnés à titre indicatif allant de la date de parution jusqu'au 31 Décembre. Pour plus d'information, consultez notre site www.proclinic-products.com

► événement

INTERNATIONAL DIGITAL DAYS

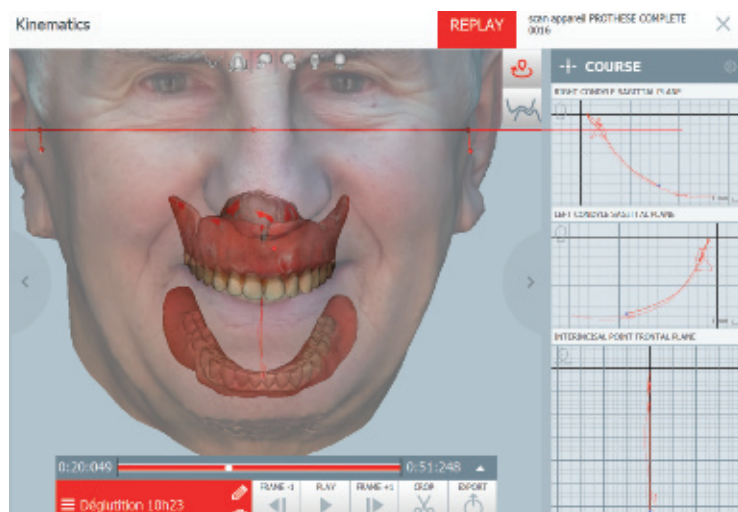
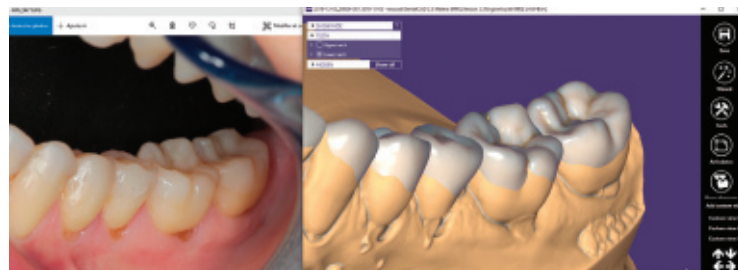
4D-dentisterie. Une nouvelle dimension pour la CFAO grâce à l'occlusion dynamique

Maxime Jaisson : pratique privée
Co-fondateur de la société *Modjaw*



Dr Maxime Jaisson

Le concept de la 4D-dentisterie introduit une nouvelle façon d'entrer dans la réalité de notre patient en utilisant sa véritable cinématique mandibulaire ainsi que son occlusion dynamique, cela s'associant ensuite à la modélisation 3D. Le principe est fondé sur l'idée que les paramètres statiques et dynamiques devraient être pris en compte afin de permettre l'élaboration de réhabilitations sur mesure ainsi qu'un diagnostic fonctionnel complet. Nous verrons comment cette nouvelle dimension est à même de simplifier nos procédures, amplifier nos connaissances et favoriser les échanges dans le triptyque patient praticien prothésiste.



Le nouveau visage numérique de la dentisterie

Howard Gluckman : directeur de l'académie d'implantologie et d'esthétique (*Afrique du Sud*)
Spécialiste de la mise en charge immédiate et de l'esthétique des tissus mous



Dr Howard Gluckman

L'utilisation du *CBCT* en odontologie a rencontré des résistances dans le passé. Avec le développement de la dentisterie digitale, le *CBCT* est maintenant devenu un standard de soins du fait de ses nombreuses applications dans tous les aspects de nos traitements. La demande des patients en esthétique nous a poussés à élever le niveau des diagnostics et de la planification du traitement, nous apportant des résultats plus précis et fiables. Cette conférence traitera de l'usage du *CBCT* en esthétique, notamment en implantation immédiate.

Le attentes en matière de restauration d'arcade complète

Maurice Salama : expert dentaire auprès de Channel 5 Fox TV (*Atlanta*)
Membre de l'académie d'ostéo-intégration et de l'académie américaine de dentisterie esthétique



Dr Maurice Salama

Les restaurations d'arcades complètes ont toujours présenté des défis cliniques et techniques et nécessité l'amélioration de la communication entre les membres de l'équipe, du cabinet au laboratoire de prothèse. L'évolution des technologies a modifié le diagnostic, le plan de traitement et la restauration des arcades complètes. Ce qui n'a pas changé, c'est la rigueur des principes prothétiques. Cette conférence mettra en relief des défis cliniques, les protocoles et matériaux nécessaires pour assurer la réussite du résultat final.



renseignements

INTERNATIONAL DIGITAL DAYS
Du 23 au 25 janvier 2020
Palais des congrès
Porte Maillot
3w : digitaldays.dental

Venez tester Elea
Stand Dental Hi Tec 1L02




FORMATION A L'INJECTION D'ACIDE HYALURONIQUE POUR LES DENTISTES

inscrivez-vous !

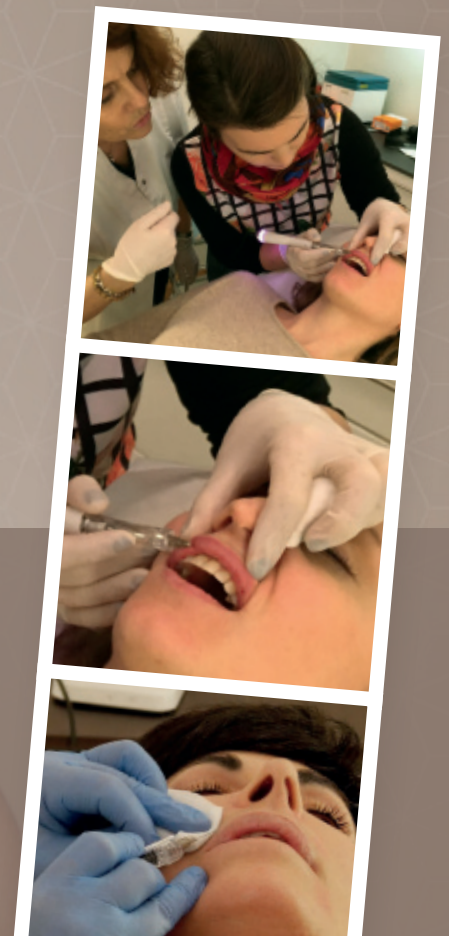
DEVENEZ AUTONOME EN 1 JOURNÉE !

Dates 2019

- 21 Novembre 2019
 - 12 Décembre 2019
- Contactez-nous pour
les sessions 2020



+



Lors de cette formation, vous injectez vous-même sur des modèles avec le stylo électronique Elea.
Animée par un médecin esthétique, cette formation répondra à vos attentes spécifiques liées à cette nouvelle pratique.

Inscrivez-vous à une formation ou demandez une démonstration privilégiée auprès de Suzy :
thomas.s@skinelitis.com ou 02 41 56 41 25.

Pour en savoir plus consultez notre site internet www.skinelitis.com.

DENTAL HI TEC

► l'agenda

LES FORMATIONS ET LES ÉVÉNEMENTS INCONTOURNABLES

2019

Débute en novembre

Prise en charge palliative et soins bucco-dentaires

5 nov. à Bergerac

Drs M.-H. Lacoste-Ferré et

K. Li Foon Cheong

7 nov., à Limoges

Drs S. Michlovsky, G. Creste et B. Sardin

Contact : Hélène Fortin

Tél. : 05 33 09 36 38

3w : urps-chirurgiensdentistes-na.fr

TP Live Tuto'Box web training

Connectez-vous et adhérez au collage

6 nov. (12 h-14 h), le 7 (18 h-20 h),

le 14 (12 h-14 h), le 20 (12 h-14 h),

4 décembre (12 h-14 h), le 9 (18 h-20 h)

Drs C. Laulan et A. Salehi

3w : ivoclarvivadent.com

Du cas simple à la gestion des complications avec les innovations Straumann Group

7 novembre à la faculté de Garancière

Drs Dada, Pariente, Daas, Missika,

Benhamou, Goudal, Zadikian

@ : formations.dentalfrance@zimmerbiomet.com

COMMUNIQUEZ
votre événement dans
Dentoscope c'est facile
agenda@dentoscope.fr

Formation de formateurs

Apprendre à maîtriser toutes les techniques de l'animation de conférences, compétences oratoires, pertinence, gestion du stress, traitement des objections...

8 novembre, 20 décembre à Paris

Contact : Sonia Spelen

Tél. : 06 27 12 64 68

@ : sonia.spelen@cohesiondentaire.fr

Chaine You tube : Cohésion Dentaire

Le choix des matériaux

7 novembre à Paris

Contact : Coefi - Tél. : 06 61 20 26 55

@ : contact@coefi.fr - 3w : coefi.fr

22^{es} Journées de l'orthodontie

Du 7 au 10 novembre à Paris

Palais des congrès de Paris

3w : journees-orthodontie.org

Extraction et comblement

Formation continue

7-8 novembre à Nice

Contact : Génération Implant

Tél. : 06 33 72 73 08

3w : generation-implant.com

Les pathologies de a muqueuse buccale

Savoir bien agir selon le degré d'urgence et de gravité

7 nov. à Brest, le 5 déc. à Lyon,

le 19 déc. à Toulouse

Contact : UFSBD

Tél. : 01 44 90 93 91/94

@ : formation@ufsb.fr 3Shape_Training_

FR@3shape.com

3w : 3Shape.com/fr-fr

Plan de traitement

De la conception à l'acceptation

12 nov. à Aix-en-Provence - Dr M. Bartala

@ : nathalie.negrello@academie-du-sourire.com

Académie 3Shape France

Ces formations permettent de se familiariser avec l'univers 3Shape (10 participants maximum)

12 nov. Dental System niveau 1,

le 13 Dental System niveau 2,

le 14 Dental System Esthétique

applications TRIOS - formation

Dental system esthétique,

le 19 Implant Studio niveau 1,

le 20 Implant Studio niveau 2,

le 21 Ortho Planner

Contact : 3Shape France

@ : 3Shape_Training_FR@3shape.com

3w : 3shape.com/3shape-academy-france

Gestion de l'esthétique des tissus mous autour des dents et des implants

Plan de traitement : de la conception à l'acceptation

12 nov. à Aix-en-Provence

Dr Bartala

Live facettes, live labor !

Comment concilier l'esthétique

entre praticiens et céramistes

Du 20 au 24 novembre à Aix-en-Provence

Tél. : 06 10 37 86 88

@ : nathalie.negrello@academie-du-sourire.com

3w : academie-du-sourire.com

Formations Quicksleeper

Formez-vous aux dernières techniques d'anesthésies dentaires

(chez l'adulte et chez l'enfant).

Anesthésiez sans échec et

rapidement les molaires et

les pulpites mandibulaires

21 novembre à Caen, 12 décembre à Paris

Dr Verpeaux ou Dr Greayd

Contact : Sophie - Tél. : 02 41 56 05 53

@ : sophie@afpad.com - 3w : afpad.com

Chirurgie guidée

21-22 nov. à Aix-les-Bains - Dr Caspar

@ : formations.dentalfrance@zimmerbiomet.com

La communication en dentisterie esthétique

25 novembre à Aix-en-Provence

@ : nathalie.negrello@academie-du-sourire.com

Congrès ADF

Du 26 au 30 novembre à Paris

3w : adfcongres.com/fr/

DENTOSCOPE
lu dans tous les
cabinets dentaires

Débute en décembre

Congress on Prosthodontics and 3D designing

2-3 décembre à Dubaï

@ : prosthodontics@dentistrysummit.com

3w : prosthodontics.pulsusconference.com/

Esthétique

Facettes de A à Z

4-5 décembre à Paris - Dr M. Clément

Contact : Céline - Tél. : 06 09 13 52 41

@ : contact@gad-center.com - 3w : gad-center.com

Académie 3Shape France

Ces formations permettent de se familiariser avec l'univers 3Shape (10 participants maximum)

5 décembre Implant Planner,

le 6 et le 10 implantologie,

le 11 prothèse adjointe,

le 17 TRIOS,

le 18 TRIOS Design Studio,

le 19 Appliance Designer

Contact : 3Shape France

@ : 3Shape_Training_FR@3shape.com

3w : shape.com/3shape-academy-france

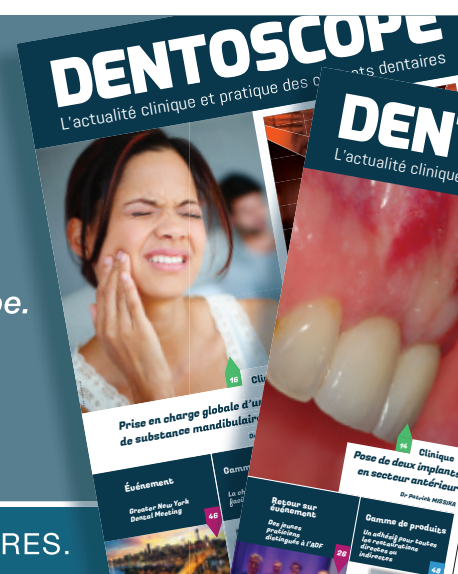SOUMETTRE UN CAS CLINIQUE

> Vous souhaitez proposer un article clinique ou un rapport de cas ?

> Vous pouvez nous soumettre votre article afin qu'il soit publié dans Dentoscope.

Transmettez votre proposition de sujet ou votre article à l'adresse : agnes.taupin@parresia.fr
Nous vous enverrons nos recommandations aux auteurs et serons à votre écoute pour discuter de votre publication.

DENTOSCOPE, VOTRE MAGAZINE DIFFUSÉ DANS TOUS LES CABINETS DENTAIRES.



Depuis 1969

TRIHAWK 50

Tri Hawk célèbre 50 ans d'excellence avec son chef-d'œuvre, la Transmétal Talon 12.

2+1 Gratuit

Rouleaux de 50 fraises
soit €2.86* la fraise.

ADF stand N° 1P20

Tout savoir sur la nouvelle CCAM

6 décembre à Bordeaux

Dr M. Clément

Contact : Céline

Tél. : 06 09 13 52 41

@ : contact@gad-center.com

3w : gad-center.com

Symposium Orthocaps

User Meeting

6-7 décembre à Hamm (Allemagne)

Cours du Dr W. Khan

Contact : RMO Europe

Service cours et séminaires

Tél. : 03 88 40 67 35

@ : seminaires@rmoeurope.com

3w : moeurope.com

Paro clinique : module 1

Comprendre les causes,
traiter et maîtriser les
parodontites agressives

Du 9 au 13 décembre à Aix-en-Provence

Contact : Académie de Paro

Tél. : 06 03 27 14 36

@ : info@academie-de-paro.com

3w : academiedeparo.fr

DENTOSCOPE
lu dans tous les
cabinets dentaires

Chirurgie muco-gingivale

Formation continue

12 décembre à Nice

Tél. : 06 33 72 73 08

@ : secretairegi@gmail.com

Le dilemme prothétique dans la reconstruction des patients au pronostic parodontal compromis

12 décembre à Bordeaux

Contact : Nathalie Gérard, SFPIO Aquitaine

Tél. : 06 37 71 08 36

3w : cpioa.fr

Komet Endo Tour

12 décembre à Nancy

Tél. : 01 43 48 89 90

@ : endodontie@komet.fr

3w : komet-endo.com

Formation Eléa

Formez-vous à l'injection
d'acide hyaluronique

12 décembre à Paris

Contact : Suzy - Tél. : 02 41 56 16 16

@ : thomas.s@skinelitis.com

3w : skinelitis.com

Formations lasers

12 décembre à Paris - Dr G. Rey

Tél. : 0 805 620 160

@ : info@kaelux.com

Communication, organisation

Gestion du cabinet

12-13 déc. à Bordeaux - Dr C. Gaillard

Contact : Céline - Tél. : 06 09 13 52 41

@ : contact@gad-center.com

3w : gad-center.com

Congrès CIDAE

6^e édition du congrès
international de dentisterie
adhésive et esthétique

12 au 14 décembre à Bruxelles

3w : cidae.be

Formation pratique assistantes dentaires

Améliorer son taux de
transformation de devis pour
une meilleure rentabilité

13 décembre à Paris

Tél. : 01 56 79 59 93 - @ : olga.gast@nsk.fr

Master class esthétique et implants

19-20 déc. à Aix-en-Provence - Dr O. Étienne

3w : academie-du-sourire.com/

2020

Gestion de l'esthétique des tissus mous autour des dents et des implants

Cursus de l'Académie - Maîtriser
l'esthétique du sourire

Jusqu'au 10 juillet 2020 à Aix-en-Provence

Drs Faucher, Paris, Étienne, Dejou,
Ortet, Camaleonte, Jordan, Richelme,
Weisrock et Salehi

Tél. : 06 10 37 86 88

@ : nathalie.negrello@academie-du-sourire.com

3w : academie-du-sourire.com

Soins dentaires naturels et biocompatibles

Formation en ligne du Dr C. Rossi

Tél. : 06 98 92 09 60

@ : vip-pro@naturebiodental.com

3w : naturebiodental-pro.com

Coaching individuel clinique et développement du cabinet

Audit et suivi mensuel

Jusqu'au 31 mars 2021 - Dr C. Gaillard

Contact : Céline - Inscriptions : 06 98 92 09 60

@ : contact@gad-center.com

3w : gad-center.com

Commandez directement
chez Tri Hawk

+352 20 99 23 28
europesales@trihawk.com
www.trihawk.com

OU
Chez votre
fournisseur
habituel

*TTC, frais de ports supplémentaires.

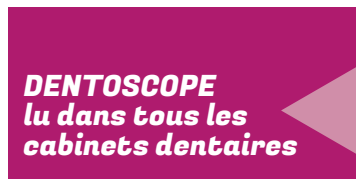► l'agenda

LES FORMATIONS ET LES ÉVÉNEMENTS INCONTOURNABLES

Janvier 2020

Aménagements muqueux sur dent

IFCIA Hadi Antoun
9-10 janvier à Paris
Drs H. Antoun, S. Pereira,
S. Aroca, O. Zouiten
Tél. : 01 85 09 22 89
3w : ifcia-antoun.com/fr/



Prothèse implantaire : les clés pour une solution pérenne

Connaître les solutions prothétiques adaptées aux cas complexes, connaître et appliquer les solutions numériques
10-11 janvier à Clermont-Ferrand
Drs Borel, Plane, Douillard, Pacchioni et El Mjabber
Contact : Isabelle
Tél. : 04 73 17 60 68
@ : info@actisdentaire.fr
3w : actis-dentaire-formation.com

Traduire vos plans de traitement en devis

15 janvier à Lyon - Dr Elie Attali
Tél. : 06 09 62 61 62
@ : attali@club-internet.fr
3w : medical-consultant.fr

Paro 2020

La grande confrontation
16 janvier à Paris

- F. Duffau : La nouvelle classification des maladies parodontales engendre-t-elle une nouvelle donne thérapeutique ?
- A. Para : Recourir aux lasers en pratique parodontale – pourquoi/comment ?
- N. Berkani : La méthode Bonner pour guérir toutes les parodontites.
- C. Romagna : Une parodontie holistique et scientifique : l'un n'empêche pas l'autre.
- A. Dagba : Aménagement des tissus mous autour des implants, une nécessité ?
- M. Abbou : Paro-implantologie : évolution des critères d'arbitrage entre conservatisme et radicalisme thérapeutique.
- M. Reners, présidente scientifique et modératrice de la journée.

Contact : Société d'intérêts communs pour travailler mieux (SICTmieux)
@ : contact@sictmieux.com
3w : https://bit.ly/2YFPZLJ

Cycle de formation continue en parodontologie 2019/2020

Avoir recours à la chirurgie parodontale avancée, à la prothèse ou à l'implantologie : niveau 2
17-18 janvier à Paris
Perfectionnement en chirurgie plastique parodontale (20 places) : niv. 4
17-18 janvier à Paris
Chirurgie plastique parodontale : niv. 3
15-16 mai à Paris
Responsables du cycle : A. Borghettie, C. Fouque et V. Monnet-Corti
Contact : SFPIO
@ : contact@sfpio.com - 3w : sfpio.com

International Digital Days

Du 23 au 25 janvier à Paris
3w : digitaldays.dental

Programme adapté à vos besoins spécifiques d'omnipraticiens

Notre objectif : votre réussite en paro... Muco-esthétique
Du 29 au 31 janvier à Bordeaux
Drs Beaulieu, Bezzina, Rocca, Cortasse, Vandoorne, Merigo
Tél. : 06 23 27 14 36
@ : info@academie-de-para.com
3w : academie-de-para.com

Formation post-universitaire en phytothérapie et aromathérapie en odonto-stomatologie 2019-2020

Organisée par l'Académie des savoirs
Inscriptions ouvertes pour le début des cours le 30 jan. 2020 à Neuilly-sur-Seine
@ : academydessavoirs@gmail.com
3w : academydessavoirs.com

Formation Froggy Mouth

Formation en ligne ouverte à tous les praticiens s'intéressant au rôle des fonctions et à leur compréhension
30 janvier - Dr Fellus
(président de la Société française d'orthodontie pédiatrique)
Contact : Salomé Panzo
Tél. : 06 66 71 00 16
@ : administration@froggy-mouth.com

Master class esthétique et implants

30-31 janvier à Paris
Dr Antoun
Tél. : 01 85 09 22 89
3w : ifcia-antoun.com/fr/

Février 2020

Gestion des secteurs antérieurs Succès esthétique

Fiabiliser le succès esthétique des cas antérieurs, rationaliser son approche, du diagnostic au traitement, acquérir les compétences et les connaissances nécessaires chirurgicales et prothétiques
7-8 février à Clermont-Ferrand
Tél. : 04 73 17 60 68
@ : info@actisdentaire.fr
3w : actis-dentaire-formation.com

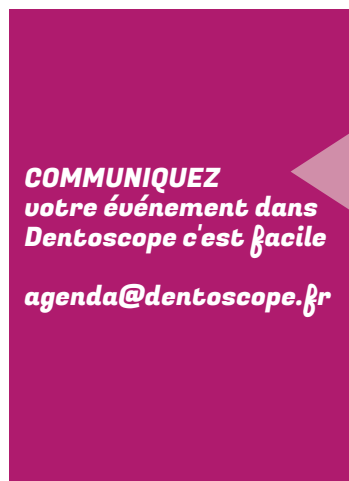155th Midwinter Meeting

Chicago Dental Society
Du 20 au 22 février à Chicago
3w : cds.org/meetings-events/midwinter-meeting#

Mars

Dental Forum 2020

Les journées internationales des prothésistes dentaires et des fabricants - Union nationale patronale des prothésistes dentaires
12, 13 et 14 mars à Paris
Tél. : 01 53 85 82 78
@ : info@dentalforum2020.com
3w : dentalforum.fr/



Masterclass de chirurgie orale

1^{ère} journée au bloc opératoire avec mise en situation et coaching
2^e journée en salle de TP
13-14 mars à Annemasse
Drs Gold, Lavigna, Jacob, Nogier et Brossier
Tél. : 06 77 13 58 23
@ : formation.sodechor@gmail.com
3w : sodechor-formation.com

2^e congrès international ATTOI

Advanced technologies and techniques in oral implantology
L'édenté complet, challenge et perspectives
19 mars à Paris
3w : attoi-congress.com

16^{es} Entretiens de Ricordeau

Confronter les concepts, éclairer nos pratiques
19-20 mars à la faculté dentaire de Nantes - Drs M. Sabek, B. Brochery, T. Draussin, H. Plard, J.-L. Giovannoli, O. Étienne, T. Boukpepsi, J.-C. Fricain, M. Bartala et G. Duminiel
Tél. : 02 40 41 29 08
@ : entretienricordeau@univ-nantes.fr
3w : entretiensdericordeau.com

Diagnostic et gestion des dysfonctions cranio-mandibulaires

20 mars à Marseille
Dr A. Michelotti
3w : sfof.org

Début en avril

Euro Implanto

Faire de l'implantologie simple
2-3 avril à Nice
@ : implantoral.club@orange.fr
3w : euroimplanto.fr

2^e Congrès EACIM

25 avril à Bruxelles
Séance de travaux pratiques (flux de travail numérique et implants en céramique)
24 avril
3w : eacim-ceramic-implantology.com

Oral reconstruction global symposium

Du 30 avril au 2 mai à New York (USA)
Contact : S. Debonque
Tél. : 01 41 79 74 82
Renseignements et inscriptions sur
3w : symposium2020.orfoundation.org

Début en mai

Stage d'implantologie avancée 2019/2020

Les alternatives à la greffe osseuse les greffes osseuses les complications : session 2
15-16 mai
Contact : SFPIO
@ : contact@sfpio.com
3w : sfpio.com

Depuis 1969

TRIHAWK 50

21^e Congrès Odenth

Bien-être au cabinet dentaire :
les solutions naturelles pour
l'équipe soignante et le patient

Du 21 au 23 mai à Porto Vecchio

Inscriptions : 06 16 35 13 02

@ : congres.odenth@gmail.com

3w : <https://odenth.com>

Roots Summit

Du 21 au 24 mai à Prague

3w : roots-summit.com/

COMMUNIQUEZ
votre événement dans
Dentoscope c'est facile
agenda@dentoscope.fr

Juin 2020

Patient à risque occlusal en esthétique

9 juin à Aix-en-Provence

Dr J.-C. Combadazou

Tél. : 06 10 37 86 88

@ : nathalie.negrello@academie-du-sourire.com

3w : academie-du-sourire.com

Congrès de la SFPIO

Transitions et innovations

12-13 juin à Saint-Malo

Contact : SFPIO

@ : contact@sfpio.com

3w : sfpio.com

Align Technology's Growth Summit

19-20 juin à Dubrovnik

Tél. : + 44 1422 206 297

@ : aligngrowthsummit@yes-01.com

3w : aligngrowthsummit.com/

Dentiste Expo

25 au 26 juin à Paris

3w : dentisteexpo.com

Pour que l'esthétique et la fonction soient enfin réunies

30 juin à Aix-en-Provence

@ : nathalie.negrello@aixcontinuum.com

Juillet 2020

Comment poser vos minivis orthodontiques

Historique et intérêt pour
l'omnipraticien - Analyse de
cas cliniques, TP

6 juillet à Aix-en-Provence

Drs G. Joseph et S. Nicolas

Tél. : 06 10 37 86 88

@ : nathalie.negrello@academie-du-sourire.com

3w : academie-du-sourire.com

Septembre 2020

FDI World Dental Congress Shanghai

Du 1^{er} au 4 septembre

@ : info@fdiworlddental.org

3w : fdiworlddental.org/

Ideals Congress 2020

International Dental Ethics
and Low Society

Du 5 au 7 septembre au

Faculty Club à Leuven (Belgique)

3w : ideals.ac/congress/

L'approche All-on-4

Réhabiliter le maxillaire et la
mandibule par des restaurations
fixées - Maîtriser la sélection des
cas et les facteurs de risque

10-11 septembre à Paris

Drs H. Antoun et T. M. Abillama

Tél. : 01 85 09 22 89

@ : sabrina@ifcia-antoun.com

3w : ifcia-antoun.com/fr/

DENTOSCOPE
lu dans tous les
cabinets dentaires

Octobre 2020

9^e International Orthodontic Congress

Du 4 au 7 octobre au Japon

3w : wfo2020yokohama.org

Greffes osseuses en implantologie

Optimisez et simplifiez les greffes

16-17 octobre à Paris

Drs H. Antoun et B. Pételle (ORL)

Tél. : 01 85 09 22 89

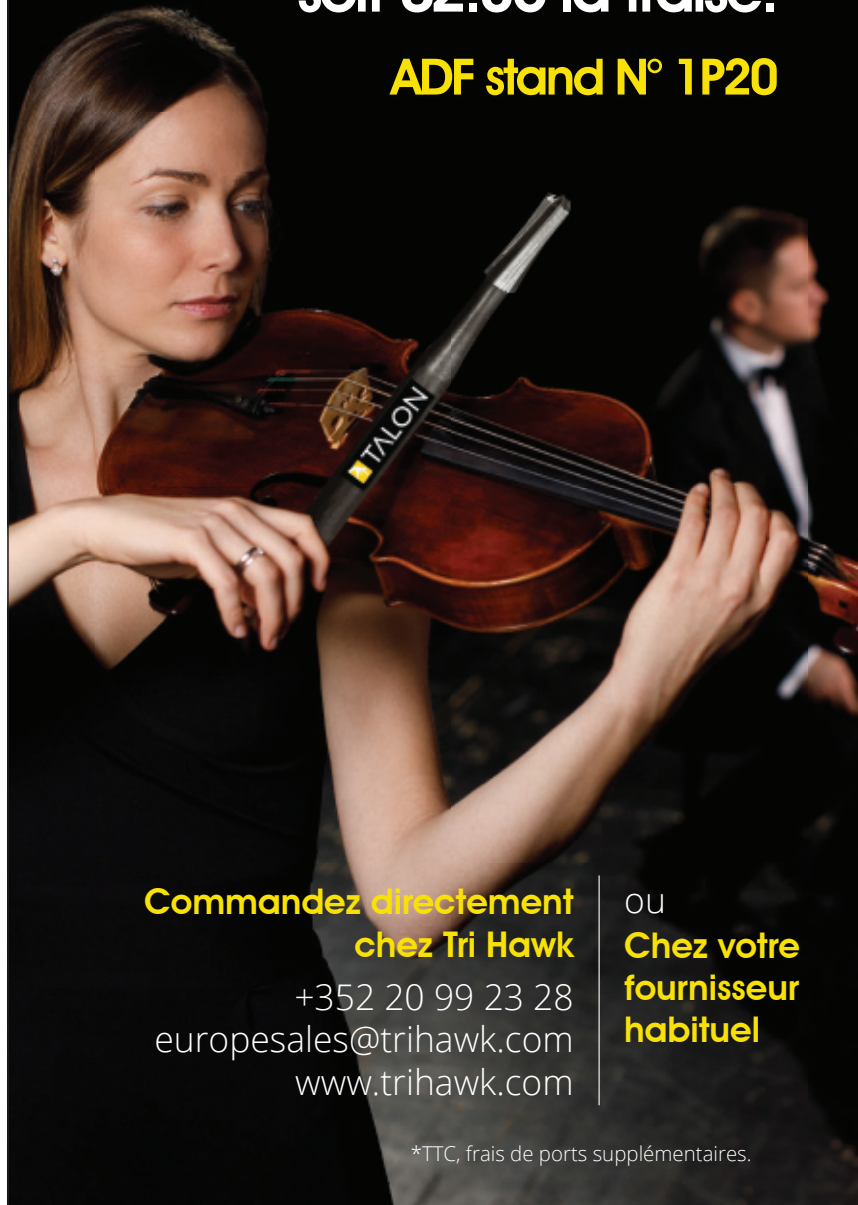@ : sabrina@ifcia-antoun.com

3w : ifcia-antoun.com/fr/

Tous les musiciens n'ont
pas le talent d'un premier
violon, mais tous les
dentistes peuvent utiliser
la transmétal Talon de
Tri Hawk, la stradivarius
des fraises transmétal !

2 + 1 Gratuit
Rouleaux de 50 fraises
soit €2.86* la fraise.

ADF stand N° 1P20



Commandez directement
chez Tri Hawk

+352 20 99 23 28

europesales@trihawk.com

www.trihawk.com

ou
Chez votre
fournisseur
habituel

*TTC, frais de ports supplémentaires.

Réhabilitation esthétique dans le secteur antérieur

La pose de facettes céramiques usinées collées peut être facilitée par un logiciel 2D d'analyse.

L'application *Smile Design* développée par la société *3Shape* est un logiciel informatique 2D d'analyse permettant le traitement esthétique et fonctionnel du secteur antérieur. La réussite d'un tel traitement est complète lorsque les résultats obtenus correspondent aux attentes du patient mais également du praticien. Lorsque le sourire est en jeu, les propositions de traitement doivent être comprises et validées par le patient et l'équipe de soins.

Le projet esthétique doit être défini en amont par une approche biomimétique et systématique. Le logiciel *Smile Design* allie diagnostic, communication avec le patient et planification du traitement. Cette démarche de création d'un nouveau sourire s'effectue par une procédure simple et intuitive permettant aux patients, praticiens et prothésistes de mettre en place et valider un projet conduisant à un traitement final prédictible.

CAS CLINIQUE

La patiente ; (Fig.1) se présente au cabinet pour une usure prématurée avec perte de la fonction antérieure des quatre incisives. Elle est en demande d'une réhabilitation esthétique et fonctionnelle durable.

PROCÉDURE CLINIQUE

Étape 1 : bon de commande

Le flux de travail commence par la programmation du bon de commande ; (Fig.2) et l'importation des photos avec et sans écarteurs ; (Fig.3).

Étape 2 : alignement de la photo

Pour réaliser cette étape ; (Fig.4), il faut définir les points : ligne bipupillaire, les ailes du nez et les commissures. Par la suite un contour des lèvres est dessiné afin d'établir le futur sourire.

Étape 3 : choix et placement des calques

Cette étape permet de déterminer la forme et le positionnement des dents à partir de calques et de lignes de référence ; (Fig.5). La mesure des incisives centrales de la patiente amène à déterminer de manière automatique une proportionnalité (type nombre d'or) qui permet de respecter l'harmonie du sourire.

Étape 4 : finition

Les outils de retouche de cette dernière étape (luminosité, ombre des lèvres, teinte...) permettent de rendre la proposition réaliste, donnant ainsi les meilleures indications pour valider le traitement avec le patient ; (Fig.6).

AU LABORATOIRE

- Transfert des photos *Smile Design* au laboratoire par *3Shape Communicate* ; (Fig.7 et 8).
- Récupération dans le logiciel *3Shape Dental System*.
- Utilisation du module *Real View* afin d'aligner les photos du *Smile Design* avec les scans *3Shape TRIOS*.
- Modélisation et impression des mock-ups.



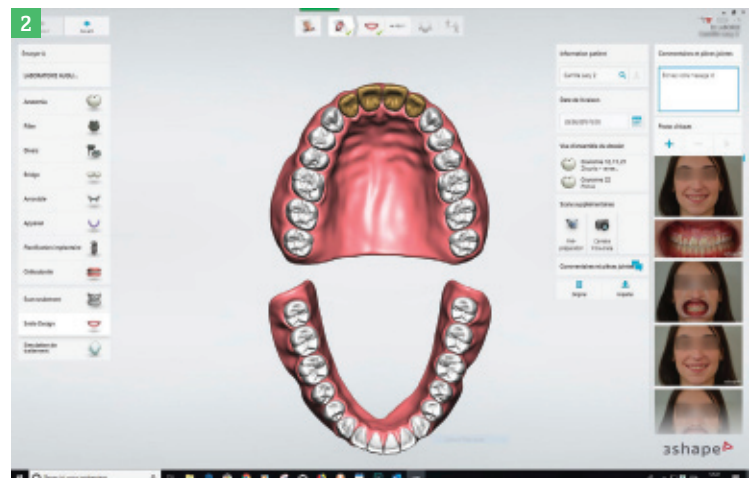
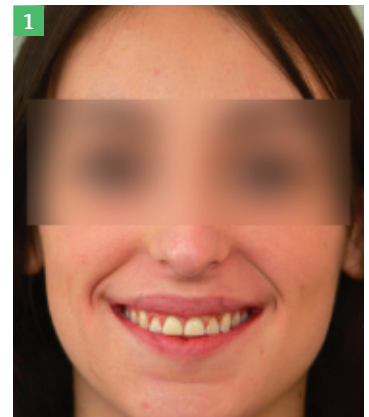- Validation des mock-ups en bouche avec la patiente.

AU FAUTEUIL

- Préparations ; (Fig.9).
- Taille des dents pour facettes.
- Design des facettes au travers des mock-ups.
- Pose sous digue.

CONCLUSION

Le logiciel *3Shape Smile Design* est un outil informatique de planification virtuelle performant dans les cas



l'auteur

Dr Francois LABORDE
• Chirurgien-dentiste



de restauration antérieure. Il offre confort et prédictibilité en permettant à tout praticien d'éviter les écueils de ce type de traitement. Outil de communication, tant pour le patient que pour le laboratoire de prothèse, l'application *Smile Design*, associée à une chaîne numérique totale, permet la réalisation de facettes ou couronnes dans des matériaux céramiques usinés avec des résultats esthétiques performants égalant une stratification traditionnelle. ☺

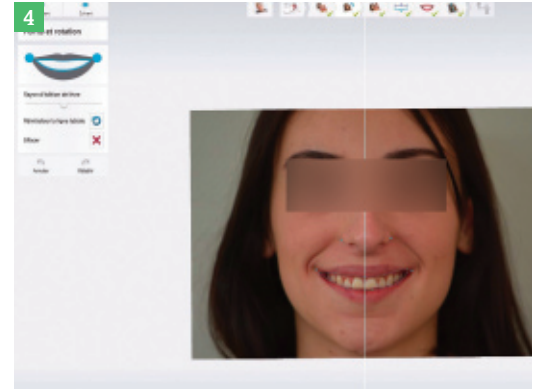
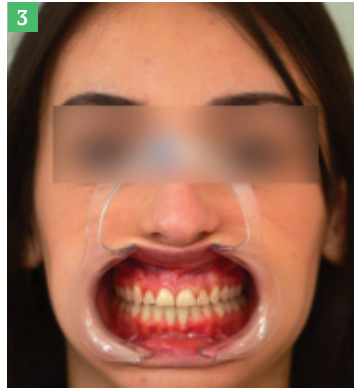

Fig4 : Ajustez la ligne labiale, les points et l'inclinaison.
Fig.5 : Modélisez le sourire en faisant glisser les dents ou les points de contrôle.

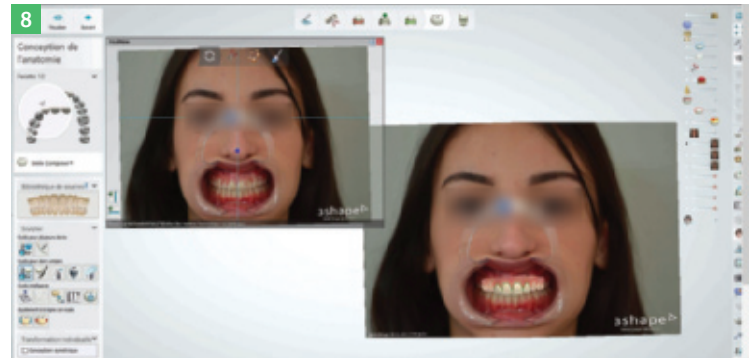
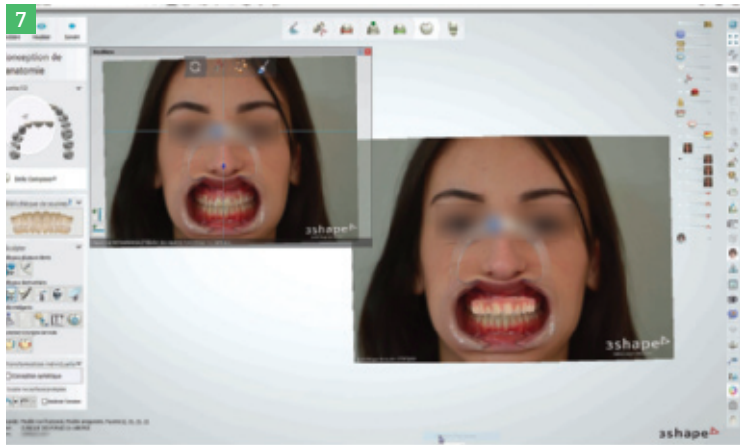
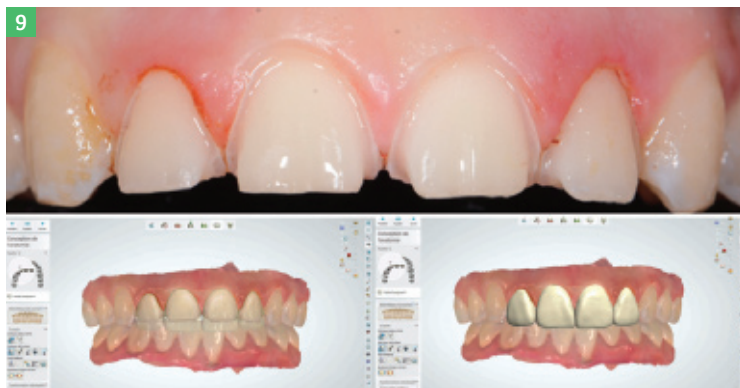



Fig.7 : Alignement photo *Smile Design* avec le scanner *3Shape TRIOS*. Fig.8 : *Design* des *mock-ups* pour validation.



3Shape

@ : info@3shape.com
3w : 3shape.com

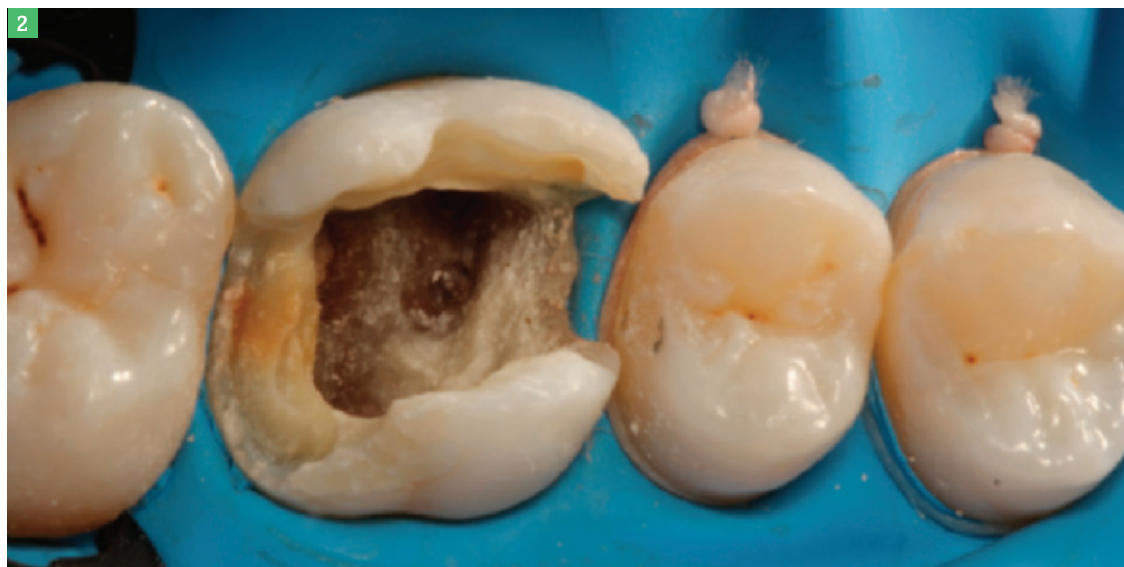
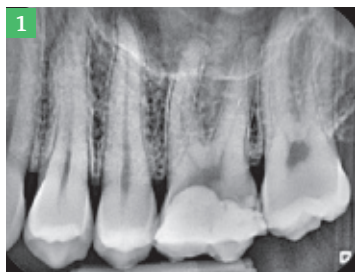Étanchéification d'un traitement endodontique et réalisation d'un overlay céramique

Les reconstitutions esthétiques en céramique collée telles que l'*overlay* répondent à l'exigence d'une économie tissulaire.

Une patiente m'est adressée pour éviction d'un bris instrumental dans le canal disto-vestibulaire de la dent 26 ainsi que sa reconstitution coronaire ; (Fig.1 et 2). La patiente a seulement 23 ans et une bonne hygiène : il est décidé de réaliser un *overlay* céramique afin de conserver un maximum de tissus dentaires.

Fig.1 : Radiographie rétro-alvéolaire préopératoire (notez l'instrument fracturé dans le canal disco-vestibulaire).

Fig.2 : Photographie intra-buccale de la dent 26 après dépose de la restauration temporaire.



l'auteur

**Dr Alexis
GEVREY**

- Docteur en chirurgie dentaire
- Ancien assistant hospitalo-universitaire

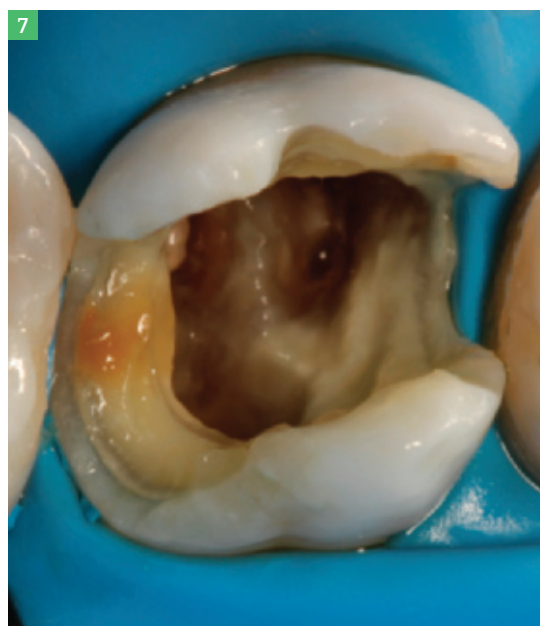
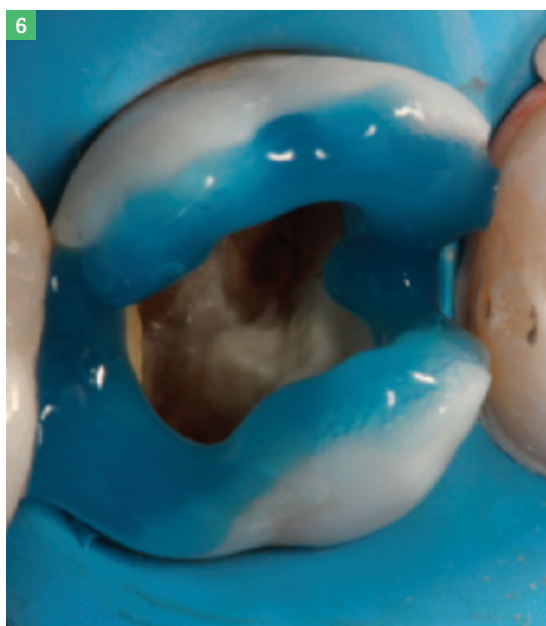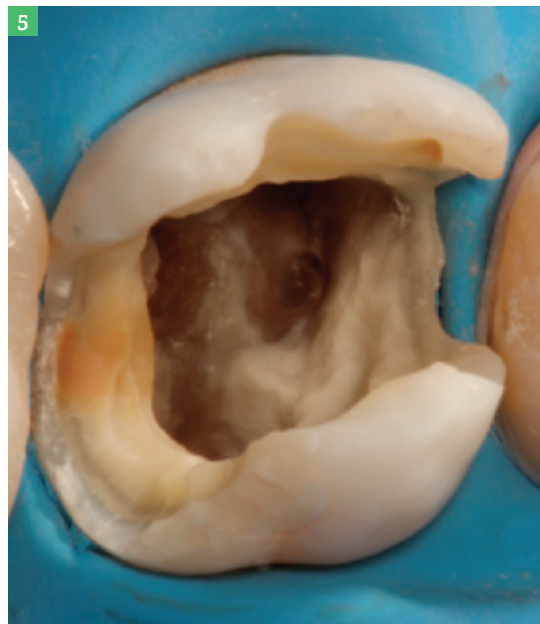
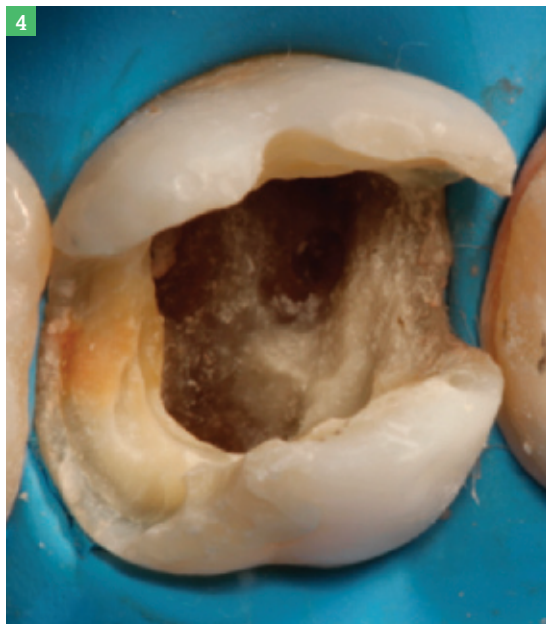

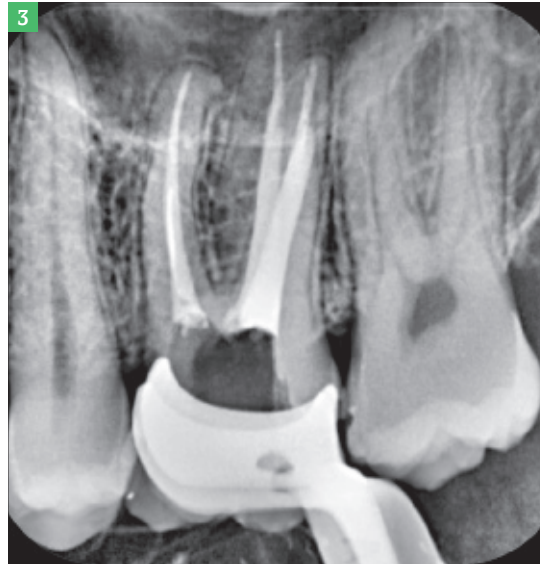
Le traitement endodontique est réalisé sous microscope, ce qui facilite l'éviction du bris instrumental ; (Fig.3). Avant d'assembler l'overlay en céramique, il est nécessaire de reconstituer un noyau dentinaire en résine composite. Ce premier collage est réalisé selon le protocole suivant :

- **sablage des surfaces dentaires** (élimination des débris et de l'eugénol contenu dans le ciment d'obturation canalaire qui inhibe le collage) ; (comparatif Fig.4 et 5),
- **mordançage différentiel** (15 secondes émail ; (Fig.6) 10-15 s maximum dentine),
- **application du primer** (10 secondes de manière énergique) ; (Fig.7),
- **application et photopolymérisation de l'adhésif** (système M&R3 - Optibond FL - Kerr),

Fig.3 : Radiographie rétro-alvéolaire postopératoire du traitement endodontique.

Fig.4 : Vue occlusale de la perte de substance de la dent n°26 (avant sablage). Fig.5 : Vue occlusale de la dent après sablage. Fig.6 : Étape de mordançage de l'émail. Fig.7 : Après application du primer (adhésif M&R3).



L'avenir de votre Cabinet Dentaire:

L'utilisation de matières premières non fossiles respectueuses de l'environnement.

Les fabricants de matériel dentaire peuvent agir contre le réchauffement climatique en réduisant les gaz à effet de serre dans leur production. Orsing, leader dans la fabrication de pompes à salive s'y engage.

Produits disponibles chez les principaux distributeurs. Directa AB est le fabricant par définition du MOD98/42/CEE. Produits mentionnés de classe I & Classe IIa.

ORSING

ORSING

www.orsing.se

orsing@orsing.se

A Division of DirectaDentalGroup

www.directadentalgroup.com

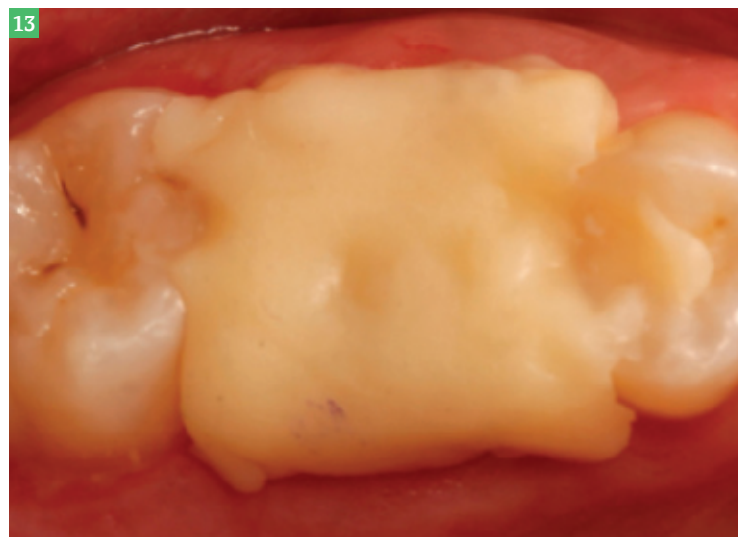
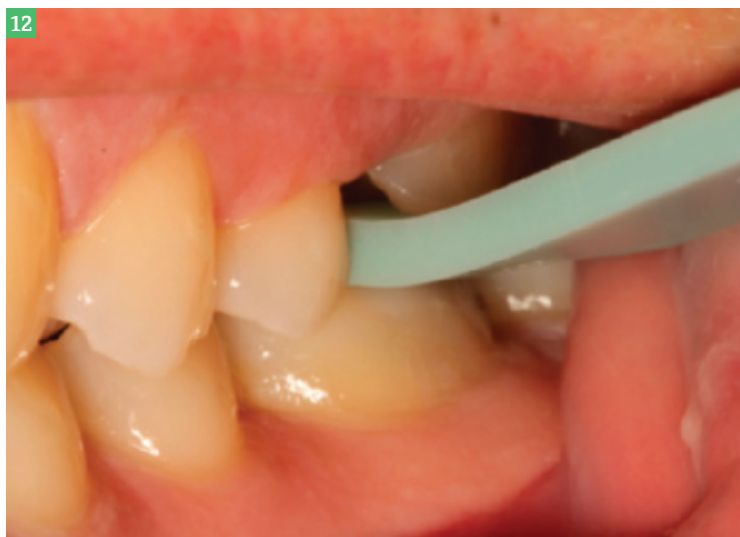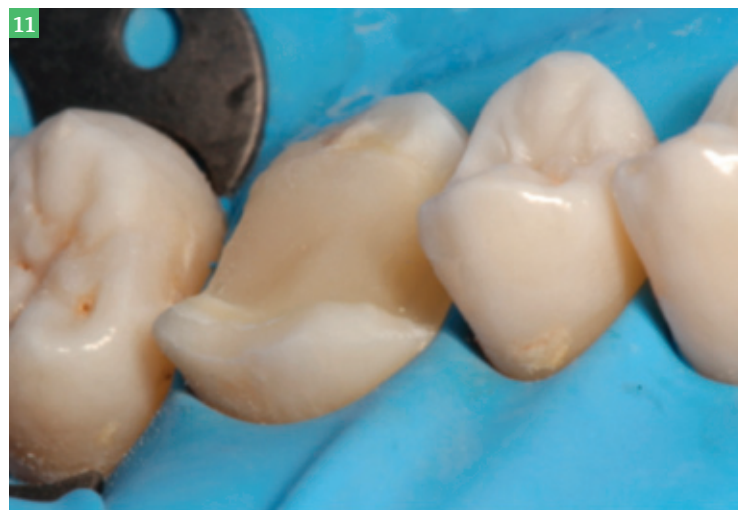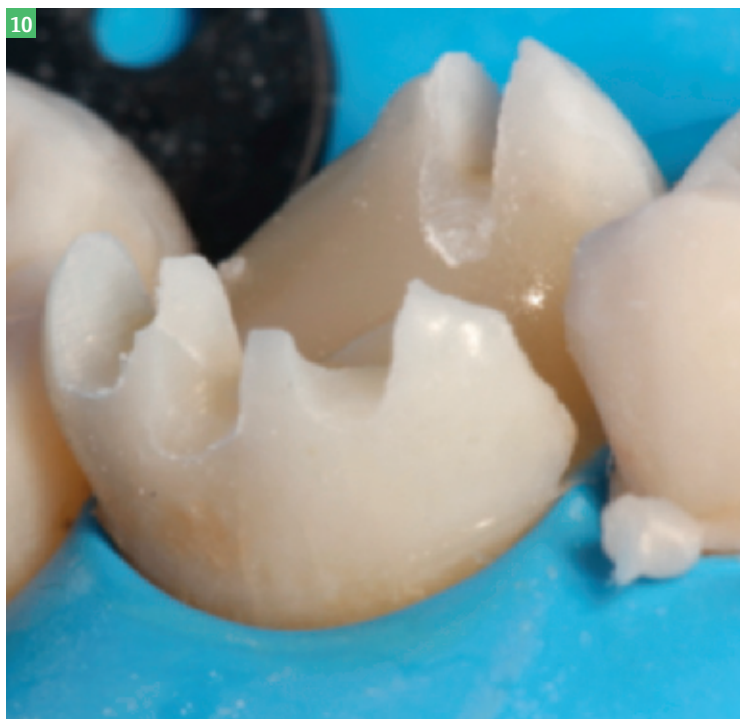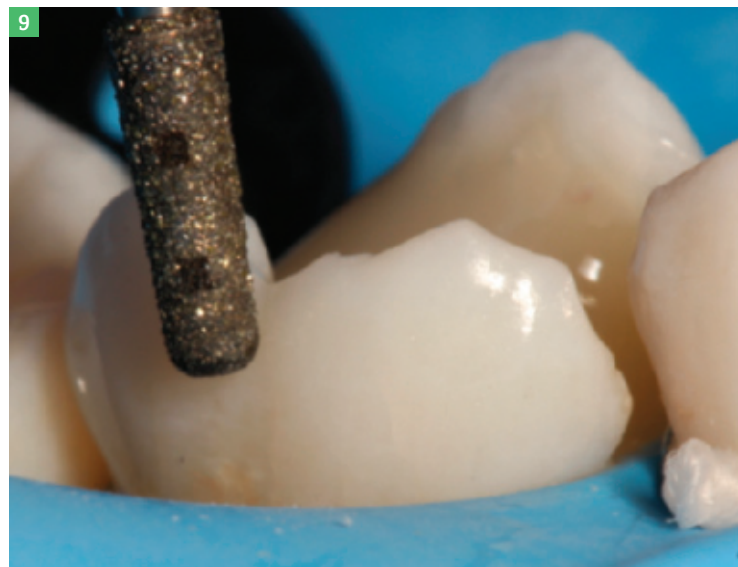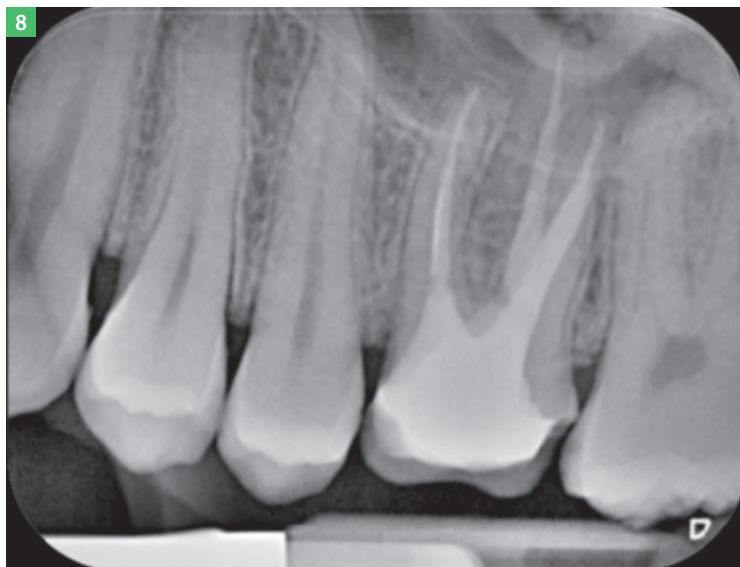


Fig.8 : Radiographie rétro-alvéolaire après étanchéification du traitement endodontique.
Fig.9 : Utilisation d'une fraise jaugée pour un meilleur contrôle des tissus éliminés.
Fig.10 : Guide réalisé sur les cuspidés.
Fig.11 : Vue vestibulaire de la préparation terminée.
Fig.12 : Vérification de l'espace prothétique à l'aide de jauges en silicone.
Fig.13 : Vue occlusale du pansement temporaire en résine composite ductile.

- résine composite apposée par petits incréments afin de limiter la contraction de prise.

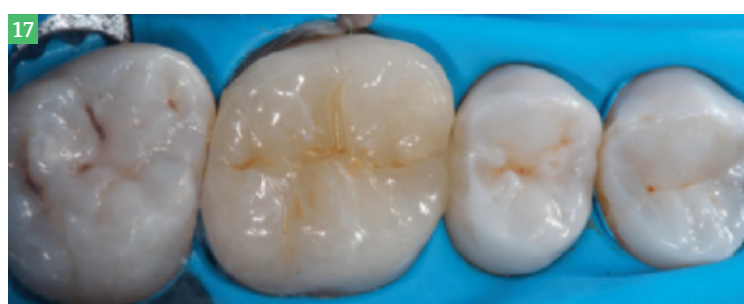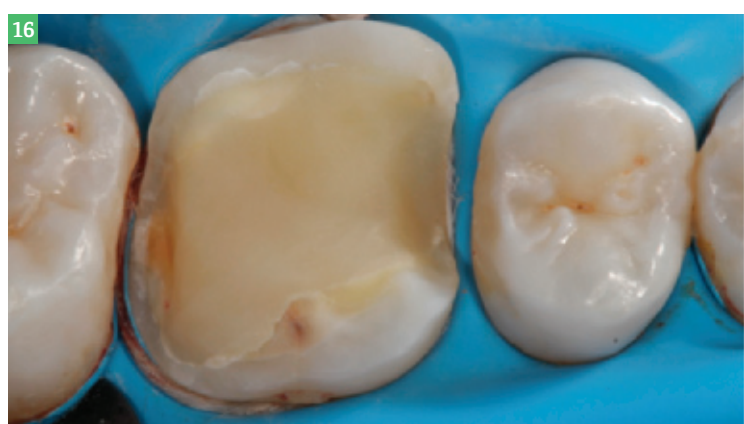
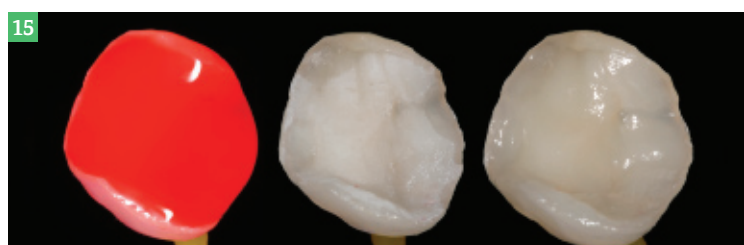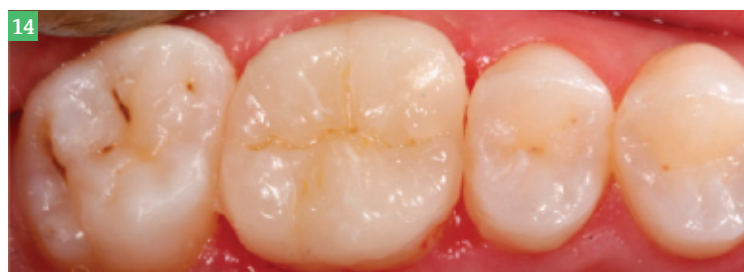Le traitement endodontique est étanchéifié : la dent est traitée d'un point de vue biologique ; (Fig.8). Il ne reste plus qu'à la rendre de nouveau fonctionnelle.

RÉALISATION DE LA PRÉPARATION

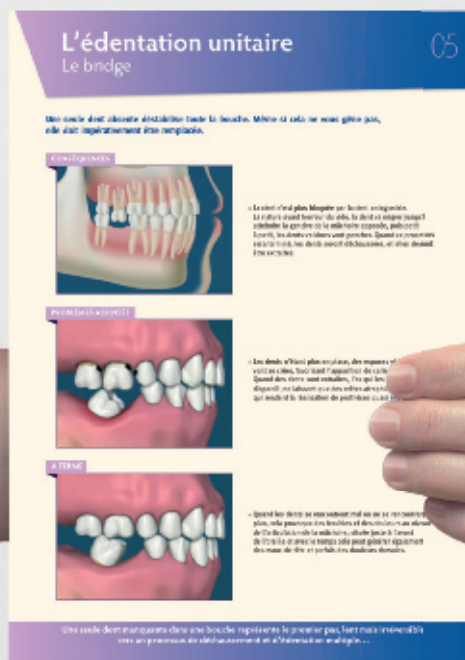La préparation est réalisée à l'aide d'une fraise jaugée ; (Fig.9) afin d'aménager les 2 mm d'espace prothétique nécessaires à la pérennité de l'overlay en céramique : il suffit de suivre le guide ; (Fig.10). La préparation est soigneusement polie avant de déposer le champ opératoire ;

(Fig.11). Après dépose du champ opératoire, une jauge en silicone de 2 mm d'épaisseur est passée entre les dents afin de s'assurer de l'espace prothétique ; (Fig.12). La situation occlusale est fixée à l'aide d'une résine composite molle (Revotec, GC) afin d'éviter toute migration pendant la phase d'élaboration de la pièce prothétique ; (Fig.13).

Fig.14 : Essai esthétique de l'overlay avec le gel de Try-in. Fig.15 : De gauche à droite : traitement de l'intrados avec l'acide fluorhydrique, aspect après traitement, application du silane. Fig.16 : Vue occlusale de la préparation isolée puis sablée. Fig.17 : Vue occlusale après collage de l'overlay.



L'édentation unitaire : Le bridge



Une fiche pratique et pédagogique !

Qu'est-ce qu'un bridge ? Pourquoi un bridge ? De quoi un bridge est-il constitué ? Cette fiche pédagogique répond de façon simple, claire et illustrée à toutes les questions que peuvent se poser vos patients concernant le bridge.

Vendu par lot de 50 fiches, 20 euros

Les fiches d'information à destination des patients facilitent la communication avec le patient, offrent une information de qualité et améliorent l'acceptation de vos devis. Découvrez toutes nos fiches destinées aux patients afin de les rassurer, de les informer, et de leur expliquer... sur le site de la Librairie Garancière.

Commandez et retrouvez toutes nos collections sur

www.librairie-garanciere.com

Après réception de l'*overlay*, ce dernier est essayé en bouche, il faut veiller à :

- contrôler sa bonne adaptation (limites et points de contact),
- contrôler sa couleur à l'aide d'un gel de Try-in (gel de glycérine ayant les mêmes propriétés optiques que la résine de collage) ; (Fig.14)
- ne pas contrôler l'occlusion car la pièce est très fragile tant qu'elle n'est pas assemblée à la dent.

MISE EN PLACE DE LA PIÈCE

La pièce prothétique est préparée ; (Fig.15). L'*intradados* est traité à l'acide fluorhydrique selon les données du fabricant (20 s : *Emax*). On peut noter l'aspect mordancé de la céramique. La surface est silanisée (agent de couplage). La préparation dentaire est, quant à elle, sablée après mise en place du champ opératoire ; (Fig.16). Elle est ensuite mordancée différemment, le *primer* est appliqué puis l'adhésif non polymérisé du fait de sa viscosité et épaisseur importante (*Optibond FL, Kerr*).

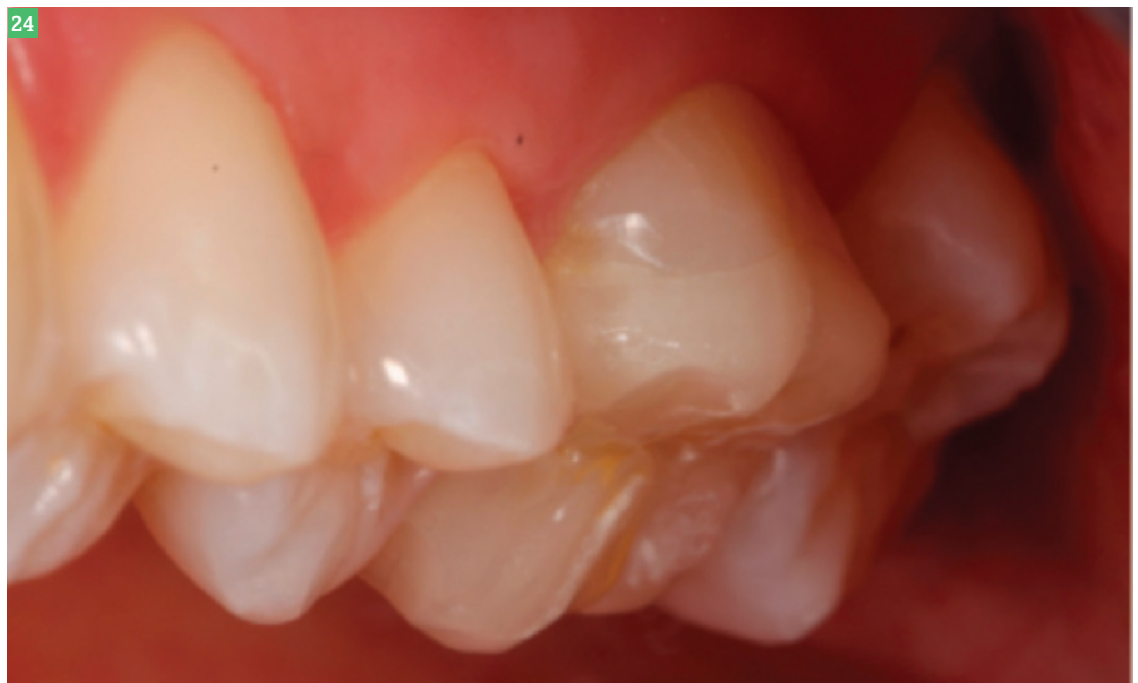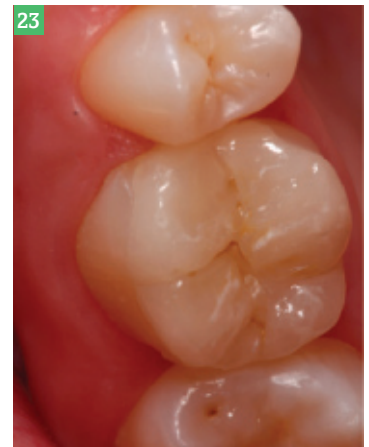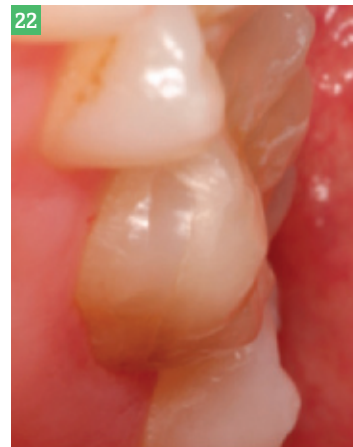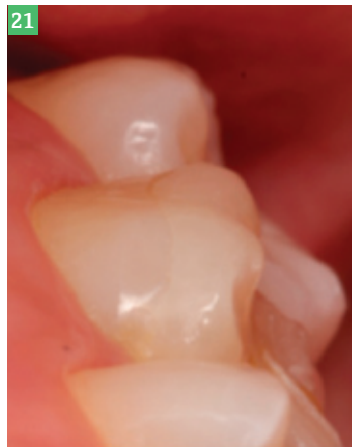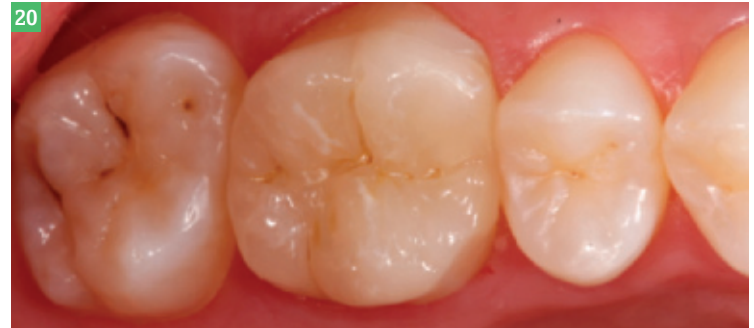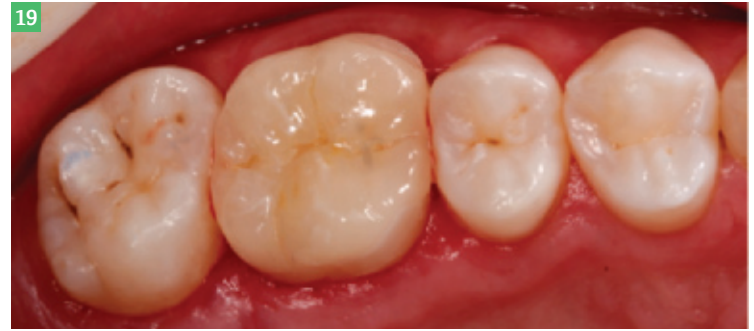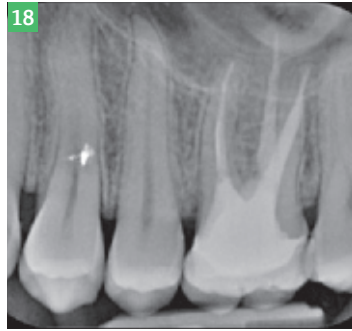La pièce est mise en place avec une résine de collage (*NX3, Kerr*), les excès sont retirés et le joint de collage est poli soigneusement ; (Fig.17). La radiographie postopératoire ; (Fig.18) montre une bonne adaptation de la pièce ainsi qu'une absence d'excès de colle en proximal. L'occlusion peut être enfin ajustée.

On peut noter la déshydratation des dents adjacentes qui apparaissent bien plus blanches ; (Fig.19) juste après dépose du champ opératoire. Nous pouvons apprécier la bonne intégration de l'*overlay* après réhydratation des dents ; (Fig.20 à 24) et cicatrisation gingivale.

CONCLUSION

Il est intéressant de recourir à des reconstitutions esthétiques en céramique collée, comme l'*overlay*, dans un souci d'économie tissulaire afin de respecter au mieux le principe du gradient thérapeutique. Il aurait été tentant de recourir à la mise en place d'un ancrage corono-radicaire en métal ainsi que d'une couronne périphérique, cependant, une préparation *a minima* nous permet ici de retarder le fameux « *inlay-core/couronne* » ce qui est particulièrement intéressant ici puisque notre patient a seulement 23 ans. ↩

Fig.21 à 24 : Photographies sous différents angles afin d'apprécier les propriétés optiques de la restauration.



Le magazine à offrir à vos patients Pour gagner leur motivation !

Parresia

ÉDITION 2018

Pathologie

Mise en page claire et attractive

Explications précises et pédagogiques

64 pages d'explications pédagogiques

LA COURONNE

LE REMPLACEMENT DES COURONNES USAGÉES

Schémas explicatifs

Encadrés informatifs et ludiques

Couverture personnalisable emplacement vierge dédié au cachet du cabinet

Idéal en salle d'attente 😊

SOURIRE
MODE D'EMPLOI

LES THÈMES TRAITÉS :

- La carie (s'en protéger, l'inlay-onlay, la couronne sur dent vivante, la carie avancée, la dévitalisation, les consolidations, la couronne, le remplacement d'une couronne usagée)

- La maladie parodontale
- L'édentation (unitaire, multiple, l'appareil amovible, le bridge, les implants, l'édentation et la prothèse totale)
- Porter un appareil amovible, les soins locaux
- Le kyste

- Après une chirurgie (douleurs, traitement, alimentation)
- Orthodontie
- Problèmes esthétiques
- Taches, colorations et teintées
- Prévention enfantine...

BON DE COMMANDE

OUI, je commande

SOURIRE
MODE D'EMPLOI

Lot de 10 exemplaires

au prix de 45 € TTC

+ Frais de livraison (obligatoires)

France métropolitaine : 4,50 €

soit **49,50 € TTC** au total

Je retourne le bulletin avec mon règlement par chèque à l'ordre de PARRESIA à :

Parresia - 109 avenue Aristide Briand - CS 80068 - 92 541 MONTROUGE CEDEX

Tél. : 01 49 85 60 48 - contact-librairie.garanciere@parresia.fr

Nom : Prénom :

Adresse :

Code postal : | | | | | Ville :

Tél. : | | | | | | | | | |

Email :@.....

Commandez en ligne sur **www.librairie-garanciere.com**

► la gamme de produits

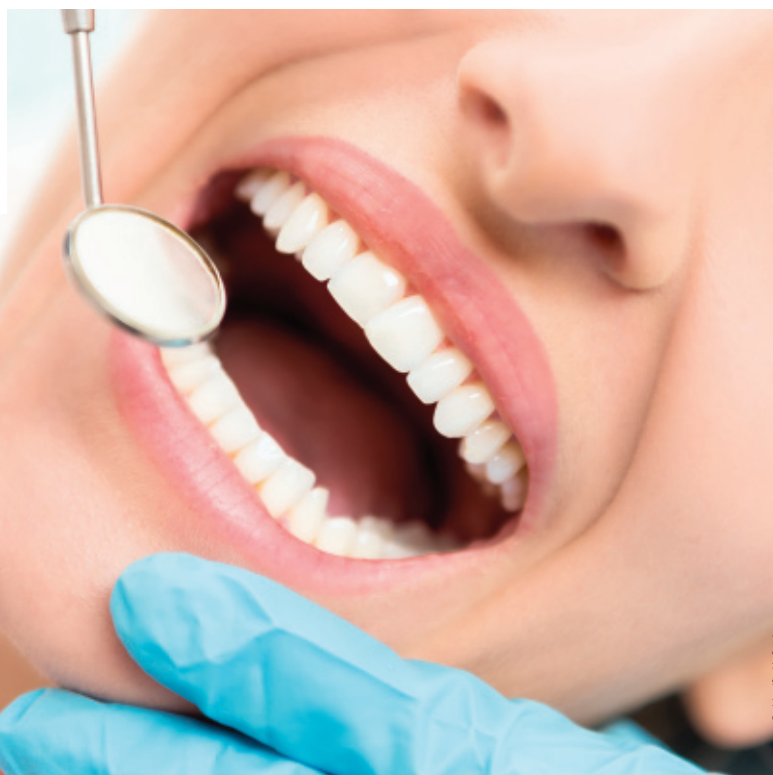AIRFLOW PROPHYLAXIS MASTER D'EMS

Un traitement prophylactique confortable et efficace

Cette solution est destinée à la prévention des caries et la maintenance parodontale, implantaire et orthodontique.

L'utilisation de l'*Airflow* alliée au protocole *Guided Biofilm Therapy* procure un traitement prophylactique confortable et efficace. Le confort de traitement est souvent considéré comme la première condition de la régularité des visites d'un patient chez son chirurgien-dentiste. Le traitement avec la poudre *Airflow Plus* régulée par l'appareil à la température corporelle est confortable pour le patient. Le traitement avec l'instrument *Piezon No Pain PS* est également réalisé à température corporelle.

La technologie *Airflow* limite les récessions gingivales grâce à la minimisation de l'instrumentation mécanique en sous-gingival, préservant le ciment et



EMS

3w : ems-dental.com

les ligaments alvéolo-dentaires en général. De plus, elle offre la possibilité de traiter de nombreux cas de parodontites et de péri-implantites sans anesthésie grâce à la technologie *Perioflow*.

LA POUDRE AIRFLOW PLUS

Une seule poudre pour 90 % des cas

Cette poudre offre confort et invasivité minimale. Elle élimine le biofilm, les taches et les dépôts partiellement minéralisés, aussi bien en supra qu'en sous-gingival et permet de réduire le besoin en instrumentation manuelle et ultrasonique. Avec une taille de particules ultrafine (14 µm), les surfaces dentaires, implantaire, les tissus mous et les matériaux de restaurations ne sont pas altérés.



PROTOCOLE DE TRAITEMENT

L'association de l'*Airflow Prophylaxis Master* et de la poudre *Plus* change en profondeur le protocole de traitement, en commençant par l'*Airflow* puis le *Piezon* (protocole *Guided Biofilm Therapy*).

Première étape mini-invasive : Airflow

Après la mise en évidence du biofilm par le révélateur de plaque *Biofilm Discloser* d'EMS, on procède à l'élimination du biofilm et du tartre récemment minéralisé en sous et supra-gingival, sans agresser le parodonte ni abîmer la dent. Jusqu'à 4 mm en sous-gingival, la pièce à main *Airflow* va permettre d'obtenir des résultats significatifs tout en préservant le confort du patient ; (Fig.1).

Pour les poches plus profondes, l'utilisation de la pièce à main *Perioflow* permettra d'accéder, grâce aux busettes *Perio* à usage unique, à des profondeurs de poches allant de 4 à 9 mm ; (Fig.2).

INNOVEZ AVEC KAELUX ! NOUVEAUX LASERS GAMME EXPERT

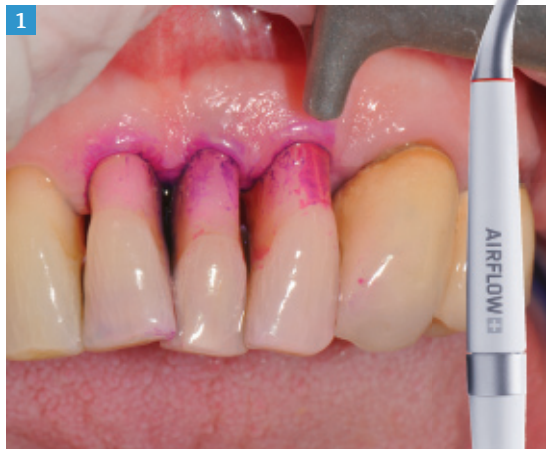

Fig. 1 : Nettoyage avec la poudre Plus et la pièce à main Airflow.

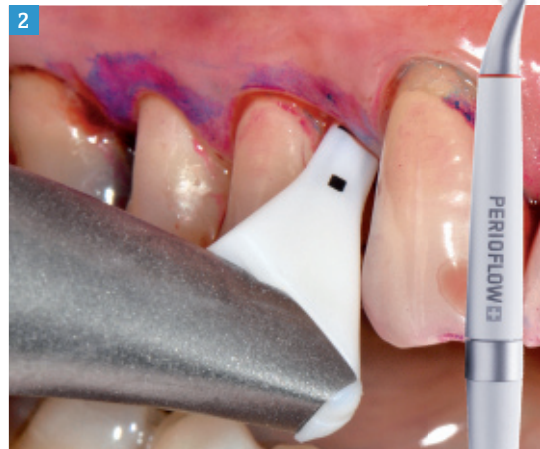

Fig. 2 : L'embout Perio est délicatement introduit dans la poche puis un mouvement de va-et-vient pendant 5 secondes est appliqué.

Deuxième étape

On procède à l'élimination des dépôts tarttriques résiduels avec la technologie Piezon No Pain et l'instrument PS fin et lisse comme une sonde. Avec ses mouvements absolument linéaires, cet instrument doux pour les gencives, peu invasif et préventif préserve l'épithélium.

INSTRUMENT PIEZON PS (PERIO SLIM) POUR 95 % DES CAS
Utilisation en supra-gingival

- Dents lactéales et permanentes.
- Meilleur accès interproximal.
- Malpositions dentaires.
- Dentine exposée.

En sous-gingival

- Dépôts sulcaires.
- Préservation de l'épithélium.
- Poches jusqu'à 10 mm.

En orthodontie

- Autour des brackets orthodontiques.

Cette procédure garantit un assainissement prophylactique complet, même dans les zones les plus difficiles d'accès, en préservant la substance dentaire et les tissus naturels.

En utilisant un révélateur de plaque, avec l'Airflow et la poudre Plus, le praticien est en mesure d'éliminer tout le biofilm, facilement et rapidement, même dans les zones difficiles d'accès. La couleur enlevée signifie un biofilm éliminé.

GAIN DE CONFORT

Le système procure un confort de maniement (pas de vibrations, pas d'effort). Le nouvel appareil offre une réduction des aérosols permise par la poudre Plus et

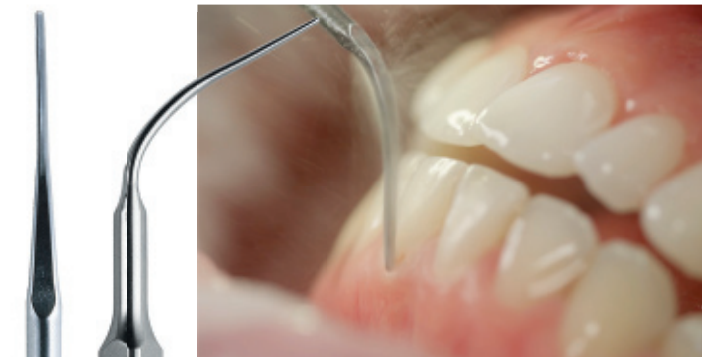


Fig. 3 : L'Airflow Prophylaxis Master sur le cart Airflow Station.

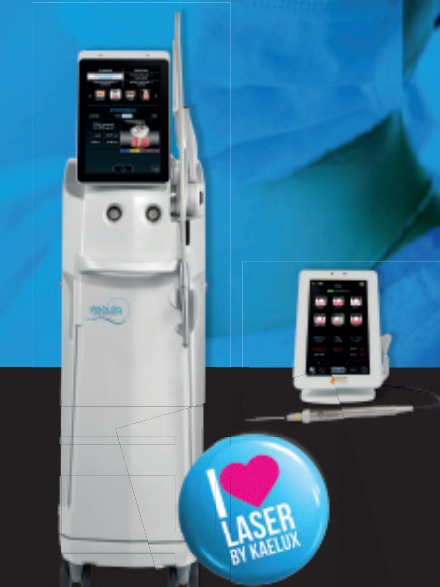une pièce à main aux performances optimisées. Par ailleurs, avec son réchauffeur d'eau permettant d'offrir un traitement agréable grâce à une température de l'irrigant pouvant atteindre 40 degrés, les patients apprécient ce traitement doux et complètement indolore.

L'appareil permet le nettoyage et la désinfection intégrale de ses deux lignes d'eau, une procédure d'hygiène en quelques secondes et de manière entièrement automatisée.

Il est doté d'une pédale sans fil, de réservoirs de poudre pneumatiques, d'une connexion magnétique des accessoires, de cartouches de filtration transparentes plug & play et de réservoirs à autonomie inégalée.

UNE STATION DE PROPHYLAXIE

Grâce à l'Airflow Station +, le dispositif devient une station de prophylaxie ultracompacte. Avec un système indépendant d'acheminement de l'eau directement intégré dans le cart, aucune connexion externe pour l'eau n'est nécessaire. Une simple arrivée d'air et une source électrique suffisent. ☺



FORMEZ-VOUS AVEC KAELUX !

Cours, applications, bénéfiques, protocoles et travaux pratiques

SAVE THE DATE

2019

ANGOULEME - 7 novembre
SPÉCIALE ENDODONTIE

PARIS - 12 décembre

2020

PARIS - 23 janvier
SPÉCIALE ERBIUM YAG

NANTES - 19 mars

PARIS - 7 mai
SPÉCIALE ERBIUM YAG

CORSE - 25 juin

PARIS - 24 septembre

MONTPELLIER - 5 novembre

Tél. 0 805 620 160

info@kaelux.com - www.kaelux.com

► les petites annonces

ÉCHANGES ENTRE PROFESSIONNELS

Pour un maximum de visibilité, le service « Petites Annonces » de Dentoscope vous propose ses formules « TOUT COMPRIS ». Rendez-vous sur : edp-dentaire.fr/petites-annonces pour connaître toutes les modalités !

OFFRE D'EMPLOI

2019-06-19-1 / 10 - TROYES

Cherche collaborateur thésé en vue d'une association à partir de septembre. C.A. assuré, 60 % rétrocedé au collaborateur, en vue de créer une équipe pluridisciplinaire. Plateau technique complet (3 salles de soins, salle de chirurgie, cone beam, caméra optique, laser), une assistante fauteuil et une assistante administrative. Cette expérience peut être très enrichissante pour qui souhaite débiter ou améliorer sa pratique, ainsi qu'accroître ses compétences en termes de communication et d'organisation (cabinet Binhas). Le cabinet est orienté réhabilitation globale et pratique l'implantologie, la parodontologie, l'esthétique, la posturologie. Patientèle agréable et motivée. Poste existant et salle de soins dédiée. Jours à votre convenance. CDI. Expérience : plus de 3 ans.
Tél. : 03 25 80 80 47 / 06 83 14 38 28
@ : cabdentairesseigneur@orange.fr
3w : selarl-cabinet-dentaire-seigneur.chirurgiens-dentistes.fr Mail : cabdentairesseigneur@orange.fr

2019-07-24-1 / 28 - DREUX

Situé à 1 h de Paris, 45 min de la gare Montparnasse, cabinet moderne avec Meopa recherche chirurgien-dentiste salarié(e) en omnipratique, 35 heures, cadre de travail agréable, structure moderne, personnel dynamique, 3 fauteuils, 2 assistantes, 1 secrétaire.
Tél. : 02 37 46 61 18
@ : drblochlaurentpascal@orange.fr

dentoscope
Journal + Internet

Rendez-vous sur :
edp-dentaire.fr/petites-annonces
pour connaître toutes les modalités !

2019-01-29-4 / 36 - CHÂTEAURoux

Recherche collaborateur(trice), cabinet fort potentiel Châteauroux, 10 min à pied de la gare, région en pleine expansion, plateau de 200 m². Rdc bien équipé et bien entretenu, (radio Sirona, Trios 3Shape, chaîne de stérilisation Gamasonic, compresseur Dürr Dental...), place parking privé en sous-sol, logement de fonction de 120 m² au 1^{er} étage, accessibilité handicapés aux normes ERP, 3 salles de soins avec 3 fauteuils, possibilité 5, salle motivation hygiène, 2 assistantes et 2 secrétaires à temps plein. Opportunité à saisir. CDI. Type d'expérience : plus de 3 ans.
@ : beatriceclarisse@yahoo.com

2019-10-06-1

94 - CHAMPIGNY-SUR-MARNE
Cherche un collaborateur sur un deuxième fauteuil libre nouvellement installé. Jours de travail choisis par le praticien, horaires flexibles. Localisé dans un groupe médical constitué de trois médecins et un dentiste. Cabinet informatisé avec une secrétaire 6 jours/7. CDI. Débutant accepté.
Tél. : 06 81 32 72 33
@ : stephaniechemouni@hotmail.com

Collaboration

2019-04-28-1 / 06 - NICE

Le laboratoire Bernard (Nice) est le partenaire des chirurgiens-dentistes soucieux d'avoir des implants adaptés à chaque situation clinique, sans retouche, avec des matériaux aux normes CE uniquement, dans des délais rapides. Avec une conception, une finition et un contrôle assistés des dernières technologies, nous obtenons des ajustements précis, des teintes de dentine et d'incisale parfaites et les essayages d'armatures sont désormais optionnels ce qui vous fera gagner du temps. Céramique post. 119 € (antérieure 139 €) et partage des frais de transport compétitif +/- 10 € (si programmation +/- 5 €). Prix compétitifs et gains de temps au fauteuil assuré. Spécialisé dans le travail de haute qualité depuis 15 ans. Fabrication 100 % française. Vous pouvez nous adresser toute demande par e-mail. TNT assure une très bonne réactivité et organisation.
@ : cedthi@orange.fr - 3w : implantbernard.com

2019-09-03-3

79 - NIORT

À 30 minutes de La Rochelle (Niort), 2 h de Paris, 1 h 30 de Nantes, 2 h de Bordeaux, cherche collaborateur en vue association. Cabinet 275 m² aux normes actuelles, omnipratique à orientation implantologie, chirurgie, parodontologie, pour poste existant, 3 fauteuils, 1 bloc opératoire, cone beam, panoramique, chaîne de stérilisation etc. 2 praticiens en SCM, 5 assistantes, 1 réceptionniste. Ambiance dynamique, équipe soudée. Accompagnement du praticien assuré : assistante au fauteuil permettant une aide (formation) administrative et technique si nécessaire. CDI. Type d'expérience : débutant accepté.
Tél. : 05 49 79 03 13 / 06 07 69 53 96
@ : scmlaroulette@hotmail.fr

dentoscope
Journal + Internet
la formule gagnante
de toutes vos annonces

CABINET Vente

2019-08-29-3

01 - AIN

ZRR. Au centre du village, ce cabinet en association est tenu depuis de très nombreuses années. Le plateau technique complet vous apportera un exercice serein avec une patientèle captive et fidèle. La proximité de la montagne, de la Suisse et de Lyon, est un atout supplémentaire. Exclu. Hippocrate Transactions. Audit dispo.
Tél. : 07 85 89 03 22
@ : contact@hippocrate-transactions.fr
3w : hippocrate-transactions.fr/vend-cabinet-dentaire-dans-lain

2019-08-29-4

01 - PROCHE GENÈVE

Au centre du village, votre futur cabinet sans concurrence vous permettra d'allier la sérénité d'un exercice agréable et la tranquillité d'un environnement enchanteur. Les activités nautiques et de montagne aux portes du village. Genève à 30 min. Exclu. Hippocrate Transactions. Audit dispo.
Tél. : 07 85 89 03 22
@ : contact@hippocrate-transactions.fr
3w : hippocrate-transactions.fr/01a-vendre-cabinet-dentaire-proche-geneve

2019-07-09-3

06 - CANNES

Dans une rue centrale et commerçante à proximité du Palais des festivals, ce cabinet au 1^{er} étage d'un immeuble ancien (parquet, moulures, cheminée) vous apportera un exercice serein à la patientèle fidèle depuis plus de 30 ans. Équipé de 2 fauteuils et d'un bloc opératoire, exercice en omnipratique, parodontie, implantologie. Exclu. Hippocrate Transactions. Audit dispo.
Tél. : 07 85 89 03 22
@ : contact@hippocrate-transactions.fr
3w : hippocrate-transactions.fr/06-cede-cab...

2019-08-29-5

06 - NICE

Ce cabinet de renommée dispose d'un équipement complet. Vous serez amené à utiliser toutes les facettes de votre exercice pour cette patientèle fidèle en attente de soins de qualité. Exclu. Hippocrate Transactions. Audit dispo.
Tél. : 07 85 89 03 22
@ : contact@hippocrate-transactions.fr
3w : hippocrate-transactions.fr/vente-cabin...

2019-06-10-2

06 - NICE

Cède cabinet dentaire, cause retraite août 2020 dans SCM : locaux spacieux. Panoramique, Digora, informatique Veasy, parking praticien. Bon chiffre d'affaires et patientèle importante et fidèle, présentation patientèle possible.
Tél. : 06 08 48 28 67
@ : jean-luc.benidont@wanadoo.fr

2019-05-02-3 / 10 - TROYES

Cabinet d'orthodontie recherche associé pour cession progressive clientèle et murs, 135 m², cause retraite, clientèle fidélisée et agréable, potentiel important, 2 assistantes qualifiées travaillant en équipe, 4 postes informatiques, téléradio pano numérisés. Cabinet idéalement situé au cœur de Troyes, 2 places parking privé, à proximité immédiate des collèges et lycées, à côté du parking du cinéma, idéal pour se garer. En rdc facilitant l'accès au cabinet, accès handicapés, dans un immeuble tertiaire datant de 2006, cabinet lumineux aménagé par architecte. 2 salles de soins de 2 fauteuils de soins chacune séparées par la salle de stérilisation, 2 stérilisateur dont un *Melag* récent, ensacheuse *Melag*, sécheuse, chaîne de décontamination complète. Toutes modalités de cession envisageables.
Tél. : 06 21 57 80 75
@ : marieangekujawa@gmail.com

2019-08-29-6 / 12 - AVEYRON

Au cœur des « Sept Vallons », cabinet au sein duquel la patientèle fidèle vous attend. Le potentiel de développement est présent et ne tient qu'à votre désir de vous implanter dans ce charmant village. Exclu. *Hippocrate Transactions*. Audit dispo.
Tél. : 07 85 89 03 22
@ : contact@hippocrate-transactions.fr
3w : hippocrate-transactions.fr/12-cede-cab...

2019-08-29-7 / 13 - MARSEILLE

Cède cabinet dentaire, Marseille zone ZFU. Au sein d'une zone résidentielle, cède belle structure idéale pour une activité implantaire à développer. Deux fauteuils, une radio panoramique dans des locaux spacieux. Le chiffre d'affaires est à développer grâce à un nombre de nouveaux patients élevé. Le praticien cède son activité pour une réorientation professionnelle. Avantage fiscal très intéressant. Exclu. *Hippocrate Transactions*. Audit dispo.
Tél. : 07 85 89 03 22
@ : contact@hippocrate-transactions.fr
3w : hippocrate-transactions.fr/cede-cabine...

2019-07-11-2 / 13 - MARSEILLE 1^{ER}

Offre une collaboration mi-temps en vue cession de clientèle, prix symbolique. Cabinet dentaire situé centre-ville Marseille, cherche collaborateur ou repreneur pour la cession de clientèle pour un prix très modique, chiffre d'affaires en expansion, petit loyer et grand appartement permettant l'installation de plusieurs praticiens, dérogation pour l'accessibilité aux handicapés obtenue.
@ : sarfati.brigitte@gmail.com

2019-05-21-1 / 13 - MARSEILLE 10^E

Cabinet dentaire de 50 m², tenu à mi-temps depuis 44 ans. Situé au 1^{er} étage à proximité du métro Dromel et de la mairie du 9-10^e arrondissement. Balcon sans vis-à-vis et parking disponible au pied de l'immeuble. Pas de personnel à reprendre. Travaux dentaires fixes de qualité. Clientèle fidèle. Propriétaire des murs dans une résidence de standing, calme et résidentielle. Exercice individuel. Configuration : hall d'entrée, avec pièce de rangements adjacente, salle de soins (*climatisée*) avec fenêtre sans vis-à-vis, salle d'attente lumineuse sans vis-à-vis, salle de radio et stérilisation servant de toilettes (*salle de bains disponible*), pièce servant de cuisine et de bureau (*pouvant facilement accueillir un 2^e fauteuil de soins*). Vente durant l'exercice 2019. Pas de crédit ni de location de matériel. Possibilité de location en bail professionnel.
Adresse : résidence les Micocouliers, 223 bd Paul Claudel, 13010 Marseille.
@ : chemla5@wanadoo.fr

2019-09-03-1 13 - PROCHE MARSEILLE

Cède très beau cabinet dentaire lumineux en bord de mer. L'équipement haut de gamme vous apportera un exercice au sein duquel la patientèle, fidèle et demandeuse de soins de qualité, vous attend. Le potentiel de développement est présent et ne tient qu'à votre désir de vous implanter dans cette ville. Exclu. *Hippocrate Transactions*. Audit dispo.
Tél. : 07 85 89 03 22
@ : contact@hippocrate-transactions.fr
3w : hippocrate-transactions.fr/13-cede-tre...

2019-08-29-8 16 - CŒUR CHARENTE

Cabinet dentaire à vendre sans concurrence, ZRR. Au centre du village, ce cabinet vous apportera toute la satisfaction d'un exercice au sein d'une région sereine. La Charente est un département doté de nombreux pôles d'activités. Vous trouverez des patients

demandeurs de soins qui sauront pourvoir à vos aspirations professionnelles. Concurrence très éloignée. Pas d'impôts pendant 5 ans. Exclu. *Hippocrate Transactions*. Audit dispo.
Tél. : 07 85 89 03 22
@ : contact@hippocrate-transactions.fr
3w : hippocrate-transactions.fr/au-coeur-de...

2019-09-13-1 17 - CHARENTE-MARITIME

Cède très beau cabinet dentaire en ZRR. En Haute-Saintonge, ce cabinet récent et moderne vous apportera un exercice au sein duquel la patientèle, fidèle, vous attend. Le potentiel de développement est présent et ne tient qu'à votre désir de vous implanter dans cette charmante petite ville historique. Exclu. *Hippocrate Transactions*. Audit dispo.
Tél. : 07 85 89 03 22
@ : contact@hippocrate-transactions.fr
3w : hippocrate-transactions.fr/17-cede-tre...

2019-07-23-1 / 20 - VENTISERI

Cède cabinet dentaire plaine orientale Corse (*base militaire*), cause retraite. Patientèle agréable et nombreuse. Prévoir renouvellement fauteuil (*avantage fiscal 30%*), bon chiffre et résultat. Prix raisonnable.
Tél. : 04 95 57 81 86
@ : jeancharleshatt@hotmail.fr

2019-08-29-9 / 22 - SAINT-BRIEUC

Au centre de cette ville dynamique, ce praticien désire céder sa patientèle et son très beau plateau technique en rez-de-chaussée. 2 fauteuils, 1 bloc opératoire et 1 panoramique. Patientèle nombreuse et peu de concurrence. Implantologie et omnipratique. Départ en retraite. Exclu. *Hippocrate Transactions*. Audit dispo.
Tél. : 07 85 89 03 22
@ : contact@hippocrate-transactions.fr
3w : hippocrate-transactions.fr/cabinet-dentaire-a-vendre-dans-le-centre-de-saint-brieuc

2019-08-29-10 / 29 - QUIMPER

À Quimper, ce cabinet d'orthodontie exclusive vous attend. Vous y exercerez votre spécialité dans un cadre *ad hoc*. Vous entretenez et développerez une patientèle à la recherche d'un successeur compétent. Une excellente rentabilité. Exclu. *Hippocrate Transactions*. Audit dispo.
Tél. : 07 85 89 03 22
@ : contact@hippocrate-transactions.fr
3w : hippocrate-transactions.fr/cabinet-dort...

dentoscope
Journal + Internet

Rendez-vous sur :
edp-dentaire.fr/petites-annonces
pour connaître toutes les modalités !

2019-07-17-2 29 - QUIMPER

Au centre de cette petite ville, ce cabinet dentaire présente un plateau technique très complet : 4 fauteuils, *cone beam*, *Cerec*, microscope paro, laser etc. Tous les actes y sont réalisés hormis l'orthodontie. Le chiffre d'affaires hors norme et la proximité maritime vous permettront d'apprécier un cadre de vie à la hauteur de vos aspirations. Le praticien pourra vous assister en qualité de collaborateur pendant plusieurs mois si vous le désirez. Exclu. *Hippocrate Transactions*. Audit dispo.
Tél. : 07 85 89 03 22
@ : contact@hippocrate-transactions.fr
3w : hippocrate-transactions.fr/29-cabinet-...

2018-06-06-1 31 - TOULOUSE

Vends cabinet Métropole Toulouse, 1 poste. Faibles charges. Informatisé, climatisé. Pas de personnel. Prix : 30 000 €. Tél. : 06 37 54 35 89
@ : cabinetdentaire31@laposte.net
@ : docteur.claudepedrosa@wanadoo.fr

2019-08-29-11 31 - TOULOUSE

Dans le centre de Toulouse à proximité d'un musée classé, vous aurez l'opportunité de bénéficier d'un emplacement recherché avec vue sur jardins pour une patientèle captée et demandeuse de soins de qualité. La structure de deux fauteuils, d'un bloc opératoire, d'une salle de consultation et d'un plateau technique à la pointe vous assurera un exercice serein dans ces locaux lumineux à l'ergonomie parfaite. Exclu. *Hippocrate Transactions*. Audit dispo.
Tél. : 07 85 89 03 22
@ : contact@hippocrate-transactions.fr
3w : hippocrate-transactions.fr/31-cede-tres-belle-activite-toulouse-centre

dentoscope

Journal + Internet
la formule gagnante
de toutes vos annonces

► les petites annonces

ÉCHANGES ENTRE PROFESSIONNELS

2019-08-28-1

32 - AUCH

Cause départ retraite, cède cabinet ODF exclusive. Centre-ville, surface de 170 m², locaux agréables, lumineux, climatisés. Grande salle de soins, 2 fauteuils *Planmeca*, salle de radio *Planmeca*, laboratoire. Grande salle d'attente. Info. *Arakis*. Possibilité collaboration quelques mois.

@ : rochecarrere.nicole@orange.fr

dentoscope
Journal + Internet
Rendez-vous sur :
[edp-dentaire.fr/
petites-annonces](http://edp-dentaire.fr/petites-annonces)
pour connaître toutes
les modalités !

2019-06-26-4

33 - PROXIMITÉ BORDEAUX

Au cœur de la communauté urbaine de Bordeaux, ce cabinet dentaire, après quelques travaux de rénovation, vous apportera un exercice complet alliant l'implantologie et la prothèse. Situé dans une commune en expansion et de bonne facture, la patientèle est demandeuse de soins de qualité. Chiffre d'affaires et rentabilité élevés. Audit dispo.

Tél. : 07 85 89 03 22

@ : contact@hippocrate-transactions.fr

3w : hippocrate-transactions.fr/vend...

2019-07-13-1

34 - MONTFERRIER-SUR-LEZ

Vends cabinet dentaire, cause retraite, dans village de caractère à 5 min de Montpellier. Équipement complet et récent. Locaux excellent état. Possibilité implantation d'un second fauteuil.

Tél. : 06 76 70 16 38

@ : dominespoulous@gmail.com

2019-08-29-12

37 - PROXIMITÉ TOURS

À proximité Tours, un très beau plateau technique associé à une très belle activité. 1 h de Paris, 2 h de la mer, au cœur de la France et des Châteaux de la Loire. Une région dynamique.

Le praticien a installé un superbe cabinet dentaire dans un pôle médical. L'organisation mise en place ne nécessite plus que votre venue. Tout est fait pour un exercice agréable et rémunérateur.

2 fauteuils, 1 panoramique. Stérilisation aux normes. Aucun travaux. Exclu.

Hippocrate Transactions. Audit dispo.

Tél. : 07 85 89 03 22

@ : contact@hippocrate-transactions.fr

3w : hippocrate-transactions.fr/a-proximate...

2019-09-14-1 / 38 - GRENOBLE

Consœur cherche successeurs. Cabinet 84 m², climatisé, vue sur parc et montagne (*Belledonne*), tenu 42 ans, 3 fauteuils.

Patientèle fidélisée, en attente de soins de qualité, 2 assistantes polyvalentes.

Plan de traitement global (*endodontie, implantologie, prothèse*). Bon potentiel de développement. Réseau informatique *Julie*.

Bacs cassettes (*thermodésinfecteur, autoclave classe B*) traçabilité mise en place depuis 10 ans - microscope. Parking gratuit et arrêt de tramway à proximité. Bon C.A. 32 h/sem., 16 sem. de congés. Possibilité d'accompagnement et de présentation à la patientèle. Prix à débattre.

@ : cablehmann@gmail.com

2019-06-15-2 / 42 - SAINT-ÉTIENNE

Départ à la retraite. Cherche repreneur pour cabinet dentaire, centre-ville, 2 salles de soins, 1 bloc dédié avec matériel chirurgical important. Patientèle paro, implanto, prothèse, esthétique. Bon C.A. Prix attractif.

Tél. : 06 07 65 06 83

@ : ducoin.jean-pierre@wanadoo.fr

2019-08-29-13 / 44 - NANTES

Dans l'hypercentre de Nantes, vous aurez l'opportunité de développer votre activité dentaire, notamment implantaire. La structure de deux fauteuils et d'une radio panoramique peut être développée dans ces vastes locaux. Patientèle exigeante et demandeuse de soins de qualité. Exclu. *Hippocrate Transactions*. Audit dispo.

Tél. : 07 85 89 03 22

@ : contact@hippocrate-transactions.fr

3w : <http://www.hippocrate-transactions.fr/votre-future-structure-dentaire-dans-le-centre-de-nantes>

2019-07-03-1 / 44 - NANTES

Cède très beau cabinet d'orthodontie à Nantes ouest en zone franche urbaine.

Cette structure très claire de 2 fauteuils vous garantira un exercice serein à la rentabilité élevée. Exclu. *Hippocrate Transactions*. Audit dispo.

Tél. : 07 85 89 03 22

@ : contact@hippocrate-transactions.fr

3w : hippocrate-transactions.fr/cede-cabine...

2019-04-30-5 / 44 - SAVENAY

Cabinet dentaire Loire-Atlantique à vendre. Au centre de cet agréable village à 30 minutes de Nantes, vous exercerez sans concurrence. Le chiffre d'affaires est élevé avec une très bonne rentabilité.

Équipement : 1 fauteuil et une radio panoramique. Pas de personnel. Exclu. *Hippocrate Transactions*. Audit dispo.

Tél. : 07 85 89 03 22

@ : contact@hippocrate-transactions.fr

3w : hippocrate-transactions.fr/a-vendre-cabinet-dentaire-loire-atlantique

2019-07-17-1 / 47 - ENTRE BORDEAUX ET TOULOUSE

ZRR, au centre du village, ce cabinet dentaire très bien équipé attend son repreneur. Peu de concurrence, avantage fiscal, 1 h de Bordeaux et de Toulouse, cadre de vie très agréable sont les points forts de ce cabinet pour une reprise des plus fluides. Chiffre d'affaires à développer. Mandat d'exclusivité *Hippocrate Transactions*.

Tél. : 07 85 89 03 22

@ : contact@hippocrate-transactions.fr

3w : hippocrate-transactions.fr/47-cede-cabinet-dentaire-entre-bordeaux-et-toulouse-zrr

dentoscope

Journal + Internet
la formule gagnante
de toutes vos annonces

2019-09-08-2

51 - SAINTE-MENEHOULD

À vendre cabinet dentaire, C.A. important. Tenu pendant 40 ans. Patientèle fidèle. Gros potentiel. Équipé 2 fauteuils *Sirona M1*, dont un très récent acheté en 2013. Important : zone ZRR (*pas d'impôts sur le revenu pendant 5 ans*). Logement possible à l'étage 200 m², avec jardin et garage attenant. Location ou achat.

Tél. : 03 26 60 71 87 / 06 09 91 76 73

@ : michelh.andre@wanadoo.fr

2019-07-26-2 / 53 - CHANGÉ

Cause retraite 2 confrères, vends cabinet dentaire de plain-pied, 150 m², tenu 40 ans, situé proche de Laval 53000. Bon C.A. 3 salles de soins équipées, 1 salle de stérilisation, 1 accueil avec standard. Informatique 4 postes en réseau équipés *Visiodent*. Patientèle fidèle. Idéal couple ou associés. Ouvert à toutes propositions.

Tél. : 02 43 56 21 21 - @ : scmleport@lerss.fr

2019-08-29-15 / 56 - VANNES

Une structure dentaire à la hauteur de vos attentes. Un exercice de centre-ville au sein d'une préfecture bretonne à taille humaine. Le bord de mer à proximité, un cabinet rentable et des patients en attente de soins globaux. N'hésitez plus ! Exclu. *Hippocrate Transactions*. Audit dispo.

Tél. : 07 85 89 03 22

@ : contact@hippocrate-transactions.fr

3w : <http://www.hippocrate-transactions.fr/au-cour-de-v...>

2019-08-29-14 / 56 - MORBIHAN

Belle structure pour ce cabinet d'ortho. Au cœur du golfe du Morbihan, dans ce microclimat reconnu, à 2 h 30 de Paris en TGV. Le cabinet a été aménagé pour deux praticiens. Le chiffre d'affaires est dans la moyenne des cabinets d'orthodontie quand la rentabilité est au-dessus de la norme. 4 fauteuils, une radio et un laboratoire. Un appartement attenant est disponible. Belle affaire. Exclu. *Hippocrate Transactions*. Audit dispo.

Tél. : 07 85 89 03 22

@ : contact@hippocrate-transactions.fr

3w : hippocrate-transactions.fr/superbe-cab...

2019-09-01-1 / 57 - RURANGE-LÈS-THONVILLE

Cause retraite, cède cabinet dans maison médicale avec grand parking gratuit, 120 m² rdc. Matériel de qualité, 2 fauteuils (*1 ambidextre*), pano. Patientèle agréable.

Prox. Luxembourg. Étude tte propo.

Tél. : 06 09 90 58 58

@ : martineadamy@gmail.com

2019-05-19-1

62 - DESVRES

Proximité Boulogne-sur-Mer, cède cabinet tenu 32 ans. Fauteuil *Sirona C4+* (garage) révisé annuellement. Instruments *Sirona* et *WH*. Logiciel *Julie* 2 postes. *RVG* et pano 2D *Owandy*. *Quicksleeper*. *Assistina+* DAC. Patientèle agréable et bon potentiel.

Tél. : 06 87 09 65 58

@ : gdesaintseban@orange.fr

**2019-09-24-1
68 - ALTKIRCH**

Cause départ en retraite juin 2020, vends cabinet dentaire, cadre très agréable, 85 m², salle de soins : fauteuil *Planmeca*, régulièrement entretenu, salle radio panoramique, dérogation accessibilité handicapés, bon C.A. sur 3 jours et demi, assistante très qualifiée. Possibilité présentation patientèle.
Tél. : 03 89 08 89 69
@ : pehumbert@wanadoo.fr

**2019-06-26-2
68 - COLMAR**

À proximité du centre-ville, ce beau cabinet au calme vous apportera un exercice serein au sein duquel la patientèle, fidèle, vous attend. Possibilité de créer un bloc opératoire ou d'installer un troisième fauteuil. Exclu. *Hippocrate Transactions*. Audit dispo.
Tél. : 07 85 89 03 22
@ : contact@hippocrate-transactions.fr
3w : hippocrate-transactions.fr/68-cede-cabinet-dentaire-en-association-a-colmar

**2019-08-22-1
68 - COLMAR**

Cause retraite début 2020 cède cabinet dentaire centre-ville, 85 m² environ, rez-de-chaussée, climatisé. Fauteuil *Planmeca*, 2 autoclaves, informatique *Logos*, Imagerie *Digora*, possibilité 2^e fauteuil et OTP. Jeune assistante dynamique. Parking patients, garage praticien. Dérogation d'accessibilité préfectorale acquise.
@ : cabdentaire.colmar@gmail.com

**2019-05-05-1
69 - LYON**

Cause retraite, vends cabinet dentaire 69009 Lyon, idéalement situé au centre du Plateau de St-Rambert. À proximité de nombreux parkings, de la poste, de la banque, de deux écoles primaires et de tous les commerces du plateau, j'exerce depuis 25 ans dans ce cadre verdoyant et animé. Le cabinet est clair, lumineux, climatisé et le matériel relativement récent (fauteuil *Planmeca*, radio panoramique *Planmeca*, informatique *Lenovo*, *Julie*). La présence d'un bureau de 11 m² permet la création très facile d'une deuxième salle de soins. Le chiffre d'affaires est de 230 k€ et a un bon potentiel de développement. Cette « pépite » serait disponible en octobre 2019 (je saurai m'adapter !).
Tél. : 04 78 64 25 29
@ : gilbert.verdier@wanadoo.fr

**2019-08-29-16 / 71 - CŒUR
BRESSE BOURGUIGNONNE**

Une association dentaire au long terme. Venez exercer dans un cabinet dentaire proposant des soins de haute qualification. Situé en ZRR, cette très belle structure en association vous apportera une qualité de vie, ainsi qu'un revenu très confortable. Les patients demandeurs de soins de qualité attendent un(e) associé(e) soucieux(se) de leur bien-être. Praticien(ne) expérimenté(e) de préférence. Exclu. *Hippocrate Transactions*. Audit dispo.
Tél. : 07 85 89 03 22
@ : contact@hippocrate-transactions.fr
3w : hippocrate-transactions.fr/au-cour-de-la-bourgogne-une-association-dentaire-au-long-terme

2019-05-22-1 / 73 - CHAMBÉRY

Urgent, vends cabinet sur Chambéry avec ou sans murs, pour raison de santé.
Tél. : 06 80 70 69 70
@ : cdt381@yahoo.fr

2019-09-10-1 / 75 - PARIS 9^e

Cède cabinet dentaire d'omnipraticque à Paris 9^e, Chaussée d'Antin, bien situé, patientèle agréable, locaux très lumineux et de bon standing, partagé avec médecins et paramédicaux. Pas de SCM. Loyer raisonnable. Prix de cession très modéré.
Tél. : 06 66 63 74 92
@ : willy.mangel@gmail.com

2019-10-01-3 / 75 - PARIS 19^e

Cause retraite cède clientèle cabinet dentaire tenu depuis plus 30 ans pour achat murs. Cabinet dans belle résidence Paris 19^e, 66 m² composé d'un grand cabinet de 30 m², salle attente, un 2^e cabinet, une autre pièce pour éventuellement salle de chir., autre fauteuil, repos, sté. ; salle de désinfection + terrasse de 20 m² avec possibilité de fermer et donc d'une pièce supplémentaire. Immeuble vient d'être entièrement ravalé. Lot comprend cave, emplacement parking équipé borne pour voiture électrique, prix 660 000 € sans frais agence. Avec achat de tout matériel équipement OMS avec son cart, 2 fauteuils *Planmeca* ; panoramique *Vatech 2D-3D cone beam*, meubles italiens *Dental Art*, armoire compresseur 4 cylindres, aspirateur pour 2, 3 fauteuils, informatique *Visiodent*, *Cerec Sirona* avec usineuse blocs : valeur estimée 50 000 €. Tél. : 06 27 18 18 18 - @ : drhaloua@free.fr

**2019-07-15-1 / 78 - SAINT-RÉMY-
LÈS-CHEVREUSE**

Cession cabinet sud-ouest parisien, tenu 30 ans, cause retraite, dans résidence neuve, 61 m². Équipement neuf. C.A. moyen 140 000 euros. 3 jours par semaine.
@ : legrandmarie675@gmail.com

2019-09-04-3 / 83 - RAMATUELLE

Urgent, cède cabinet situation (bord de mer) et conditions de travail exceptionnelles, C.A. sur 3,5 j. Deuxième salle opératoire aménageable, convient semi-retraite, qualité de vie. Clientèle facile, agréable et en partie étrangère. Négociable.
Tél. : 04 94 79 28 59
@ : frjams@gmail.com

dentoscope

Journal + Internet
la formule gagnante
de toutes vos annonces

2019-05-15-1

85 - BRETIGNOLLES-SUR-MER

Vends, cause départ en retraite, cabinet dentaire de standing, de 200 m², situé à Bretignolles-sur-Mer, en plein centre bourg, avec parking à proximité. 2 salles de soins équipées, fauteuils et *unit Adec* ; *Cerec* et unité d'usinage, laser *Lokki*, *cone beam*, thermodésinfecteur *Miele* et autoclave *Melag*. Équipe parfaitement autonome (2 assistantes clinique et 1 secrétaire), formée à l'organisation *Binhas*. Possibilité d'agencement d'une salle d'implantologie. Patientèle fidèle et agréable.
Tél. : 02 51 33 75 10
@ : secretariatbourouaha@orange.fr

2019-08-29-18 / 85 - VENDÉE

Une station balnéaire, peu de concurrence, une activité diversifiée, des patients fidèles, un chiffre d'affaires et une rentabilité élevés. Ce cabinet dentaire très bien équipé vous attend : 1 fauteuil, 1 bloc, 1 panoramique. Cadre de vie de bord de mer idéal pour une recherche d'activités marines. Exclu. *Hippocrate Transactions*. Audit dispo.
@ : contact@hippocrate-transactions.fr
3w : <http://www.hippocrate-transactions.fr/bord-de-mer...>

2019-05-01-1 / 86 - CHÂTELLERAULT

Cède gros cabinet à Châtellerault. Le plateau technique de ce cabinet vous permettra d'exercer l'omni. Vous pourrez aisément développer l'implantologie ou/et l'orthodontie. 1 h 30 de Paris en TGV, 45 min de Poitiers en voiture. Matériel en bon état et personnel dévoué. Très belle affaire en chiffre d'affaires et rentabilité. Cabinet idéal pour deux praticiens. Exclu. *Hippocrate Transactions*. Audit dispo.
Tél. : 07 85 89 03 22
@ : contact@hippocrate-transactions.fr
3w : hippocrate-transactions.fr/cede-gros-c...

2019-06-26-1 / 86 - VIENNES

Cède cabinet situé au centre du village. Il vous apportera un exercice serein avec un fort potentiel de patients demandeurs de soins. Pas de confrère à proximité. Deux fauteuils, un microscope opératoire, DAC, etc. Implantologie et omnipraticque. Exclu. *Hippocrate Transactions*. Audit dispo.
Tél. : 07 85 89 03 22
@ : contact@hippocrate-transactions.fr
3w : hippocrate-transactions.fr/dans-la-vie...

2019-08-21-3 / 86 - POITIERS

Au cœur du centre-ville, à 5 min de la gare (Paris à 1 h 40, La Rochelle à 1 h 30), parkings à proximité. Cause retraite fin 2019 vends cabinet dentaire récemment rénové. Fort potentiel. Un deuxième fauteuil installé peut être remis en service. Possibilité d'acquisition des murs.
Tél. : 06 81 80 70 84 ou 05 49 41 14 32
@ : mhbercher@hotmail.fr

2019-04-30-4 / 87 - LIMOGES

Au centre de Limoges, votre futur cabinet vous apportera un exercice au sein duquel la patientèle, fidèle, vous attend. Le potentiel de développement est présent et ne tient qu'à votre désir de vous implanter dans cette ville. Exclu. *Hippocrate Transactions*. Audit dispo.
Tél. : 07 85 89 03 22
@ : contact@hippocrate-transactions.fr
3w : hippocrate-transactions.fr/a-vendre-ca...

2019-08-27-1 / 91 - ÎLE-DE-FRANCE

À proximité d'Étampes et du parc naturel régional du Gâtinais, le potentiel de développement de ce cabinet est bien présent et ne tient qu'à votre désir de vous implanter dans ce charmant village. Exclu. *Hippocrate Transactions*. Audit dispo.
Tél. : 07 85 89 03 22
@ : contact@hippocrate-transactions.fr
3w : hippocrate-transactions.fr/91-cede-cabinet-dentaire-en-ile-de-france

► les petites annonces

ÉCHANGES ENTRE PROFESSIONNELS

2019-06-26-3 / 91 - ESSONNE

Ce cabinet d'omnipratique à la situation idéale près de la gare de Massy vous apportera un exercice serein au sein duquel la patientèle, fidèle, vous attend. Son plateau technique complet vous assurera un potentiel de développement certain. Exclu.

Hippocrate Transactions. Audit dispo.

Tél. : 07 85 89 03 22

@ : contact@hippocrate-transactions.fr

3w : hippocrate-transactions.fr/91-cede-cab...

2019-08-29-1

91 - VALLÉE DE CHEVREUSE

Cède beau cabinet dentaire Vallée de Chevreuse à Orsay. Situé idéalement en centre-ville, ce cabinet bien agencé vous apportera un exercice serein au sein duquel vous serez bien entouré avec une patientèle fidèle. Le potentiel de développement est présent et ne tient qu'à votre désir de vous implanter dans cette charmante ville du sud-ouest parisien. Exclu. *Hippocrate Transactions*. Audit dispo.

Tél. : 07 85 89 03 22

@ : contact@hippocrate-transactions.fr

3w : hippocrate-transactions.fr/91-cede-beau-cabinet-dentaire-vallee-de-la-chevreuse

2019-09-03-2

92 - SUD-OUEST PARIS

Idéalement situé à proximité du futur tramway, ce cabinet qui comprend deux fauteuils et un équipement implantaire vous apportera un exercice au sein duquel la patientèle, fidèle, vous attend. Le potentiel de développement est présent et ne tient qu'à votre désir de vous implanter dans cette ville à proximité de Paris. Exclu. *Hippocrate Transactions*. Audit dispo.

Tél. : 07 85 89 03 22

@ : contact@hippocrate-transactions.fr

3w : hippocrate-transactions.fr/cede-cabinet-dentaire-sud-ouest-parisien

dentoscope

Journal + Internet
la formule gagnante
de toutes vos annonces

2019-08-29-17

92 - PARIS NORD-OUEST

Dans des locaux parfaitement aménagés, ce cabinet dentaire présente un chiffre d'affaires élevé, associé à un très bon résultat et à un exercice diversifié de haute qualité. Possibilité de réinstaller un deuxième fauteuil. *Cerec* et *laser*. Exclu. *Hippocrate Transactions*. Audit dispo.

Tél. : 07 85 89 03 22

@ : contact@hippocrate-transactions.fr

3w : hippocrate-transactions.fr/paris-nord...

2019-06-10-1

94 - SAINT-MAUR-DES-FOSSÉS

Cause retraite vend cabinet 90 m², parking, 2 fauteuils bien équipés avec compresseur en sous-sol et climatisation dans chacune des salles de soins. Cabinet à céder avec ou sans les murs. Rez-de-chaussée. 4 postes informatiques sous *Logos* et *Vistascan*. Bonne rentabilité.

Travail de qualité : omnipratique, implanto et paro. Avec ou sans personnel. Cession pendant le 2^e semestre 2019.

@ : bruxomane94@gmail.com

2019-09-29-1

94 - VITRY-SUR-SEINE

Location option achat d'un cabinet de 2 fauteuils (*plusieurs possibilités de collaboration*), radio pano., patientèle conviendrait parfaitement à un pédo-dentiste ou ortho. Vous exercerez avec une orthophoniste et une infirmière. Local normes handicapées situé devant une école, en centre-ville de Vitry, immeuble récent tout confort.

Tél. : 06 14 41 63 28 - @ : bui.quang@neuf.fr

2019-08-29-2 / 95 - NORD PARIS

À proximité du centre-ville d'Argenteuil, à 10 km des portes de Paris, ce cabinet idéalement situé dans une maison entourée d'un jardin comprend un fauteuil, un bloc opératoire et la possibilité de créer 2 autres salles de soins. Exercice serein et bon potentiel de dev. pour lesquels la patientèle, fidèle, vous attend. Exclu. *Hippocrate Transactions*. Audit dispo.

Tél. : 07 85 89 03 22

@ : contact@hippocrate-transactions.fr

3w : hippocrate-transactions.fr/95-cede-cab...

2019-05-30-1 / 95 - DOMONT

Cessation d'activité. Bon C.A. Patientèle agréable. Équipement informatique à jour avec nouveau logiciel. Télétransmission et TPE. Équipement *Kavo* entretenu et révisé. *Laser Kavo*. Assistante fauteuil avec bonne connaissance de la patientèle. Accès handicapé. Locaux récents et adaptés. Prix de cession : matériel à évaluer.

Tél. : 06 85 91 54 05 - @ : jcromo@orange.fr

dentoscope
Journal + Internet
Rendez-vous sur :
[edp-dentaire.fr/
petites-annonces](http://edp-dentaire.fr/petites-annonces)
pour connaître toutes
les modalités !

2019-09-19-1

97 - SAINT BARTHÉLEMY

(*Guadeloupe*)

Changez de cadre de travail. Exceptionnel !

Vends cabinet dentaire à St-Barth créé il y a 25 ans dans galerie commerciale très passante avec parking. Cabinet moderne clé en main, pas de frais à prévoir : 2 salles de soins, fauteuils *Adec*, informatique réseau *Julie*, 3D *Planmeca*, matériel bien entretenu. Cabinet d'omnipratique avec activité implantaire et orthodontie. Patientèle sympathique et aisée. 2 assistantes, 1 collaborateur pour un exercice serein. Qualité de vie incomparable ! Avantages fiscaux. Renseignements et photos sur demande.

@ : dimredon@me.com

2019-05-23-1

98 - NOUMÉA

(*Nouvelle-Calédonie*)

À vendre cabinet libéral (*cause retraite*) en plein centre de Nouméa : patientèle fidèle et motivée, matériel récent, laser, radio panoramique, 30 h /semaine, bon revenu avec peu de charges sociales, cadre de vie très agréable.

Tél. : 00 687 27 69 55

@ : drbernardchopier@outlook.com

2019-08-17-1

98 - NOUMÉA

(*Nouvelle-Calédonie*)

Urgent, cause santé cède cabinet de chirurgie orale à Nouméa. Tenu depuis 33 ans dans centre médical très bien situé et dans la nouvelle clinique privée du Territoire. Conditions intéressantes dans zone de régulation des conventionnements.

@ : jpmiliane@mls.nc

MATÉRIEL DIVERS

Achat

2019-09-06-1 / 59 - LILLE

Achète mobilier médical des années 1900-1970 en bois ou métal et mobilier de maison des années 30 à 70. Recherche meuble ou vitrine médicale en métal, fonte ou bois, avec portes vitrées, nombreux tiroirs et plateau en marbre. Meubles ronds avec plateau en opaline, lampe Scialytique sur pied. Ancien sujet anatomique (*écorché*), crâne ou squelette d'étude. Tout mobilier design ou vintage de maison ou de salle d'attente des années 30 à 80, luminaires (*lampes, appliques ou lampadaires articulés ou à balancier/contrepoids*) et objets de décoration (*tableau, céramique...*), instruments de musique anciens (*violon, violoncelle, contrebasse, saxophone, harpe...*). Achat dans toute la France.

Tél. : 06 82 43 78 10

@ : huet1972@gmail.com

Vente

2019-09-23-1

28 - CHARTRES

Vds ensemble 6 ans radio rétro-alvéolaire, *Progeny-Dental*, *Vistacam*, ordinateur pro., mémoire 4 Go, 1 600 Mhz DDR3 avec écran, clavier, logiciel *Julie*, télétrans, boîtier, logiciel *DBSWIN*, radio numérique, *Microsoft World Starter 2010* etc. Prix : 4 500 €. Vds fauteuil *Planmeca compact i 2008 TBE*. Prix : 3 500 €.

Tél. : 02 37 28 15 47

@ : fabcanac@gmail.com

2019-09-30-1

59 - LILLE

TP facettes de A à Z à Lille le jeudi 6 février 2020 : critères esthétiques, les photos, *mock-up*, *wax-up*, clés silicones, préparations, facettes provisoires, les étapes de collage, les cas particuliers : dyschromies, malpositions... Matinée : partie théorique suivie de présentations et discussions de cas. Midi : déjeuner au restaurant du golf. Après-midi : travaux pratiques - préparations sur modèles, mise en place de la digue, collage d'une facette sur une dent préparée. Jeudi 6 février à 8 h 30 - château de la Vigne - golf de Bondues - 59910 Bondues. Frais d'inscription : 380 euros.

Lien d'inscription : <file:///C:/Users/Cabinet%20/Desktop/formation%20facettes%20bondues%202020.pdf>.

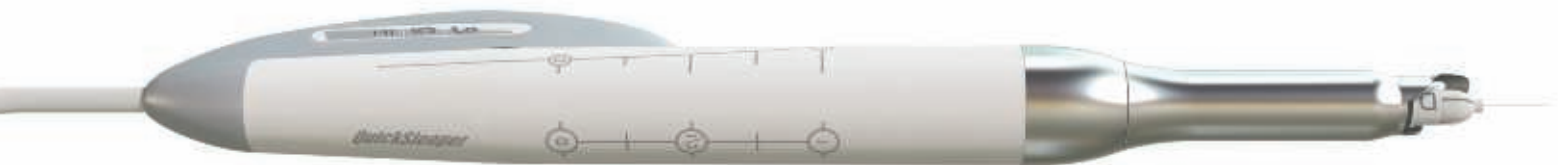Inscription à Easy Good Smile : 5 avenue Foch 59400 Cambrai.

Tél. : 03 27 73 18 97

@ : dimitri.carpentier@sfr.fr

RECOMMANDÉ PAR VOS CONFRÈRES

Avec Quicksleeper, toutes vos anesthésies sont simples, immédiates, sans échec, même sur molaires mandibulaires. Et ce sont des dentistes qui le disent...



*Quicksleeper*5

98% des dentistes qui utilisent Quicksleeper le recommandent*. Pour lutter contre le stress, gagner en efficacité et en rentabilité, pour l'image et la réputation du cabinet.

Quicksleeper est le premier outil dont les dentistes ne peuvent pas se passer.

*Résultats du questionnaire de satisfaction 2018 envoyé à 5400 dentistes interrogés dans l'étude.

Appelez l'un de nos experts Quicksleeper pour un conseil personnalisé au 02 41 56 14 15

DENTAL HI TEC
— Anesthésier avec sérénité —



Scannez ce QR code pour en savoir plus sur les bienfaits du Quicksleeper, ou rendez-vous sur dentalhitec.com.

POUR UNE RETRAITE BIEN CHOISIE, COMMENÇONS PAR **UNE RELATION DE CONFIANCE.**



PARTENAIRE
écoute
CONFIANCE



RÉFORMES
adaptation

pacte *retraite*



La **MACSF s'engage avec le Pacte Retraite**. Nous vous proposons toujours **les meilleures solutions** pour préparer votre retraite. Celles qui s'adaptent à vos projets, au contexte de réformes, tout **en protégeant vos intérêts**. Nous n'avons pas d'actionnaires, ni de conseillers commissionnés ; vous pouvez compter sur un **partenaire de confiance**, solide et à l'**écoute** de vos besoins.

*solutions
sur mesure*
**BONNE
RETRAITE**



Mon rendez-vous Retraite : macsf.fr

3233

Service gratuit
+ prix appel

PUBLICITÉ