

Les manifestations à distance dans le corps humain des pathologies d'origine endodontique

Les phénomènes inflammatoires d'origine endodontique peuvent avoir des conséquences se manifestant au travers de différentes formes de pathologies.

La seconde partie de cet article sera publiée dans le prochain numéro de *Dentoscope*.

Intitulée *Pathologies solutionnées par l'endodontie*, elle présentera des cas cliniques de patients ayant relaté une nette amélioration de problèmes de santé à la suite de reprises de traitements endodontiques.

Actuellement, nous recevons des patients adressés pour des bilans dentaires, ceci avant des interventions le plus souvent de type orthopédique. Quel est le lien formel entre des approches médicales de nature musculo-squelettique et la thérapie endodontique par nature très localisée ? Est-ce que les pathologies apicales d'origine endodontique peuvent entraîner d'autres troubles physiologiques dans l'ensemble du corps humain ? Il est à noter que la majorité des articles traitent des liens entre la maladie parodontale et les affections déclenchées à distance dans le corps humain, les articles traitant des relations entre l'endodonte et le corps humain étant plus rares.

1. Introduction

La première personne à avoir traité un problème articulaire est Hippocrate qui a signalé guérir l'arthrite articulaire en extrayant une dent (Francke, 1973). Depuis l'antiquité jusqu'au XVIII^e siècle, les bains d'urine furent utilisés pour traiter les caries (Dussourt, Ruel-Kallerman, 2012). Même si le lien entre les caries et la présence de diverses pathologies est aujourd'hui considéré comme une évidence (Ass. Médicale Chirurgie Buccale, 2012), il fut établi dès le Moyen Âge (Buchet, 1983). D'un point de vue bactériologique, l'analyse

de Sender (2016) montre qu'il existe une bactérie pour une cellule humaine. La masse totale de bactéries est d'environ 0,2 kg pour un homme de 70 kg. Concernant la cavité buccale, nous trouvons plus de vingt milliards d'organismes dans cet environnement buccal (Loesche, 1982), représentant près de 700 espèces différentes (Aas et coll, 2005). Il y a plus de dix milliards de bactéries dans un milligramme de plaque dentaire (Gibbons et coll, 1964). Ainsi, la cavité buccale pourrait servir de réservoir de bactéries qui pourraient se disséminer à distance dans le corps et causer des maladies chez les individus sensibles (Kumar, 2017). Déjà, en 1930, Rosenow a suggéré que certains agents pathogènes démontraient une prédilection pour des tissus cibles spécifiques : théorie de la localisation ou dissémination élective.

2. Le granulome apical

Lorsque le patient présente une contamination bactérienne dans l'endodonte, il va développer une LIPOE (lésion inflammatoire périradiculaire d'origine endodontique). Les LIPOE, couramment appelées « parodontites apicales », sont des manifestations pathologiques inflammatoires au niveau des zones périapicales et latéro-radiculaires. La parodontite apicale est l'une des maladies inflammatoires les plus courantes dans la cavité buccale (Bletsa et coll, 2012).

AUTEURS

Dr David GUEX

- Endodontiste exclusif (Bron)
- Diplôme universitaire d'anatomie clinique crânio-cervico-faciale (2004-2005)
- Diplômé de la SAPO Clinique Société d'anatomie parisienne d'odontologie (2003)
- Diplômé de la SAPO Implant (2001)



Olivier ROCHAS

- *Strategic information specialist* dans une multinationale de la santé

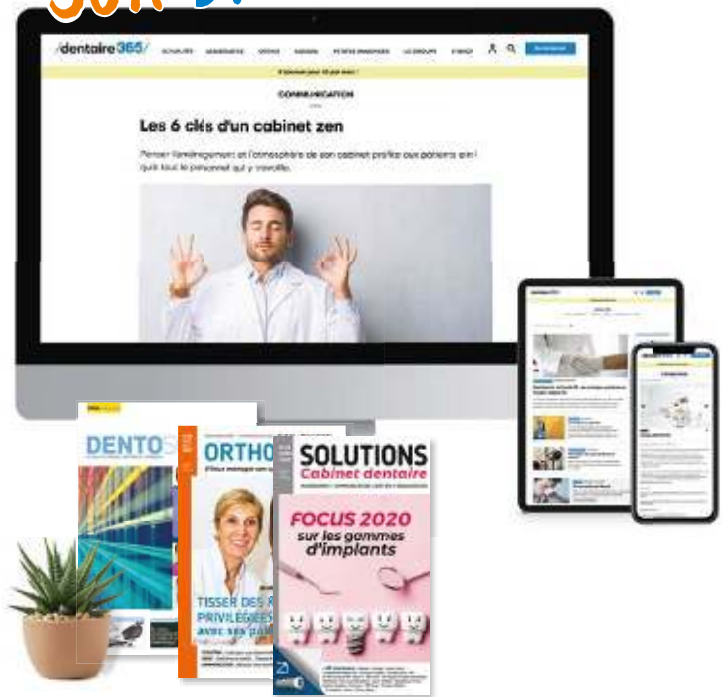


L'inflammation est une réponse biologique du système immunitaire qui peut être déclenchée par divers facteurs. Ces facteurs peuvent être des agents pathogènes, des cellules endommagées et des composés toxiques. Ils peuvent induire des réponses inflammatoires aiguës et/ou chroniques au niveau de différents organes dans le corps entraînant potentiellement des lésions tissulaires ou une maladie. Les agents infectieux (et non infectieux) ainsi que les dommages causés aux cellules activent alors les cellules inflammatoires (Stankov, 2012 ; Chen et coll, 2018). Un exemple du lien intime entre endodonte et parodonte est présenté sur les figures 1 et 2. La nécrose pulpaire de la 26 saine a été réalisée par la pénétration de la flore parodontale au niveau du canal accessoire de la racine mésio vestibulaire (Fig.1, 2).

3. La contamination endodontique et sa flore

Les lésions d'origine endodontique posent un défi particulier dans la mesure où les bactéries persistent dans un réservoir protégé qui n'est pas facilement accessible aux défenses immunitaires (Graves, 2011). Dès que les bactéries contaminent l'endodonte, elles se déplacent non pas en migrant mais en se multipliant (Hall-Stoodley, 2004-2005). La durée du temps dont bénéficient les bactéries va leur permettre de s'organiser en un biofilm.

VIVEZ VOTRE NOUVELLE EXPÉRIENCE DIGITALE SUR DENTAIRE365.FR



UN RENDEZ-VOUS QUOTIDIEN
POUR LA COMMUNAUTÉ DE L'ODONTOLOGIE



INFORMATION



PARTAGE



SERVICES



NOUVEAUX
PRODUITS



ANNUAIRE
DES FOURNISSEURS



ANNONCES :
RECRUTEMENT,
VENTES...

Suivez également /dentaire365/
sur les réseaux sociaux :



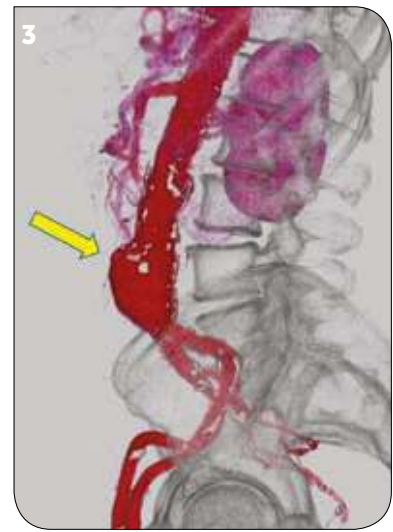
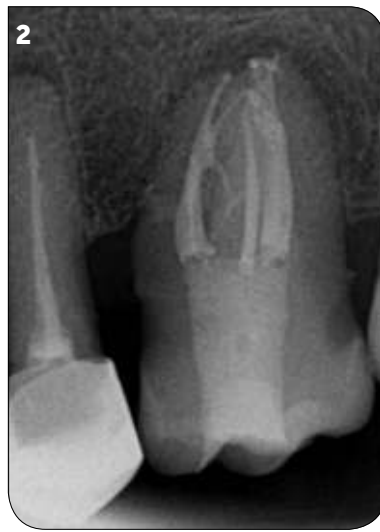
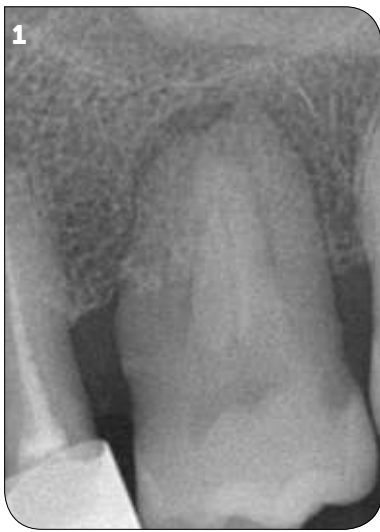
Fig.1 : LIPOE de la 26.

Fig.2 : Obturation canalairre mettant en évidence le canal accessoire par lequel les bactéries ont contaminé l'endodonte.

Fig.3 : Anévrisme de l'aorte abdominale (<https://www.doctinet.info/anevrisme-de-l-aorte-abdominale.html>).

Ce biofilm se compose en volume à 85 % d'une matrice protéinique et à 15 % de bactéries (Costerton, 2003). Ce biofilm est pernicieux car ses composants ont moins de potentiel inflammatoire que les bactéries planctoniques non organisées en biofilm (Ramirez, 2019). Les bactéries protégées par ce biofilm déclenchent ainsi une réponse inflammatoire plus faible que si elles étaient en l'état de bactéries planctoniques. Cependant, lorsque la parodontite apicale est persistante, la taille de la lésion n'est pas nécessairement corrélée au nombre total de bactéries dans les canaux radiculaires (Molander et coll. 1998 ; Cheung et Ho, 2001 ; Martinho et coll, 2010 ; Endo et coll, 2012 ; Murad et coll, 2014 ; Chow, 2019). Par contre, c'est le type bactérien colonisateur de l'endodonte qui va influencer la taille des lésions apicales : les bactéries à Gram négatif (Martinho et al. 2010, Endo et al. 2012, Murad et al.2014). L'étude de Chow a montré que les bactéries à Gram positif n'avaient pas d'influence sur les réponses des macrophages et n'avaient aucun effet sur la différenciation ostéogénique, alors que les bactéries à Gram négatif avaient la capacité de stimuler ces deux réponses. *Fusobacterium nucleatum* était un instigateur particulièrement puissant de ces événements. Les taux plus élevés de cytokines pro-inflammatoires induites par les bactéries à Gram négatif sont probablement attribués à la présence de lipopolysaccharide (LPS), constituant principal de la membrane superficielle externe des bactéries à Gram négatif (Chow, 2019).

4. Facteurs agissant sur la parodontite apicale

Le développement et la progression de la parodontite apicale dépendent de l'équilibre entre les réponses

immunitaires pro et anti-inflammatoires de l'hôte, modulées par des réseaux de régulation génétique complexes (Campos et coll, 2015 ; Francisconi et coll 2016). La parodontite apicale représente une réponse de l'hôte à une stimulation antigénique continue et implique le recrutement de cellules inflammatoires, la production de cytokines, l'élaboration d'enzymes lytiques et l'activation d'ostéoclastes, ce qui conduit à la résorption osseuse péri-apicale (Stashenko et coll, 1998). L'initiation d'une cascade inflammatoire dans les lésions d'origine endodontique inclut l'interaction complexe de plusieurs types de cellules et implique l'activation de cellules endothéliales, de PMN, de macrophages, de lymphocytes et d'ostéoclastes, conduisant à une destruction osseuse rapide (Braga, 2019). Dans ce contexte, il ne faut pas oublier que la résistance de l'hôte à l'infection est également un important et décisif facteur antagoniste (Siqueira, 2008).

5. Les tissus cibles et incidences

La partie vasculaire de l'organisme est particulièrement touchée. Dès le début du XX^e siècle, Horder (1909) ; Lewis et Grant (1923) ; Thayer (1926) établissent le lien entre les infections bactériennes notamment dans la localisation buccale et les pathologies cardiaques comme les endocardites.

Rosenow a ensuite suggéré que certains agents pathogènes démontraient une prédilection pour des tissus cibles spécifiques (théorie de la « localisation ou dissémination élective »).

L'anévrisme aortique

Il se caractérise par une dilatation anormale (ectasie) de la paroi aortique et est particulièrement dangereux en cas de rupture (Ding Fang, 2014). Les anévrismes de l'aorte sont souvent causés par l'athérosclérose. Les chercheurs ont précédemment trouvé des agents pathogènes parodontaux dans les tissus AA. Kurihara et coll (2004) ont rapporté que 86 % des échantillons d'anévrisme de l'aorte abdominale (Fig.3) étaient positifs pour l'ADN bactérien parodontal. L'athérome correspond à un remaniement réversible de l'intima des artères de gros et moyen calibre (aorte et ses branches, artères coronaires, artères cérébrales, artères des membres inférieurs) par accumulation segmentaire de lipides, glucides complexes, sang et produits sanguins, tissus adipeux, dépôts calcaires, etc.

Le thrombus (Fig.4)

C'est le produit final de la coagulation sanguine, par l'agrégation plaquettaire et l'activation du système de coagulation humorale. La thrombose consiste en la formation d'un thrombus obturant un vaisseau sanguin. Pour des raisons phylogéniques, les bactéries ont plus d'affinité pour le thrombus intravasculaire que pour les autres tissus d'un organisme (Engelmann, 2013 ; Massberg, 2010). Une fois que les bactéries ont colonisé le thrombus, de façon innée la cascade immunitaire locale s'enclenche. Ces bactéries anaérobies à Gram négatif peuvent s'agréger dans les globules rouges du fait de leur capacité d'hémagglutination (Olsen, 2001 ; Belanger, 2012).

Les maladies cardiovasculaires

Une mauvaise santé bucco-dentaire et des infections endodontiques sont associées à des maladies cardio-vasculaires ou d'infarctus du myocarde (Matila et coll, 1989) et une infection endodontique semble être associée à des lésions endothéliales initiales (Cotti, 2015).

L'accident vasculaire cérébral

Les poches parodontales profondes inflammatoires et les lésions périapicales étaient plus fréquentes chez les patients présentant un anévrisme cérébral que dans la population normale. Les résultats ne sont pas biaisés par le tabagisme ou le diabète. La bactérie retrouvée est le *Fusobacterium nucleatum* (Mikko, 2018).

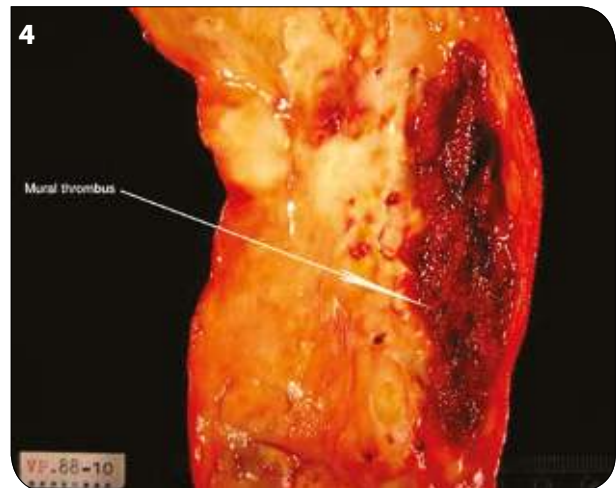


Fig.4 : Plaque d'athérome (thrombus) (http://www.iupui.edu/~pathol/c603_General/labs/Hemodynamics_Lab/htm/mural.htm).

Le diabète

Les lésions périapicales peuvent provoquer des altérations de la signalisation et de la sensibilité à l'insuline, probablement *via* l'élévation du TNF- α plasmatique (Asatolphi, 2013). Le diabète sucré doit être considéré comme un facteur pronostique préopératoire important dans le traitement du canal radiculaire (Cabanillas 2018). Le meilleur moyen de réduire le phénomène inflammatoire reliant le diabète aux inflammations apicales est la diète, cela réduit le taux de lipides sanguins (Iacopino 2001).

Les maladies générales

L'hypertension, l'ostéoporose, les maladies chroniques du foie ou les troubles héréditaires de la coagulation sont des affections systémiques entraînant d'importantes altérations de la cicatrisation des plaies et associées à une réponse immunitaire innée altérée. Parmi d'autres mécanismes biologiques, il pourrait s'agir du principal facteur impliqué dans le lien possible entre ces maladies systémiques et les variables endodontiques (Segura 2015). Les manifestations aiguës d'inflammations bactériennes dans la bouche, y compris les lésions péri-apicales, peuvent entraîner des complications caractérisées par l'extension continue de l'infection locale vers les organes et tissus adjacents. Les écoulements purulents peuvent pénétrer dans les muqueuses buccales et la peau, entraînant la formation d'un tractus sinusal ou d'une fistule.

La progression de l'infection bactérienne peut prendre une forme plus généralisée impliquant les sinus paranasaux, les os du crâne, les yeux, le cerveau, les plans des tissus mous préformés et les espaces autour du pharynx et du médiastin. Des maladies graves, voire mortelles, telles que des abcès oro-faciaux, une cellulite, des infections cervicales profondes, une médiastinite, une thrombose du sinus caverneux, une ostéomyélite aiguë nécessitant des interventions chirurgicales immédiates et une antibiothérapie peuvent être développées (Skaug, 2003 ; Happonen, 2003).

6 - Cas cliniques dans la littérature

L'arthrite réactive, connue auparavant sous le nom de syndrome de Reiter, est une forme d'arthrite inflammatoire qui se développe en réponse à une infection dans une autre partie du corps (réactivité croisée). Un patient de sexe masculin âgé de 26 ans présentant un prolapsus de la valve mitrale et un antigène HLA-B27 a reçu un traitement endodontique. Deux semaines plus tard, une fièvre élevée, une dysurie, une diarrhée, une arthrite inflammatoire stérile des membres inférieurs, une enthésite (inflammation de l'insertion d'un tendon), une dactylite (inflammation osseuse des doigts), une conjonctivite et une uvéite se sont développées de manière consécutive. Une hémoculture réalisée au moment de l'arthrite active a donné *Streptococcus viridans* (Huang, 2000). Le purpura de Henoch-Schönlein (HSP) est un trouble inflammatoire d'origine inconnue caractérisé par des complexes immuns à dominante IgA dans des vaisseaux sanguins plus petits. Il en résulte une triade de symptômes, dont une éruption cutanée purpurique sur les membres inférieurs, des douleurs abdominales ou une atteinte rénale et de l'arthrite. Les cas de HSP aiguë qui se développent après un traitement dentaire n'ont jamais été rapportés dans la littérature dentaire, sauf dans ce cas précis (Jinous, 2007). Il semble que le traitement de canal lui-même était le déclencheur de HSP. Le pédiatre a confirmé que le déclencheur étiologique pour HSP chez ce patient était soit le traitement de canal soit la longue présence de la LIPOE.

Les problèmes pulmonaires et Covid-19 en relation avec les problèmes parodontaux (un petit aparté)

Scannapieco (2012) et Yoneyama (1996) ont remarqué que le traitement parodontal et l'amélioration de l'hygiène bucco-dentaire ont diminué l'incidence de la

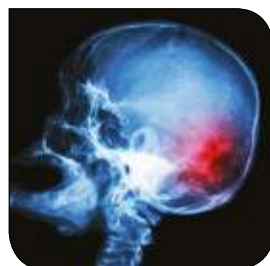

Fig.5 : Accident vasculaire cérébral (<https://ici.radio-canada.ca/premiere/emissions/les-eclaireurs/segments/chronique/4306/avc-signe-agir-vite>).

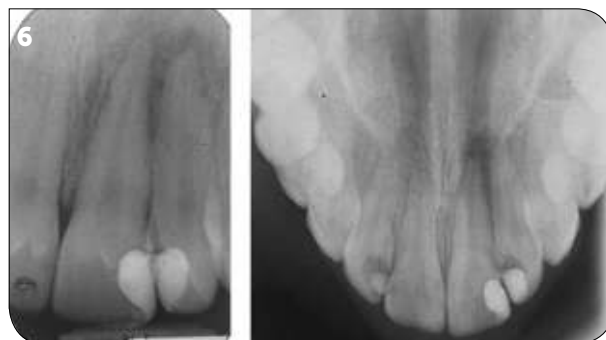

Fig.6 à 10 : Photographies et radiographies issues de l'article : Tahmassebi JF, Paterson SA. Development of acute Henoch-Schönlein purpura subsequent to endodontic treatment. Int J Paediatr Dent. 2007 May;17(3):217-22.

Fig.6 : LIPOE sur 21 et 22.

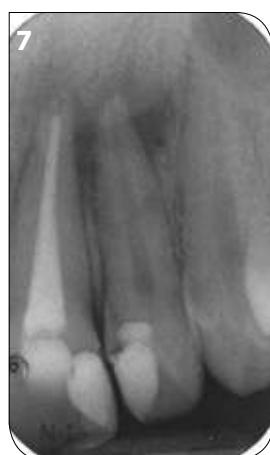
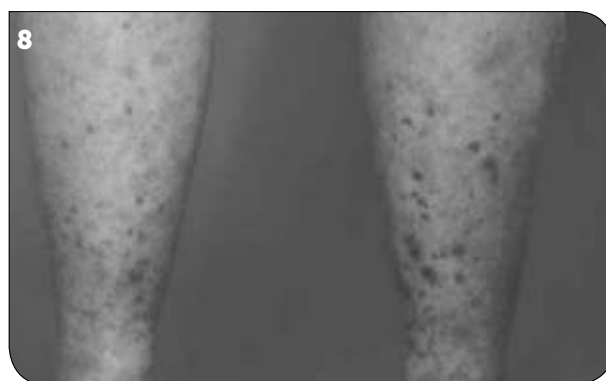
Fig.7 : Traitement canalaire de la 21.

Fig.8 : Réaction cutanée suite au traitement endodontique de la 21.



pneumonie chez les enfants et les adultes hospitalisés. D'autre part, selon un article du journal de la California Dental Association (2020), les patients hospitalisés avec Covid-19 étaient plus susceptibles de souffrir d'insuffisance respiratoire s'ils avaient une maladie des gencives avant d'être infectés.

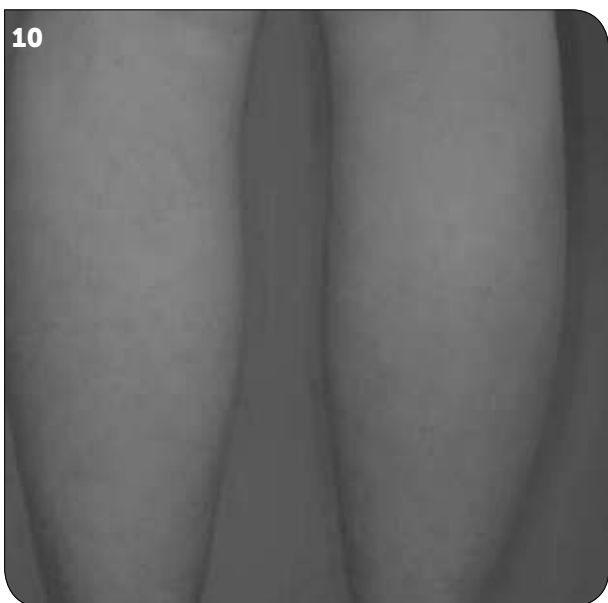
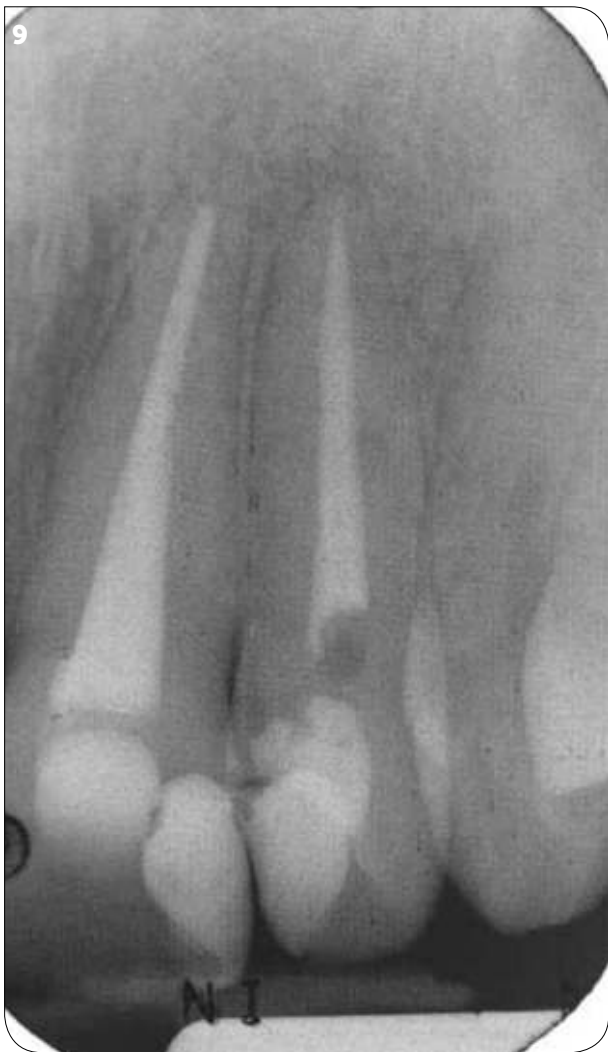

Fig.9 : Disparition des LIPOE sur 21 et 22.

Fig.10 : Disparition des manifestations cutanées du purpura au bout de 14 semaines.

Conclusion

Les phénomènes inflammatoires d'origine endodontique (et parodontale, mais non traités dans le cas présent) sont pernicieux. Les conséquences se manifestent sous différentes formes de pathologies dans le corps humain. L'importance des cytokines pro-inflammatoires exerce un rôle majeur. La seconde partie de cet article mettra en évidence d'autres manifestations cliniques non relatées dans la recherche bibliographique. Je vous présenterai des cas cliniques de patients m'ayant signifié une nette amélioration de problèmes de santé à la suite des reprises de traitements endodontiques. #

BIBLIOGRAPHIE

- Bouchet Luc. Actions sur les dents destinées à soulager les pathologies, cité dans « Médecine et chirurgie pendant les premiers siècles du Moyen Âge. Présentation de quelques vestiges anthropologiques. Revue archéologique du Centre de la France Année 1983 22-4 pp. 273-281.
- Chen Linlin, Deng Huidan, Cui Hengmin, Fang Jing, Zuo Zhicai, Deng Junliang, Li Yinglun, Wang Xun, Zhao Ling (2018) - Inflammatory responses and inflammation-associated diseases in organs, *Oncotarget*, Vol. 9, Issue : 6, pp. 7204–7218. doi: 10.18632/oncotarget.23208.
- Collectif (2012) – Recommandation, Prise en charge des foyers infectieux bucco-dentaires, *Med Chir Buccale*, 18, pp. 251-314.
- Dussourt Eric, Ruel-Kellermann Micheline (2012) - Urine and its different uses, particularly dental, *Actes. Société française d'histoire de l'art dentaire*, 17, pp. 49-53.
- Horder TJ (1909) - Infective endocarditis with an analysis of 150 cases and with special reference to the chronic form of the disease, *The Quarterly Journal of Medicine*, 2, pp. 289-324.

- Lewis T., Grant RT. (1923) - Observations relating to subacute endocarditis, *Heart*, 10, pp. 21-99.
- Mattila KJ, Nieminen MS, Vattonen VV, et al.— Association between dental health and acute myocardial infarction. *BMJ*, 1989, 298, 779-781.
- Signore (2013) - About inflammation and infection, *EJNMMI Research* Vol. 3, Issue 8, 2 pages.
- Stankov Sredan V. (2012) - Definition of Inflammation, Causes of Inflammation and Possible Anti-inflammatory Strategies, *The Open Inflammation Journal*, No. 5, pp. 1-9.
- Thayer W. (1926) - Studies on bacterial (infective) endocarditis, *Hopkins Hosp Rep*, 22, pp. 1-185.
- Sender R, Fuchs S, Milo R. Revised Estimates for the Number of Human and Bacteria Cells in the Body. *PLoS Biol.* 2016 Aug 19;14(8).
- Kumar PS. From focal sepsis to periodontal medicine: a century of exploring the role of the oral microbiome in systemic disease. *J Physiol.* 2017 Jan 15;595(2):465-476.
- Rosenow EC. (1930). Elective Localization of Streptococci. *British medical journal* 1, 1100-1101.
- Bletsa A, Virtej A, Berggreen E. Vascular endothelial growth factors and receptors are up-regulated during development of apical periodontitis. *J Endod.* 2012 May;38(5):628-35.
- Ramirez T, Shrestha A, Kishen A. Inflammatory potential of monospecies biofilm matrix components. *Int Endod J.* 2019 Feb 5.
- A. T. Chow, S. Y. Quah, G. Bergenholtz, K. C. Lim, V. S. H. Yu & K. S. Tan. Bacterial species associated with persistent apical periodontitis exert differential effects on osteogenic differentiation. *International Endodontic Journal*, 52, 201-210, 2019.
- J.M. Braga Diniz, M. C. Espaladori, M. E. Souza e Silva, L. C. N. Brito, L. Q. Vieira, A. P. Ribeiro Sobrinho. Immunological profile of teeth with inflammatory periapical disease from chronic liver disease patients. *Int Endod J.* 2019 Feb;52(2):149-157.
- Idiko. J. Marton. How does the periapical inflammatory process compromise general health? *Endodontic Topics* 2004, 8, 3-14.
- Segura-Egea JJ, Martín-González J, Castellanos-Cosano L. Endodontic medicine: connections between apical periodontitis and systemic diseases. *Int Endod J.* 2015 Oct;48(10):933-51.
- Leila Salhi, DDS, MS, Eric Rompen, DDS, MS, PhD, Natzi Sakalihan, MD, PhD, Isabelle Laleman, DDS, Wim Teughels, DDS, MS, PhD, Jean-Baptiste Michel, MD, PhD, DRE5, and France Lambert, DDS, MS, PhD6. Can Periodontitis Influence the Progression of Abdominal Aortic Aneurysm? A Systematic Review. *Angiology* 2018 ; 1-13.
- E. Cotti & G. Mercurio. Apical periodontitis and cardiovascular diseases: previous findings and ongoing research. *International Endodontic Journal*, 48, 926-932, 2015.
- Mikko J. Pyysalo, Liisa M. Pyysalo, Jenni Hiltunen, Jorma Järnstedt, Mika Helminen, Pekka J. Karhunen and Tanja Pessi. The dental infections in patients undergoing preoperative dental examination before surgical treatment of saccular intracranial aneurysm. *Pyysalo et al. BMC Res Notes* (2018) 11:600.
- Cabanillas-Balsera D, Martín-González J, Montero-Miralles P, Sánchez-Domínguez B, Jiménez-Sánchez MC1, Segura-Egea JJ. Association between diabetes and nonretention of root filled teeth: a systematic review and meta-analysis. *Int Endod J.* 2018 Aug 31.
- J. J. Segura-Egea1, J. Martín-Gonzalez & L. Castellanos-Cosano. Endodontic medicine: connections between apical periodontitis and systemic diseases *J. International Endodontic Journal*, 48, 933-951, 2015.
- Scannapieco, F. A., & Binkley, C. J. (2012). Modest Reduction in Risk for Ventilator-Associated Pneumonia in Critically ill Patients Receiving Mechanical Ventilation Following Topical Oral Chlorhexidine. *Journal of Evidence Based Dental Practice*, 12(2), 103-106.
- Shervin Molayem, DDS, and Carla Cruvinel Pontes, DDS, MsC, PhD Molayem S, Pontes CC. The Mouth-COVID Connection: Il-6 Levels in Periodontal Disease — Potential Role in COVID-19-Related Respiratory Complications [published online ahead of print July 30, 2020]. *J Calif Dent Assoc.*